

多弁置換症例の心音図

神戸大学 第二外科

武田義敬 西井一雄 津嶋昭平
麻田 栄

人工弁置換術後に起る種々の合併症のうち、とくに ball variance や、人工弁に付着する血栓などによる機械的な malfunction は、まず心音図検査によってその異常が確認されることが稀れではない^{1)~4)}。このような合併症の早期発見のため、あるいは術後の心機能の回復状態観察のため、われわれは人工弁置換術後の患者を定期的に follow-up し、併せて心音図検査を施行している⁵⁾。最近、4例の多弁置換症例を経験し、これらを心音図学的に検討したので、ここに報告する。

方法と症例

対象とした4例は、大動脈弁閉鎖不全に僧帽弁狭窄兼閉鎖不全を合併した1例、大動脈弁、僧帽弁および三尖弁の連合弁膜症の2例、僧帽弁膜症に三尖弁閉鎖不全を合併した1例である (Table 1)。このうち三弁の連合弁膜症であった症例2は、術中軽微であると判定されたがため操作が加えられなかった三尖弁閉鎖不全が術後に増悪し、術後36日目に両心不全のため死亡した。上述の4例とも大動脈弁には Starr-Edwards の ball 弁 Model 2310 が、房室弁には同じ Starr-Edwards の disc 弁 Model 6520 が植え込まれた。

心音の記録は、同一心音計および同一マイクロフォン (フクダ電子製 AC-21 S 型心音計および同社製ダイナミックマイクロフォン) を使用し、術後1カ月、3カ月およびその後任意の時期に、患者を仰臥位にし、呼気位で呼吸停止下に、原則として心尖部、胸骨左縁第4肋間、肺動脈弁口部および大動脈弁口部で記録し、必要に応じては、心基部や胸骨左縁第3肋間においても記録した。

成績

1. 症例の例示

症例1: 荒○木○○, 24才, ♀

A phonocardiography of patients with multiple prosthetic valve replacement
Yoshitaka TAKEDA, Kazuo NISHII, Akihira TSUSHIMA, Sakae ASADA
The Second Department of Surgery, Medical School of Kobe University, Kusunoki-cho,
Ikuta-ku, Kobe, 650

Table 1. Laboratory data of 4 cases with multiple valve replacement

Case	Age Sex	Diag.	C _T R	E	K	G	Cathet.			Angio.			N _y H _A	Valve Repl.	Result
				R _h thm	LVH	RVH	Pp/Ps	P-LA	C.I.	AI	MI	VED			
1	24 A.M. ♂	AI + MSi	60 %	S	##	-	0.2	12/9 (11)	3.2	##	##	224	III	AVR + MVR	Alive 1y. 1m.
2	27 F.H. ♂	ASI + MS + TI	59	AF	+	-	0.3	29/18 (20)	28	##	-	213	III	AVR + MVR	Died 36 Days
3	17 N.Y. ♂	AI + MSI + TI	67	S	+	##	0.56	/	205	##	##	295	IV	AVR +MVR +TVR	Alive 5 M
4	35 M.H. ♂	MSi + TI	61	AF	-	-	0.78	42/30 (36)	2.3	-	##	143	III	MVR + TVR	Alive 3 M.

AI: aortic insufficiency, MS: mitral stenosis, MSI: mitral stenosis and insufficiency, TI: tricuspid insufficiency. CTR: cardiothoracic ratio, S: sinus rhythm, AF: atrial fibrillation, LVH or RVH: left or right ventricular hypertrophy, Pp/Ps: pulmonic/aortic pressure ratio, P-LA: left atrial pressure (parenthesis: mean), C.I.: cardiac index, VED: left ventricular end-diastolic volume. AVR, MVR and TVR: aortic, mitral and tricuspid valve replacement.

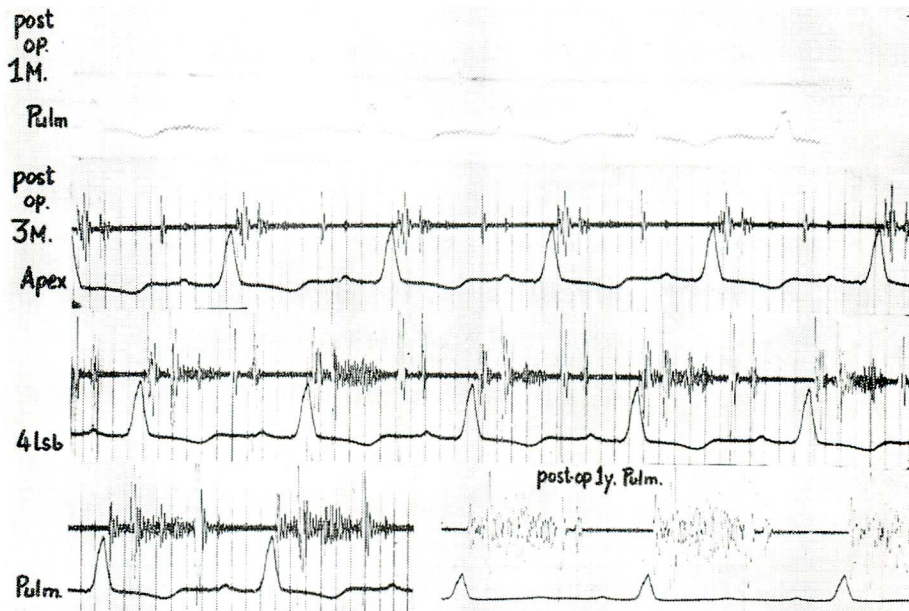


Figure 1. Phonocardiogram of case 1 (AVR+MVR)

The pulmonic systolic murmur appeared 3 months after replacement and intensified thereafter. See table 2 for the time intervals of each tracing.

術前診断 AI+MSi, 1971年2月23日 AVR +MVR 施行。術後の心音図をみると、術後1カ月ではほとんど認められなかった肺動脈領域における収縮期雑音が、3カ月後には明瞭になり、術後1年では、これが広い範囲で聴取された (Figure 1)。Q-mitral closing sound (Q-MC), Q-aortic opening sound (Q-AO), aortic closing sound-mitral opening sound (AC-MO) 等の時間的要素にはほとんど変化がなく、ただ脈拍の変化により RR 間隔が延長するにもなって、左室駆出時間に相当する AO-AC 間隔が延長しているのがみられた (Table 2)。

症例2：福○田○, 27才, ♀

術前診断 AIs+MS+TI, 1971年7月13日 AVR+MVR 施行。術後25日の心音図によれば、心尖部に最強点を有する中等度で decrescendo な収縮期雑音が記録され、これは植え込まれた僧帽弁の一部離脱ないし弁輪部の血栓も考えられたが、術中および術後の臨床経過から、前述の残存した TI によるものではないかと思われた。この症例では、どの部位においても AC 音がやや減弱して記録された。患者は呼吸をとめられなかったため、心音図上では、心音の強度にばらつきがみられたが、AO/AC比はいずれも1より大である。剖検時両弁は完全な状態にあり、肉眼的に構造上、機能上まったく異常が認められなかった (Figure 2)。

症例3：西○村○, 17才, ♀

術前診断 AI+MSI+TI, 1971年10月5日 AVR+MVR+TVR 施行。術後1カ月および3カ月の心音図では、各人工弁に由来すると思われる click が記録されている。拡張期における2つの房室弁開放に由来する音を、心音図からそれぞれ明確に同定することは困難であったが、数箇所の記録部位における click の強度から判定し、この症例においては、TO は MO に先行するものと考えられた。TO とみなされた click の時期は AC から計測して拍動ごとに一定しなかったが、AC から MO と思われる click の間隔はほとんど不変であった。この症例も、症例1と同じく、術後1カ月目に比し、術後3カ月目には、肺動脈領域の収縮期雑音は増強し、かつ広範囲に聴取された (Figure 3)。

症例4：森○山○, 35才, ♀

術前診断 MSI+TI, 1971年12月7日 MVR+TVR 施行。術後3カ月目の心音図をみると、大動脈弁置換例にみられるような収縮期雑音は記録されていない。この症例では、拡張期には人工弁の開放に由来する click が2回記録されており、その強度は互に大差なく、かつ MO, TO の timing はほと

Table 2. Postoperative state of each time interval in case 1

Post-op	RR	Q-MC	Q-AO	AO-AC	AC-MO
	sec				
1 Mo	0.46	0.07	0.130	0.195	0.08
3 Mo	0.53	0.08	0.150	0.220	0.08
1 yr	0.675	0.07	0.125	0.240	0.065

RR: R-R interval, MC: mitral closure, AO: aortic opening, AC: aortic closure, MO: mitral opening.

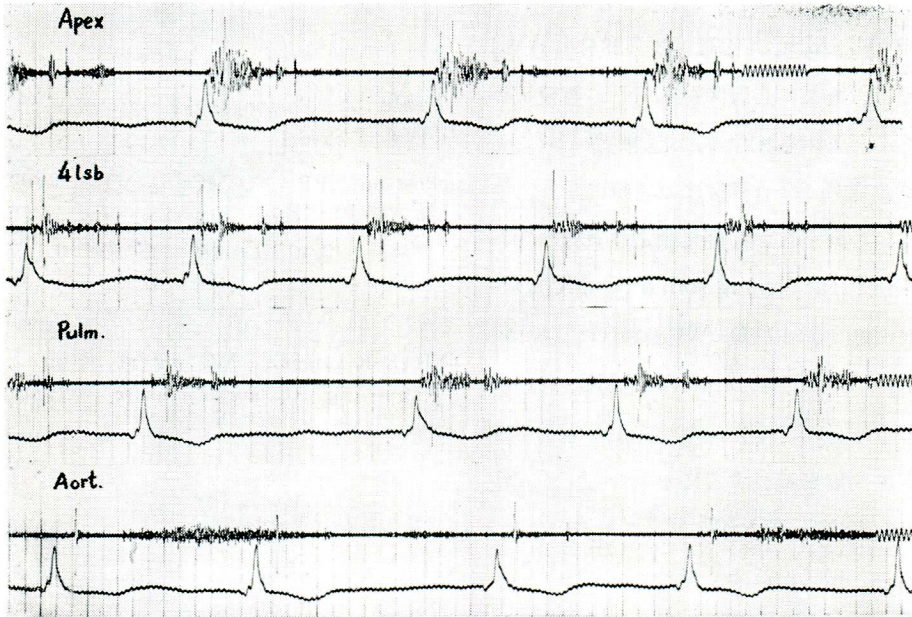


Figure 2. Phonocardiogram of case 2 (AVR+MVR), Atrial fibrillation
Apical systolic murmur was tricuspid in origin. Autopsy proved the completely mobile prosthetic valves.

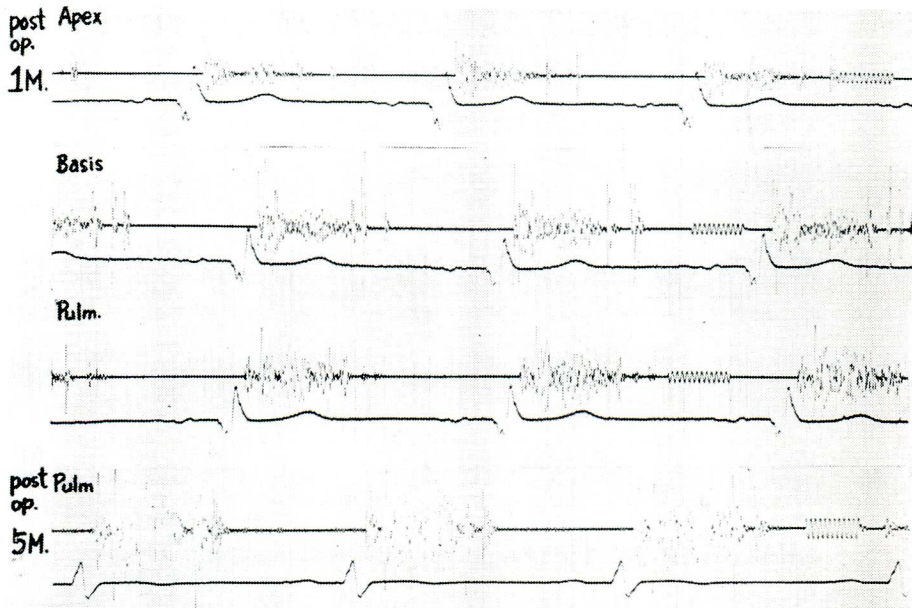


Figure 3. Phonocardiogram of case 3 (AVR+MVR+TVR)
Multiple clicks were observed. Tricuspid opening seemed to be earlier than mitral opening. The systolic murmur in the pulmonary area became louder in the time course of postoperative state.

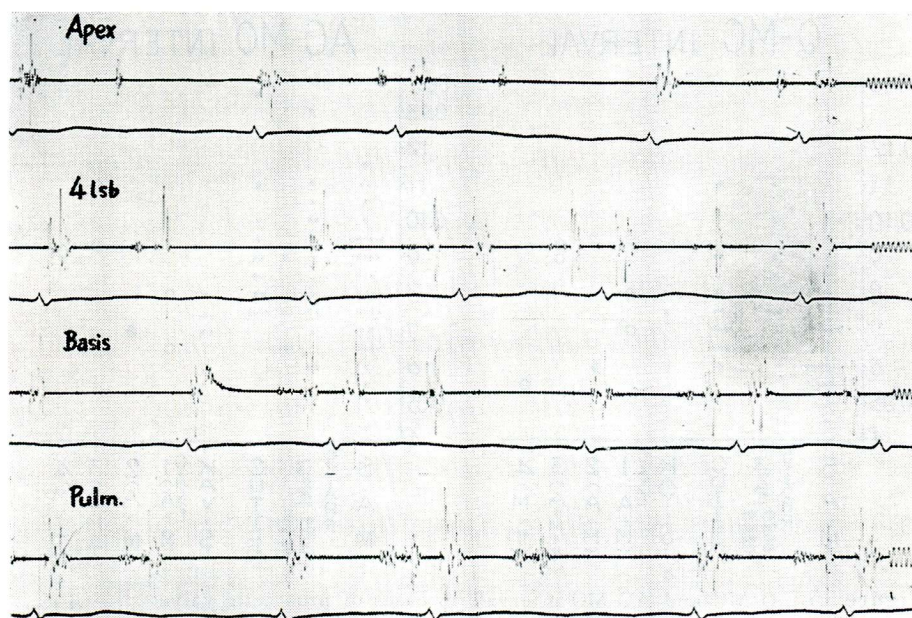


Figure 4. Phonocardiogram of case 4 (MVR+TVR)

Multiple clicks were observed. The systolic murmur as seen in AVR was not observed.

んど同時期であり、いずれの弁の開放が先行しているのか、この心音図上からは判読できなかった (Figure 4)。

2. 時間的要素

A. 単一弁置換例との比較

多弁置換症例4例の心音図上の種々の時間的要素を測定し、これを一弁のみの置換例と対比した。対照として用いた一弁置換の症例は、僧帽弁では SAM 弁10例, Starr-Edwards disc (model 6500) 弁9例, 同 disc 弁 (model 6520) 3例, Kay-Shiley 弁1例, Smeloff-Cutter 弁5例, 計28例の延べ68回の検査結果値であり、大動脈弁では Starr-Edwards の ball (model 1200) 弁3例, Hufnagel 弁1例の計4例の延べ7回の検査結果値である (Figure 5 および 6)。

1) Q-MC 時間は0.055秒から0.095秒で、症例2と4の2例が一弁置換例の平均値0.07秒より短い値であった。

2) AC-MO 時間は0.065秒から0.11秒で、一弁置換例の平均値0.085秒と比較すれば、症例1および2の2例がこれより短い値であった。

3) Q-AO, AO-AC時間は、心不全状態にあり、のちに死亡した症例2においては、AO-AC 間隔が著明に短縮していた。

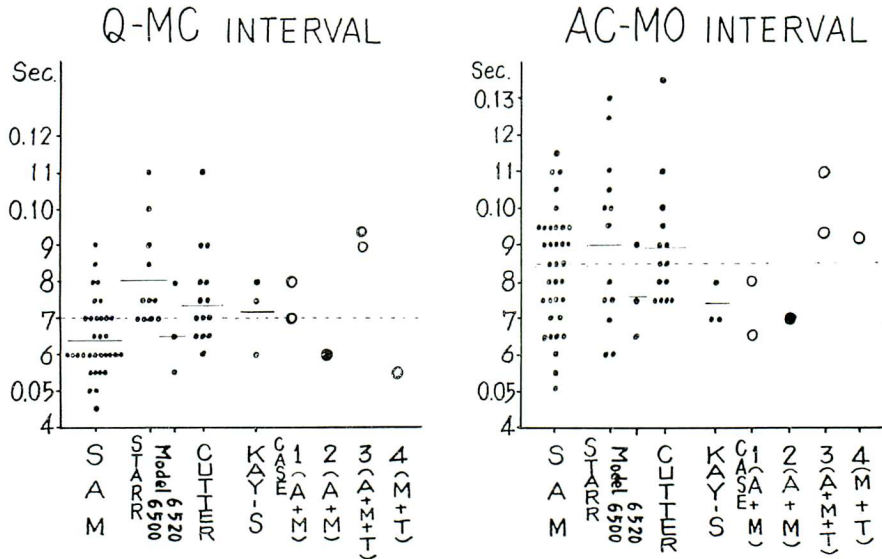


Figure 5. Q-MC and AC-MO intervals in cases of prosthetic valve

As a control, 28 cases of single replacement were plotted (small dot). SAM: SAM valve (10 case), Starr: Starr-Edwards disc valve (model 6500: 9 cases, model 6520: 3 cases), Cutter: Smeloff-Cutter valve (5 cases), Kay-S: Kay-Shiley valve (1 case). 1, 2, 3 and 4 mean the case number of multiple replacement listed in table 1.

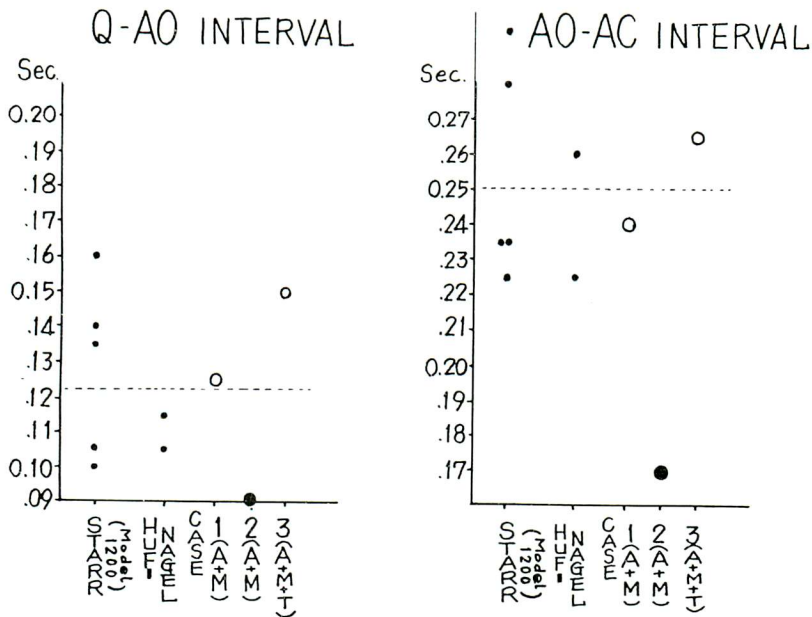


Figure 6. Q-AO and AO-AC intervals in cases of prosthetic valve

See legend in figure 5.

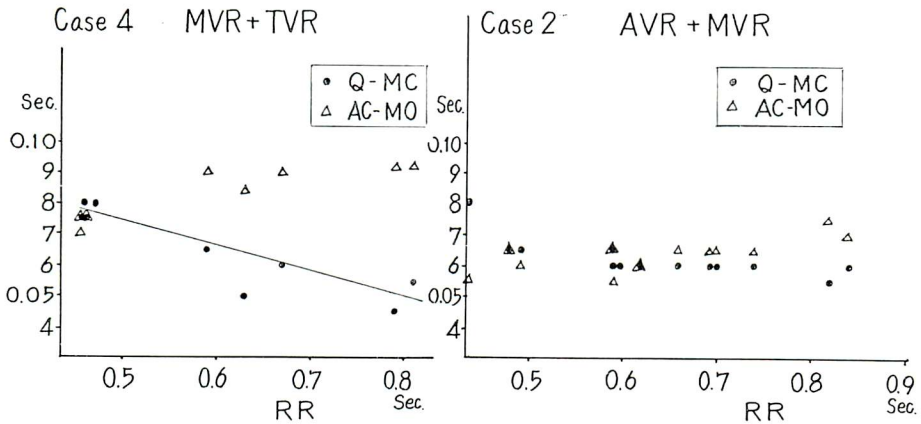


Figure 7. Change of Q-MC and AC-AO intervals in cases of atrial fibrillation
Case 2 with cardiac failure showed no significant changes of these time intervals irrespective of length of RR interval.

B. 脈拍数の変動による影響 (Figure 7)

1) 心房細動例における先行する RR 間隔と Q-MC 時間との関係は、症例 4 では逆相関の傾向が認められたが、心不全状態にあった症例 2 では、Q-MC 時間は、測定した範囲内では RR に無関係にほとんど一定であった。

2) 心房細動例における先行する RR 間隔と AC-MO 時間との関係は、RR 間隔が 0.4 秒近くに短縮すると、AC-MO も 0.01~0.02 秒短縮していたが、その他の条件、すなわち RR 間隔の変化、人工弁の種類および心不全の有無などの条件下ではともに一定であった。

C. 先行する RR 間隔と、左室拡張期の充満時間 : diastolic filling period (DFP), すなわち MO-MC 間隔との関係

心房細動を呈していた上記の 2 例で調べた結果、いずれも正の相関があり、頻脈になり RR 間隔が一定値まで短縮すればグラフ上から拡張期充満時間が消失することを示している。DFP が計算上 0 になるべき RR 間隔は、脈拍数にして、心不全状態にあった症例 2 では毎分 200、症例 4 では毎分 150 と推定された (Figure 8)。

D. 体位による変動

各種時間的要素の体位による変動を、洞調律を呈していた症例 1 および 3 の 2 例について調べた結果は、仰臥位から坐位または立位になれば、RR 間隔は 12~20% 短縮し、それに応じて AO-AC 間隔も 18~19% 短縮したが、Q-AO 時間はごくわずかながら延長する傾向にあった。Q-MC 時間は、2 例とも体位の変動によってほとんど変化がみられなかったが、AC-MO 時間は、坐位ないし立位でわずかに延長していた (Figure 9)。

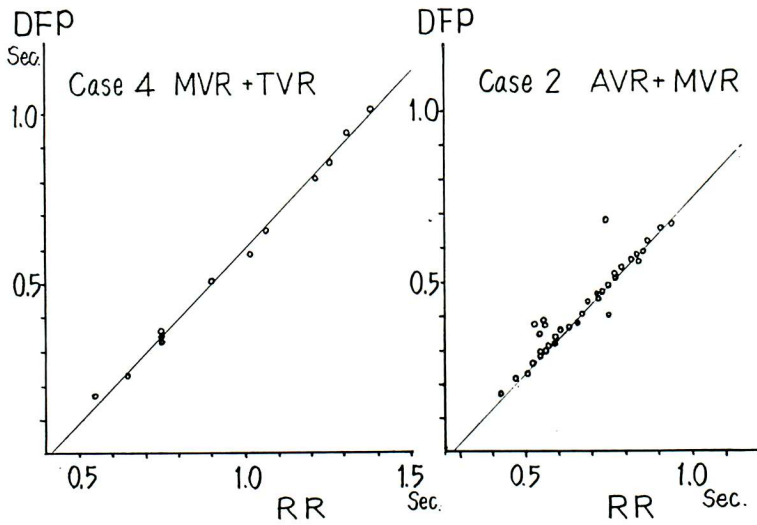


Figure 8. Diastolic filling period (DFP) and preceding RR interval. There was close relationship. Extremely short RR interval implies the disappearance of DFP.

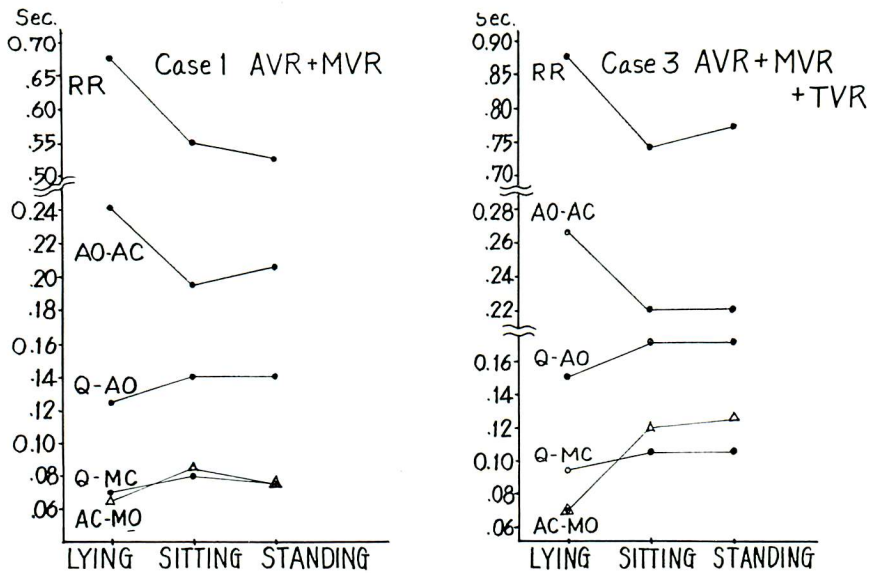


Figure 9. Effect of posture on the time intervals. Standing caused the shortening of AO-AC interval and RR interval.

考 案

多弁置換術後においては、植え込まれた人工弁の開閉に由来する特有な音、すなわち click が聴取され、心音図においても多弁の開閉時期に相応した多数のclickとして記録される。これらのclick間の時間的間隔、心電図 Q 波からの時間間隔等については、今日までほとんど記載がなく、わずかに Boicourt ら⁶⁾の報告がみられるのみであるが、これと比較すると、われわれの4症例も、心不全状態にあった症例2を除き同様な結果であり、また自験例を含め単一弁置換例についての報告⁷⁾⁸⁾との間にも大差がなかった。しかし Boicourt ら⁶⁾の成績によれば、三弁置換の6例のすべてにおいて、三尖弁の開放は、時間間隔の値の上から、僧帽弁の開放のあとになっているが、われわれの場合には、症例3の三弁置換では、数箇所の心音図を比較して検討した結果、TOはMOに先行していると判定したが、症例4のMVR+TVR例では、TOの同定は不可能であった。このように多数のclickが記録される場合、心音図のみによるclickの同定、とくにMO、TOの判別は困難で、それらの確定のためには、何らかの補助手段を併用すべきであろう。

4症例中、症例2は残存したTIのため心不全状態にあったが、この心不全状態の心音図を他の症例と比較すると、多少の相違がみられた。まず心房細動下におけるQ-MC時間と先行するRR間隔との間には、弁置換術後においても、術前の症例のごとくほぼ逆相関関係がみとめられるが⁶⁾、症例2ではQ-MC時間は、RR間隔に関係なくほぼ一定であった。これはおそらく左心不全による左房圧、左室拡張末期圧の上昇のため、人工弁が脈拍の変化による影響をほとんど受けなかったためではないかと思われる。

一方AO-AC間隔は、大動脈弁置換例の平均0.25秒に対し、心不全例では0.17秒と著明に短縮していたが、これは心房細動やそれによる頻脈の影響をはるかに越える変動であり、やはり心不全が影響したものであろう⁹⁾。

心房細動を呈した2例において、MO-MC間隔をdiastolic filling period (DFP)として、これと先行するRR間隔との関係を調べたが、DFPは、正確にはMO-MC時間の他に、閉鎖状態にあるdisc弁が、弁坐におさまった位置からcageにあたるまでのわずかの時間も関与している。DFPと先行するRR間隔との間には、心不全例では多少のばらつきがみられるが、いずれにせよ2例ともに非常に密な相関関係がみられた。この成績は、人工弁置換術後早期の患者管理中、種々の投薬・処置によって頻脈に至らしめることが往々あるが、頻脈がある程度以上(150~200/分)になると非常に危険であることを心音図上から示唆したものと見える。

洞調律を呈した2例における体位の変動による心拍動の各周期間の変化、とくにAO-AC間隔の短縮は興味深い、同時に血行動態的検討を行っていないため、明確な結論は下しえない。しかし坐位または立位によって心拍動に何らかの影響があったとすれば、それはelectricalなものではなく、代謝

的なものでも薬理的なものでもないであろう。仮りに運動 (exercise) による neural な影響を考えると、一般に exercise によって頻脈になり、Q-AO 時間が短縮することが認められているから¹⁰⁾、われわれの Q-AO 時間が軽度延長するというデータは矛盾する。一方臥位から立位への体動により、心駆出量が減少することが知られていること¹¹⁾、心駆出量が増加すれば駆出時間が延長すること¹²⁾、および心不全状態では心駆出量や心拍出量の減少と左室駆出時間の短縮がよく相関する事実¹³⁾ などから、体動による AO-AC 間隔の短縮は、やはり orthostatic な心駆出量の減少を反映したものではないかとも考えられ、これによれば先の症例 2 における AO-AC 間隔の短縮も説明が出来る。

以上のごとく弁置換術後の心音図検査は、特に多弁置換術後の症例にあっては、通常では不可能な心内諸現象や心機能の解析まで可能ならしめることがあるので、患者の術後状態を判断するうえで非常に有益な検査法と思われる。かかる観点から、今後多弁置換症例に対しては、他の諸検査と対比し、さらに検討を加えたいと考えている。

まとめ

多弁置換術後25日ないし1年を経過した4例に心音図検査を施行した。

1) 大動脈弁と置換された ball 弁では、術後にも収縮期雑音が持続したが、房室弁と置換された disc 弁では雑音はみられなかった。

2) 房室弁の click , とくに三尖弁の click の同定は困難であり、確認のためには何らかの補助手段を要するものと思われた。

3) 単一弁置換例と多弁置換例との間に各時間的要素の差違は認められなかった。

4) 術後、心不全状態にあった1症例では、Q-MC 時間が脈拍数に関係なくほぼ一定であり、また AO-AC 間隔の著明な短縮がみられた。

5) 頻脈になり、RR 間隔がある程度以上短縮すると (150~200/分)、拡張期の充満時間が消失するという危険性のあることが推定された。

6) 体動による各時間的要素の変化を調べ、仰臥位から坐位または立位への変動により、脈拍数の増加と共に AO-AC 間隔の短縮がみられた。

各結果に対する考察と、多弁置換術後症例における心音図法の意義について言及した。

Summary

Phonocardiographic examination was performed in 4 cases with multiple prosthetic valves 25 days or 1 year after the replacement.

1) After the ball valve replacement of aortic valve the systolic murmur persisted,

whereas the disc valve replacement of atrioventricular valve left no murmurs.

2) The exact origin of the atrioventricular click, particularly of tricuspid valve, was difficult to identify unless an accessory method is applied.

3) Each time interval measured was almost identical with the case of single valve replacement.

4) A case with postoperative cardiac failure showed almost constant Q-MC interval irrespective of heart rate and also had extremely short AO-AC interval.

5) With severe tachycardia (heart rate : 150-200/min), there may be the risk of disappearance of the rapid filling phase.

6) Change of body position caused the tachycardia and shortening of AO-AC interval.

7) Discussion was made on the clinical significance of these phonocardiographic findings.

文 献

- 1) Sanderson RG, Hall AD, Thomas AN : The clinical diagnosis of ball variance in a mitral valve prosthesis. *Ann Thorac Surg* 6 : 473, 1968
- 2) Demany MA, Zimmerman HA : Thrombosis of a mitral disc-valve prosthesis ; diagnostic importance of the absent opening click. *Amer Heart J* 80 : 816, 1970
- 3) Schluger J, Mannix EP, Wolf RE : Auscultatory and phonocardiographic sign of ball variance in a mitral prosthetic valve. *Amer Heart J* 81, 809, 1971
- 4) Wise JR, Webb-Peploe M, Oakley CM : Detection of prosthetic mitral valve obstruction by phonocardiography. *Amer J Cardiol* 28. 107, 1971
- 5) 西井一雄, 武田義敬, 津島昭平, 中村和夫, 麻田榮 : 人工弁置換後の心音の follow-up。臨床心音図 1 : 319, 1971
- 6) Boicourt OW, Bristow JD, Starr A, Griswold HE : A phonocardiographic study of patients with multiple Starr-Edwards prosthetic valves. *Brit Heart J* 28 : 531, 1966
- 7) Yang SS, Marahao V, Monheit R, Ablaza SGG, Goldberg H : Phonocardiographic findings following insertion of Starr-Edwards valve prosthesis. *J Albert Einstein Med Center* 14 : 225, 1966
- 8) 北谷知己 : 人工弁置換術後血行動態の心音図による研究。日循誌 33 : 457, 1969
- 9) Katz LN, Feil HS : Clinical observations on the dynamics of ventricular systole. *Arch*

Inter Med 32 : 672, 1923

- 10) Gibson DG, Broder G, Sowton E : Phonocardiographic method of assessing changes in left ventricular function after Starr-Edwards replacement of aortic valve. Brit Heart J 32 : 142, 1970
- 11) Chapman CB, Fisher JN, Sproule BJ : Behavior of stroke volume at rest and during exercise in human beings. J Clin Invest 39 : 1208, 1960
- 12) Wallace AG, Mitchell JH, Skinner NS, Sarnoff SJ : Duration of the phases of left ventricular systole. Circulat Res 12 : 611, 1963
- 13) Weissler AM, Harris WS, Schoenfeld CD : Systolic time intervals in heart failure in man. Circulation 37 : 149, 1968

討 論

田中(東北大抗酸菌研) : ただいまのご演題を伺っておりまして、私非常に興味を感じたのでございますが、それは弁音の開閉時間をお使いになられて、弁音そのものではなくて、心筋の function を見ておられるということです。こういう弁置換を施行した症例では、時間の factor を分析してゆくと、非常によく心筋の状態が分るのじゃないかということは常々感じております。つまり植え込んだ人工弁の、弁そのものの function ということよりも、植えたことによって起こる心筋自体の収縮状態、そういったものを検出するための方法という点で、時間の factor の分析は非常に意味があるのじゃないかというふうに感じました。

仁田(東北大胸部外科) : 2弁あるいは3弁置換の場合に、どれが三尖弁の閉じる音であるとか開く音であるとか、どうして判定するのか、その判定の仕方、あるいは実際にどのように判定なさったか、その点をお聞かせ下さい。

演者(武田) : これは正確にはシネアンジオを撮って同時に記録しないと、確かなことは断定できないと思います。けれども、心尖部から肺動脈領域、大動脈領域にかけて、3カ所ないし4カ所の心音図を撮りますと、クリックの強度が場所に

よって強いところと弱いところがありますので、それで植え込んだ場所から推定して判断します。たとえば mitral はその植え込んだ位置から外れるにしたがって、音が小さくなってゆくというふうに判断してきめております。

仁田 : この次の演題で海野が報告しますが、たとえば mitral valve の場合、MC, MO の強度はだいたいどの辺が一番強いものであるとか、それから aortic valve を植えた場合はどの辺が一番強いとか、そういうことを検討なさった上での判断でございますか。

演者 : まだ症例が沢山あるわけではございませんのではっきりと申せませんが、この最強点は心臓の大きさにもかなり影響されて、たとえば mitral の場合はどこが一番強いかということを一般的に申すことは無理じゃないかと思えます。非常に大きな心臓の場合であれば、クリックの最強点のあるところが非常に変わってくるということを経験しております。

先ほどの田中先生のご追加についてちょっと申しあげたいのですが、実はわれわれも前に ball variance の症例を経験いたしまして、心音図学的にそれを早く見つける方法はないかということ

を前から努力して探しているのです。しかしそれと同時に、ball variance か心不全か、どちらか分からないような症例に1例出くわしまして、もしball variance なら至急再手術をしなければならぬけれども、心不全であればその適応がない。その両者が非常に鑑別し難い例でした。そのとき、心音図でこれが鑑別できないものかどうかということを何度か探してみたのですけれどもありませんでした。そのうちたびたび心音図をくり返し撮っております、左室の機能というもののfactor を分析すれば何か出てこないかということで、今日のような、少し工夫をこらした測定の結果の一部を発表した次第であります。

宮武（阪大第1内科）：最後のスライドのところで、患者の体位の変化による時間的な変化を見ておられますけれども、ejection time の減少とQ-AO の延長、それからAC-MO の延長、そういうもののメカニズムについて、何かありましたら……。

演者：よく分かりませんが、neurohumoral とか、chemical な影響を全く受けてないと考えられますので、あとは物理的に venous return が減少して stroke volume が減ったための因子が一番強いんじゃないかとも考えられるのですけれども……。

宮武：この場合、aorta の diastolic pressure にはあまり影響されてはしないでしょうか。私も数例ですけれども、同じような経験をしたことがありますので、ちょっとお聞きしたわけですけれども。

演者：私の所では術後心カテをしたのが2例あ

るのですけれども、今日の発表のうちでは1例だけです。しかしそのときの diastolic pressure はカテをしたときに描記しておりませんので、その点については分かりません。

井上（東大第2内科）：先ほど東北大の田中先生がおっしゃった点なんですけれども、人工弁を植えますと、aortic valve なら大動脈弁の開放と閉鎖に一致して音がおきる。あるいは mitral valve ならI音の時点と弁の開く時点、つまりOSの時点が確認できる。こういう考えは非常に reasonable な考え方なんで、それを利用した、たとえばII-O S 時間、つまりAC-MO 時間を測定し、そういったものをII-O S と同じような考えで扱うわけですが、これは普通 systolic time intervals を測る簡単な technic です。それはまた心機能を推定する上で、有用な方法であると思うのですけれども、私、アメリカで20例ぐらいの例を follow-up した経験では、非常に難しい点が2、3ありました。たとえば mitral opening sound が2つにも3つにも分れて出現してくるものがあり、しかも、実際僧帽弁が開くと考えるにはあまりにもII音から離れた時点で音が出てくる。たとえばII音から0.15秒とか0.2秒近くのところに2つ音が出てくる。それで実際に mitral valve が開いて音が出るというふうには考えられないというふうな問題に出くわしたものです。ですから、音を弁の開放と結びつけて time interval を測るということにはかなり疑問を持っております。

演者：このクリック音の発生する時点をもって弁の開放の時点であるとは考えておりません。