

収縮期楽音様雑音を呈した 僧帽弁膜症の1例

高知市立市民病院

盛岡茂文 延吉正清 福森重剛

緒言

われわれは最近、収縮後期に最大振幅を有する強い収縮期楽音様雑音を呈する一例を経験し、諸種の検査の結果、この患者は軽度の僧帽弁閉鎖不全兼狭窄症を有し、楽音様雑音は弁あるいは弁構造物から生じているのではないかと思われる知見を得た。

収縮期楽音様雑音の中で、いわゆる“systolic whoop”は、患者が無症状のことが多く、体位・呼吸による変化が大きいこと等から、心外性のもので無害性と考えられてきた¹⁾¹⁰⁾。

一方、収縮中期クリックおよび収縮後期雑音も、同じ様な理由から心外性のもので無害性と考えられていたが¹⁾²⁾³⁾、1963年、Barlowら⁵⁾は4例の収縮後期雑音を有する患者において、僧帽弁閉鎖不全症が認められることを報告し、その後多くの研究者が、cineangiocardiology, 心腔内心音図法、薬剤負荷試験等を用いて、これらの所見は僧帽弁の左心房への突出による僧帽弁閉鎖不全と関連するものと認めるようになって来た。僧帽弁の左心房への突出による僧帽弁閉鎖不全症の患者の中には、“systolic whoop”を呈するものがかなり認められ¹⁰⁾¹¹⁾¹⁴⁾¹⁶⁾¹⁷⁾¹⁸⁾²⁵⁾、“systolic whoop”、収縮中期クリック、収縮後期雑音は、この疾患における一連の聴診所見と考えられるようになってきた¹¹⁾¹⁴⁾¹⁷⁾¹⁸⁾。

症例

患者：T. T., 45才, 男

主訴：前胸部雑音

家族歴：父に脳卒中, 母に糖尿病があるが, 血縁関係に心疾患は認められない。

“Systolic whoop” in a patient with mitral valve disease

Shigefumi MORIOKA, Masakiyo NOBUYOSHI, Shigetaka FUKUMORI
Kochi City Hospital, Nishihirokoji 5, Kochi, 780

既往歴：40才の時に肺化膿症に罹患したことがあるが、リウマチ熱の既往は無い。

現病歴：約8年前、心悸亢進を来したことがあったが、某医より異常がないといわれ放置した。その後自覚症状なく、他疾患で医師を受診した時にも心疾患は指摘されなかったが、昭和46年11月、自分の胸からヒューヒューという音が聞こえるのに気づき、12月に精査の為当院に入院した。

現症：身長164 cm, 体重57 kg, 体格、栄養共に中等度、チアノーゼは認めない。脈拍68/分、整、血圧130/70 mmHg。結膜に黄疸、貧血を認めず、頸部静脈の怒張もない。外見上、胸廓の変形を認めず、心濁音界は正常。心尖部に最強点を有し、振顫を伴う Levine 6度の収縮期楽音様雑音を聴取する。この雑音は漸増性に聞かれ、拡張期にはおよばない。両頸部、左腋窩、背部に放散し、坐位で著明に減弱し、深吸気時にはほとんど消失する。II音分裂、過剰心音は認められない。肺野では呼吸音は正常でラ音は聴取されない。腹部、四肢には特記すべき所見を認めない。

検査成績：赤血球510万、Ht 45%、白血球6900、血清梅毒反応陰性、CRP(-)、ASLO 50 Todd unit、RA(-)、赤沈1時間値8 mm、血清コレステロール172 mg/dl、その他、肺機能、甲状腺機能、肝機能、腎機能等に異常を認めない。

胸部X線所見 (Figure 1)：正面像で心陰影は

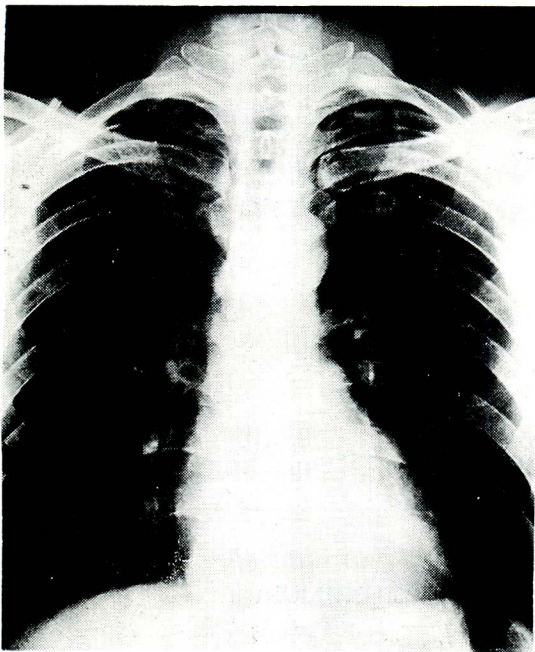


Figure 1. Chest roentgenogram
No abnormality was observed.

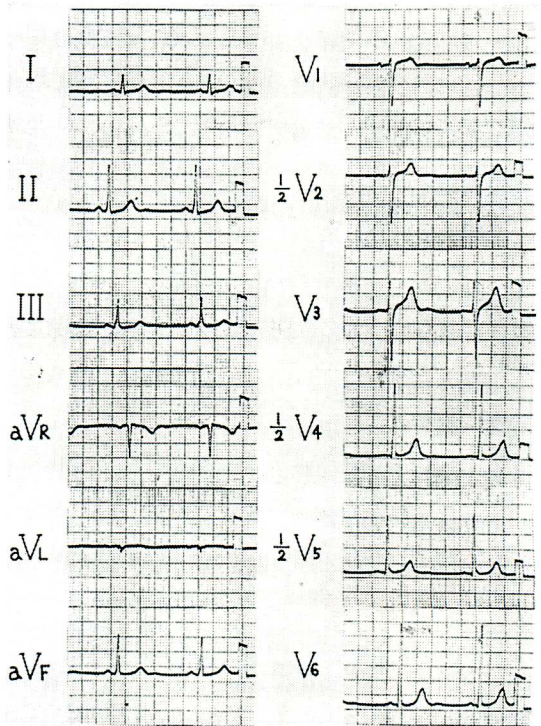


Figure 2. Electrocardiogram
Left ventricular hypertrophy was observed based on the voltage criteria, but otherwise no abnormal findings were present.

正常で心胸廓比は0.49, 肺野にも異常を認めない。第一斜位, 第二斜位で左房拡大, 左室拡大等の所見は認められない。

心電図所見(Figure 2): 洞調律。RV₅+Sv₁=5.2 mV で左室肥大の所見であるが, T波, R波等には異常を認めない。

ベクトル心電図所見(Figure 3): QRS環, T環は図の如き形で, QRS環の最大ベクトルは, 水平面図 1.1 mV 左側面図 0.9 mV, 前額面図 1.4 mV で正常と考えるが, QRS環の前半部はやや不規則である。

心カテーテル所見 (Table 1): 左右短絡はなく, 右心系の圧がやや高い。

左室造影所見 (Figure 4): 80%コンラキシンH 60 cc を用い, 大腿動脈より逆行性に心血管造影を行なった。図に見られるように造影剤の左心房への逆流が認められ, 時間経過と共に左心房の輪廓は明確となり, 左心房は軽度拡張している。また, 正面像において僧帽弁の辺縁に硬化性の変化が認められる。

心音図所見: 心音計はフクダ6要素 MCM-600, マイクは同社製ダイナミックマイク TY-301, 心腔内心音図用のトランスデューサーは USCSI社製のクールナンド型カテを用いた。記録ペーパー速度は 100 mm/sec。

入院時(昭和46年12月10日)の心音図(Figure 5)では, 心尖部に最強点を有し, I音から少し遅れて始まり, 次第に振幅を増してII音付近で急速に減弱する, 周波数の整った, 強大な収縮期雑音が認め

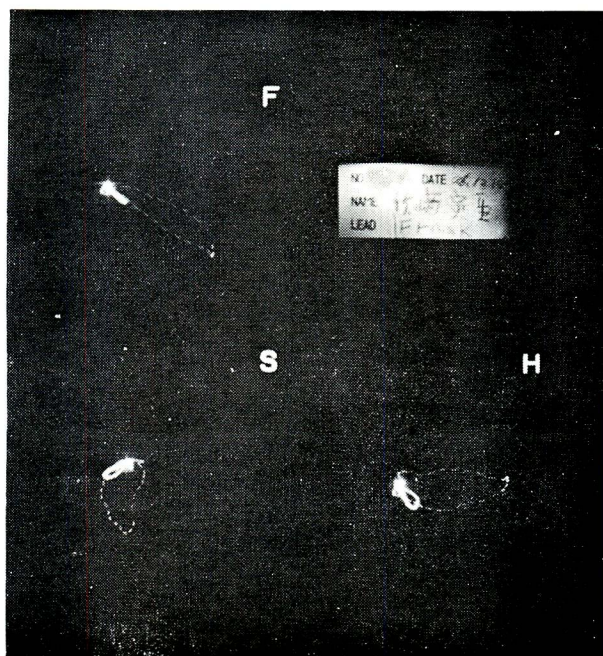


Figure 3. Vectorcardiogram
Except slight irregularity of the loop, there was no abnormality.

Table 1. Cardiac catheterization data

Location	Pressures (mmHg)		O ₂ Sat %
	Syst/Diast	Mean	
PA wedge		18	
PA	32/13	20	83
RV	outflow	46/ 4	16
	inflow		83
RA		10	82
SVC		10	80
IVC		8	83
LV	148/-14	52	
AO	132/ 80	100	96

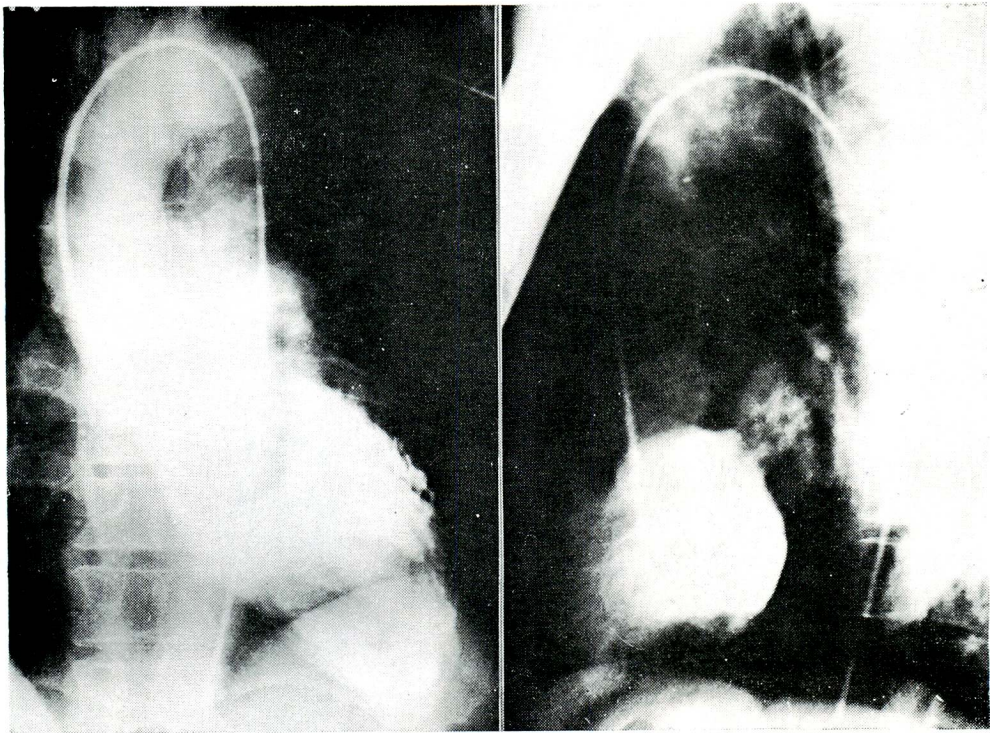


Figure 4. Left ventriculography

Left : Frontal view, Right : Lateral view. Left atrium was enlarged slightly. Mitral regurgitation was mild. Note the hardening of the mitral valve.

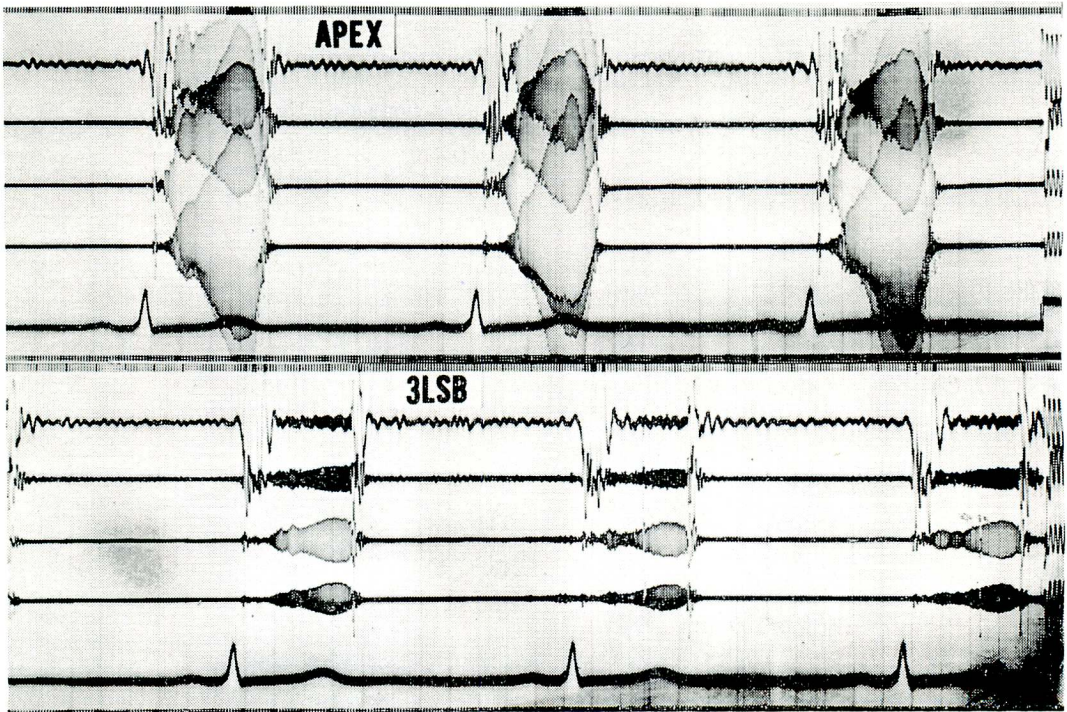


Figure 5. Phonocardiogram (Dec., 1971). Paper speed 100mm/sec. Time lines : 0.01 and 0.1 sec.

られる。心基部においては、すべての心拍には認められないが、収縮中期（I音から0.22秒）にクリック様の過剰心音が存在する。Q-I時間は0.075秒と少し延長している。II音分裂、拡張期雑音、拡張期過剰心音は認められない。

亜硝酸アミル負荷試験を行なうと、負荷直後より収縮期雑音はほとんど消失し、負荷前に雑音の認められなかったI音直後に、僅かな楽音様雑音が認められるのみとなった（Figure 6）。

心腔内心音図法を行なったところ（Figure 7）、左心室腔内僧帽弁直下にて、前胸部で聴取されるのと同様な収縮期楽音様雑音が認められ、僧帽弁から離れると音量は急速に減じ、大動脈内ではほとんど聴取されなくなった。右心室腔内では、マイクが中隔に近ずいた時のみ僅かに雑音が聴取され、右心房内では雑音は全く記録されなかった。さらに左心室腔内僧帽弁直下では、II音より0.10秒遅れてOSと思われる過剰心音が記録された。

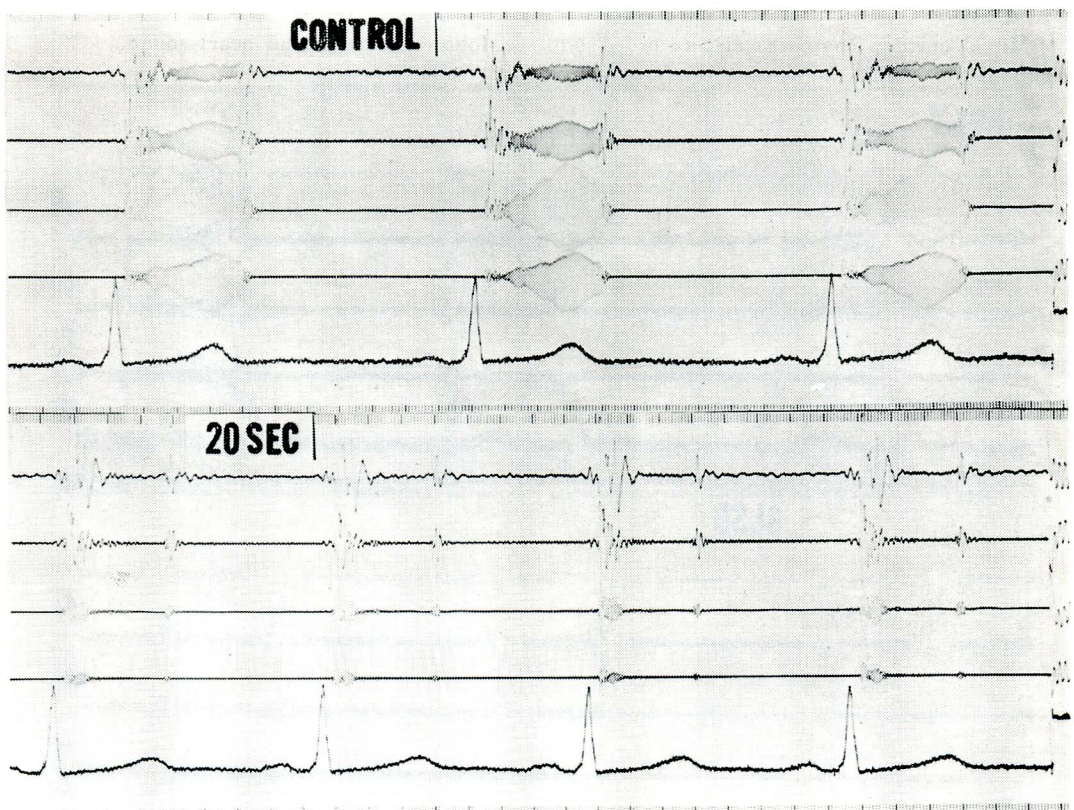


Figure 6. Pharmacodynamic phonocardiography using amyl nitrite (Dec. 1971)
Loud systolic whoop disappeared immediately after the amyl nitrite inhalation.

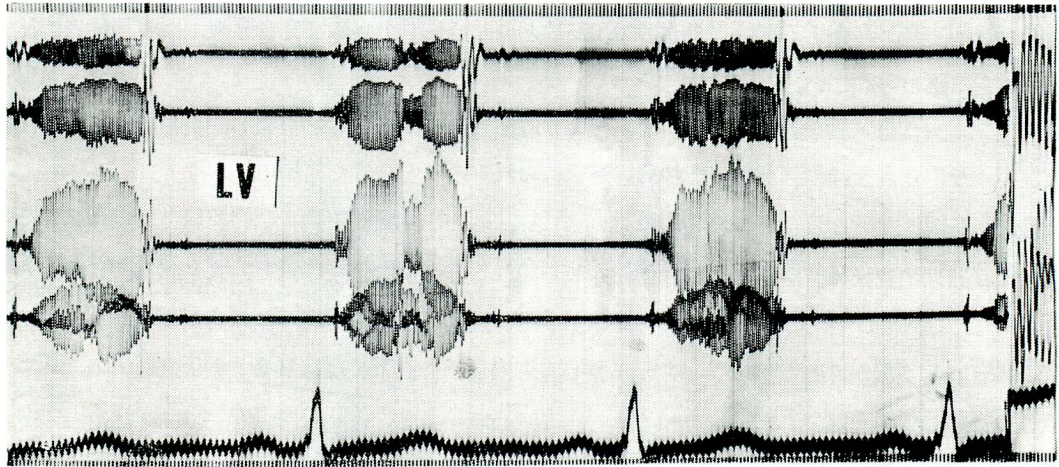


Figure 7. Intracardiac phonocardiogram taken from the left ventricle just beneath the mitral valve

Mitral opening snap was also recorded 0.10 sec. following the second heart sound.

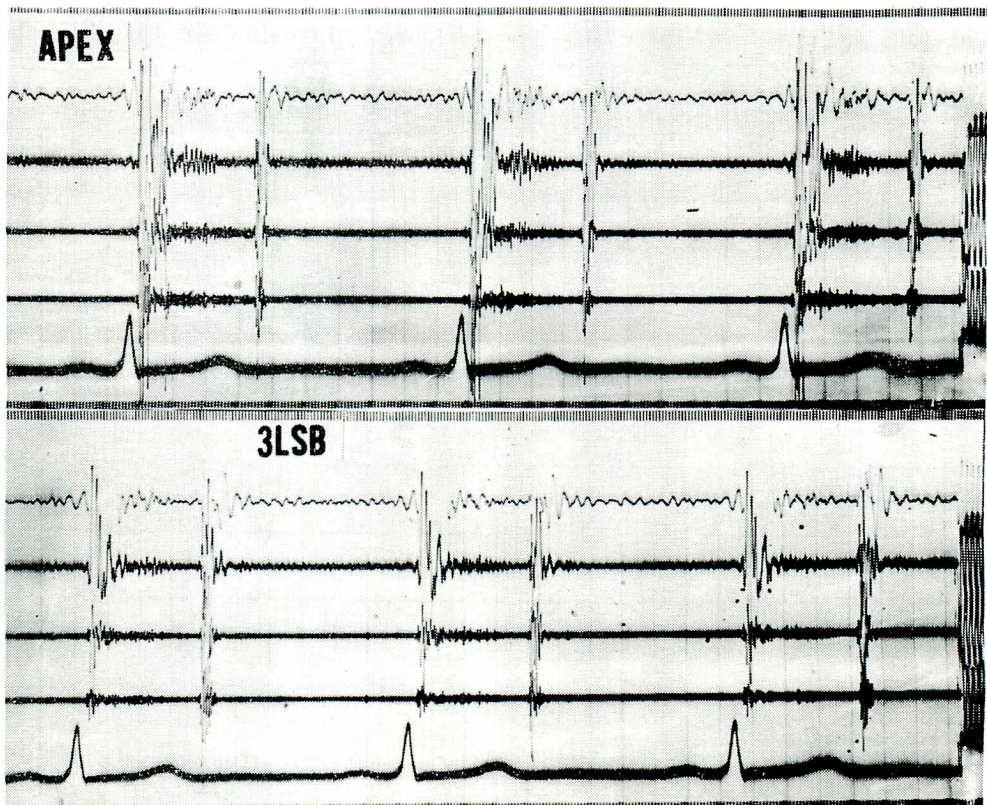


Figure 8. Phonocardiogram (March, 1972)

No more whoop was observed. The faint pansystolic murmur was recorded.

以上の所見より、この楽音様雑音は僧帽弁、あるいは弁構造物より生じているのではないかと考えられる。

その後、この楽音様雑音は次第にその音量を減じ、ほとんど消失してしまうに到った。昭和47年3月3日の心音図 (Figure 8) では、心尖部でI音が亢進し、心尖部に最強点を有する、やや漸減性の弱い全収縮期雑音が認められる。また、心基部では、II音から0.11秒遅れてOSと思われる過剰心音が記録されるが、拡張期雑音は認められない。亜硝酸アミル負荷試験を行なうと (Figure 9)、過剰心音は一層明瞭となり、拡張中期に輪転様雑音および前収縮期雑音が認められるようになった。これらの所見より、僧帽弁閉鎖不全兼狭窄症が存在するものと考えられる。

以上の検査成績の所見をまとめると、

- 1) 心腔内心音図の所見から、この患者の収縮期楽音様雑音は僧帽弁あるいは弁構造物から生じているものと考えられる。

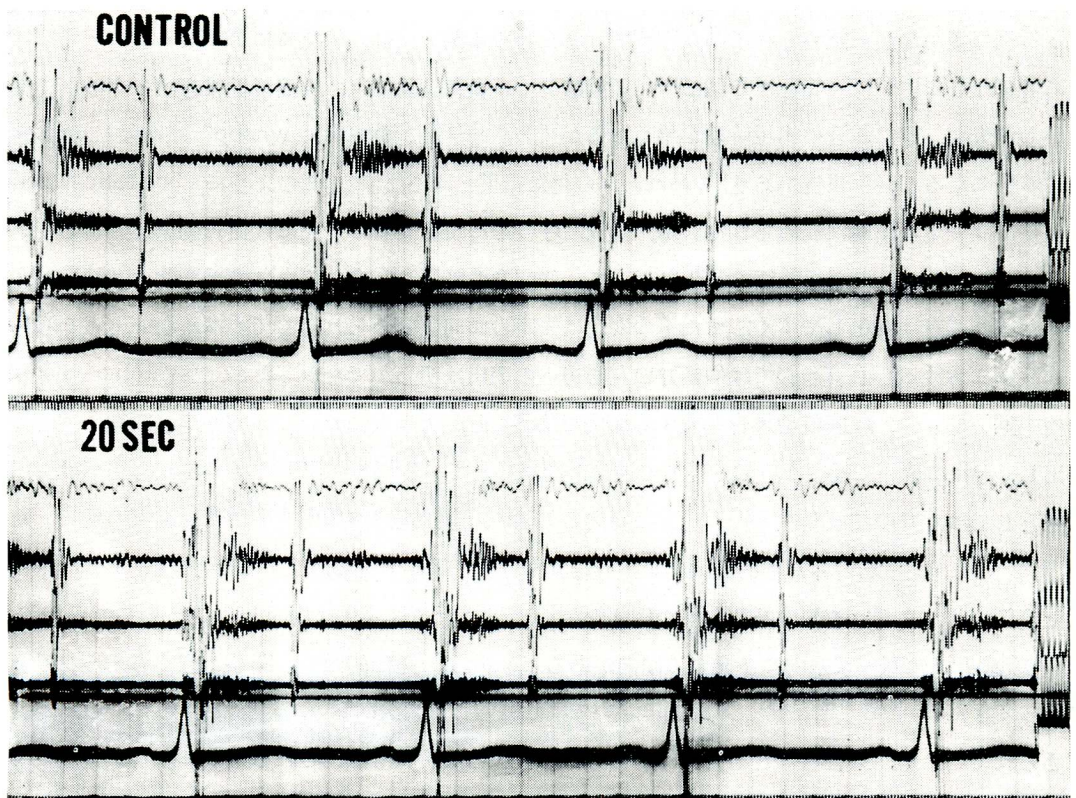


Figure 9. Pharmacodynamic phonocardiography using amyl nitrite after the disappearance of the whoop (March, 1972). This test disclosed the mixed mitral valve lesion.

- 2) この雑音は、臥位および呼気で著明となり、亜硝酸アミル負荷試験ではほとんど消失する。
- 3) 僧帽弁閉鎖不全兼狭窄症が存在し、また心血管造影にて弁の辺縁の硬化像が認められることから、はっきりしたリウマチ熱の既往はないが、病因としてはリウマチ性弁膜症が考えられる。

考 案

本症例における収縮期楽音様雑音は、心腔内心音図の所見によると僧帽弁付近から生じている。楽音様雑音は主として流体によって固体が共振して生じるものと考えられるから⁴⁾、本症例においては硬化した弁尖あるいは緊張を失った腱索の振動がその成因としてもっとも考えられる。収縮後期雑音あるいは“systolic whoop”を有する症例での心腔内心音図法は、文献上大部分の症例において transseptal route で行なわれており、僧帽弁口部および弁直上部で音量が最大となることから、この雑音が僧帽弁付近より生じていることは間違いないと考えられている⁶⁾⁸⁾¹¹⁾¹⁴⁾¹⁸⁾。

本症例では楽音様雑音は、臥位、呼気で著明となり、亜硝酸アミル負荷試験ではほとんど消失してしましたが、これまでの報告では、大多数の症例で坐位または立位で著明となるが¹⁰⁾¹¹⁾¹⁷⁾¹⁸⁾²⁵⁾、臥位で著明となる例も僅かながら認められている¹¹⁾¹²⁾¹⁸⁾。また呼吸に関しては、吸気時に著明なもの⁴⁾¹⁰⁾¹⁷⁾、呼気時に著明なもの¹⁰⁾¹²⁾¹⁷⁾²⁵⁾等色々である¹⁸⁾。亜硝酸アミル負荷試験では、収縮後期雑音は多くの例で減弱ないし消失し、また雑音の出現時期が早くなるが⁵⁾⁷⁾⁸⁾¹¹⁾¹²⁾¹⁸⁾¹⁹⁾、“systolic whoop”は増強し、恒常性を有する様になるという報告があり¹¹⁾、われわれの得た結果とは相反する。このように“systolic whoop”の変化には一定の傾向は認められないが、体位、呼吸等による雑音の変化には血行動態が影響していると考えられ、わずかの血行動態の変化によって、僧帽弁の緊張や、弁あるいは弁構造物の共振性が変化するために雑音は変化しやすく、またその変化に一定の傾向は認められなくても構わないと考えられる。

本症例における心血管造影では僧帽弁の左心房への突出は明らかでなかったが、“systolic whoop”、収縮中期クリック、収縮後期雑音を有する症例では、文献上大多数において僧帽弁が収縮期に左心房へ突出し、それに続いて軽度ないし中等度の逆流が認められている⁶⁾⁷⁾⁹⁾¹¹⁾²⁰⁾²⁴⁾²⁸⁾。弁の左心房への突出の原因としては、弁の粘液変性¹⁹⁾²¹⁾²⁴⁾、弁の筋肉の欠如¹⁷⁾、乳頭筋異常⁹⁾¹²⁾¹⁴⁾¹⁶⁾¹⁸⁾²⁰⁾、腱索の延長、断裂⁷⁾⁹⁾¹²⁾¹⁴⁾¹⁶⁾¹⁸⁾、左室筋の非対称的肥大による収縮異常²⁰⁾²⁶⁾²⁸⁾等が考えられているが、現在までに報告された症例では、リウマチ熱の既往をもつ例は少なく、リウマチ性変化は病因として重視されていない⁶⁾⁷⁾¹⁵⁾¹⁶⁾。最近では同一家系内に多発する傾向があることから、遺伝的因子の関与が強く考えられるようになってきた⁹⁾¹³⁾¹⁶⁾¹⁸⁾²⁰⁾²²⁾²³⁾²⁵⁾。本症例においては心腔内心音図法において、OSと思われる過剰心音が認められていたが、楽音様雑音消失後は僧帽弁狭窄症の他の所見も見出されるようになり、また心血管造影で弁の辺縁の硬化像が認められること等から、はっきりしたリウマチ熱の既往はないけれども、リウマチ性弁膜症によって病理的变化の生じた弁あるいは弁構造物の共振によって楽音様雑音が生じたの

ではないかと考えられる。

追加症例

最近、本症例と同様の収縮期楽音様雑音を呈する、リウマチ性と思われる僧帽弁膜症をさらに一例経験したので追加報告する (Figure 10)。

総括

強大な収縮期楽音様雑音を有する症例において、心血管造影で僧帽弁閉鎖不全および弁の硬化像を認め、さらに楽音様雑音消失後に狭窄症の所見を認めた。この収縮期楽音様雑音は臥位、呼気で著明となり、亜硝酸アミル負荷試験でほとんど消失した。また心腔内心音図法によって僧帽弁付近から生じていることを確認した。さらにこの収縮期楽音様雑音の発生機序と病因について考察を加えた。

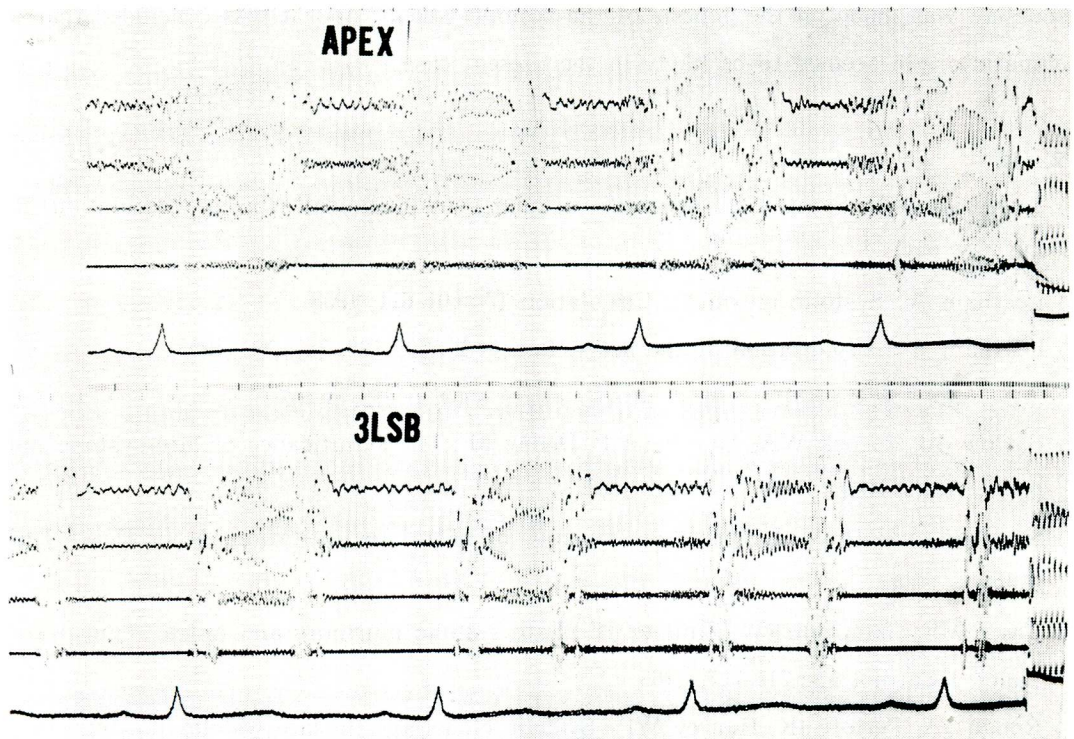


Figure 10. The phonocardiogram of the case described in the addendum

Summary

A case with extremely loud systolic whoop was reported. A 45 year-old male noticed by himself a periodic whoop synchronous to the heart beat, and it was entirely systolic in time (Figure 5). The murmur accompanied with the occasional systolic click in the base, and the murmur became louder in the supine position and expiratory phase. Amyl nitrite inhalation almost abolished the murmur (Figure 6). Left ventriculography disclosed mitral insufficiency and the hardening of the valve (Figure 4) and the intracardiac phonocardiography proved the presence of the whoop in the vicinity of the mitral valve as well as the mitral opening snap (Figure 7). The whoop gradually disappeared spontaneously during the hospital course and the routine (Figure 8) as well as pharmacodynamic phonocardiography using amyl nitrite (Figure 9) disclosed the presence of mixed mitral valve lesion. Discussion was made on the genesis of the systolic whoop, and it was concluded that the rheumatic origin seemed to be likely in the present case.

文 献

- 1) McKusick VA : Symposium on cardiovascular sound ; Clinical aspects. *Circulation* 16 : 414-436, 1957
- 2) Leatham A : Systolic murmurs. *Circulation* 17 : 601-611, 1958
- 3) Leatham A : Auscultation of the heart. *Lancet* 2 : 703-708, 757-765, 1958
- 4) 上田, 海渡, 坂本 : 臨床心音図学。南山堂, 東京, 1963, p 272, p 407
- 5) Barlow JB, Pocock WA, Marchand P, Denny M : The significance of late systolic murmurs. *Amer Heart J* 66 : 443-452, 1963
- 6) Segal BL, Likoff W : Late systolic murmur of mitral regurgitation. *Amer Heart J* 67 : 757-763, 1964
- 7) Tavel ME, Campbell RW, Zimmer JF : Late systolic murmurs and mitral regurgitation. *Amer J Cardiol* 15 : 719-725, 1965
- 8) Ronan JA, Perloff JK, Harvey WP : Systolic clicks and the late systolic murmur ; Intracardiac phonocardiographic evidence of their mitral valve origin. *Amer Heart J* 70 : 319-325, 1965
- 9) Barlow JB, Bosman CK : Aneurysmal protrusion of the posterior leaflet of the mitral

- valve; An auscultatory-electrocardiographic syndrome. *Amer Heart J* 71 : 166-177, 1966
- 10) Rackley CE, Whalen RE, Floyd WL, Orgain ES, McIntosh HD : The precordial honk. *Amer J Cardiol* 17 : 509-515, 1966
 - 11) Leighton RF, Page WL, Goodwin RS, Molnar W, Wooley CF, Ryan JM : Mild mitral regurgitation; Its characterization by intracardiac phonocardiography and pharmacologic responses. *Amer J Med* 41 : 168-182, 1966
 - 12) Hancock EW, Cohn K : The syndrome associated with midsystolic click and late systolic murmur. *Amer J Med* 41 : 183-196, 1966
 - 13) Linhart JW, Taylor WJ : The late apical systolic murmur; Clinical, hemodynamic and angiographic observations. *Amer J Cardiol* 18 : 164-168, 1966
 - 14) Leon DF, Leonard JJ, Kroetz FW, Page WL, Shaver JA, Lancaster JF : Late systolic murmurs, clicks, and whoops arising from the mitral valve; A transseptal intracardiac phonocardiographic analysis. *Amer Heart J* 72 : 325-336, 1966
 - 15) Criley JM, Lewis KB, Humphries JO, Ross RS : Prolapse of the mitral valve; Clinical and cineangiographic findings. *Brit Heart J* 28 : 488-496, 1966
 - 16) Stannard M, Sloman JG, Hare WSC, Goble AJ : Prolapse of the posterior leaflet of the mitral valve; A clinical, familial, and cineangiographic study. *Brit Med J* 3 : 71-74, 1967
 - 17) Behar VS, Whalen RE, McIntosh HD : The ballooning mitral valve in patients with the "precordial honk" or "whoop". *Amer J Cardiol* 20 : 789-795, 1967
 - 18) Barlow JB, Bosman CK, Pocock WA, Marchand P : Late systolic murmurs and non-ejection ("mid-late") systolic clicks; An analysis of 90 patients. *Brit Heart J* 30 : 203-218, 1968
 - 19) Bittar N, Sosa JA : The billowing mitral valve leaflet; Report on fourteen patients. *Circulation* 38 : 763-770, 1968
 - 20) Grossman H, Fleming RJ, Engle MA, Levin AH, Ehlers KH : Angiocardiography in the apical systolic click syndrome; left ventricular abnormality, mitral insufficiency, late systolic murmur, and inversion of T waves. *Radiology* 91 : 898-904, 1968
 - 21) Pomerance A : Ballooning deformity (mucoid degeneration) of atrioventricular valves. *Brit Heart J* 31 : 343-351, 1969
 - 22) Hunt D, Sloman G : Prolapse of the posterior leaflet of the mitral valve occurring in eleven members of a family. *Amer Heart J* 78 : 149-153, 1969

- 23) Shell WE, Walton JA, Clifford ME, Willis PW : The familial occurrence of the syndrome of mid-late systolic click and late systolic murmur. *Circulation* 39 : 327-337, 1969
- 24) Trent JK, Adelman AG, Wigle ED, Silver MD : Morphology of a prolapsed posterior mitral valve leaflet. *Amer Heart J* 79 : 539-543, 1970
- 25) Fontana ME, Pence HL, Leighton RF, Wooley CF : The varying clinical spectrum of the systolic click-late systolic murmur syndrome; A postural auscultatory phenomenon. *Circulation* 41 : 807-816, 1970
- 26) Kittredge RD, Shimomura S, Cameron A, Bell ALL Jr : Prolapsing mitral valve leaflets; Cineangiographic demonstration. *Amer J Roentgen* 109 : 84-93, 1970
- 27) Pocock WA, Barlow JB : Postexercise arrhythmias in the billowing posterior mitral leaflet syndrome. *Amer Heart J* 80 : 740-745, 1970
- 28) Jeresaty RM : The syndrome associated with mid-systolic click and/or late systolic murmur; Analysis of 32 cases. *Chest* 59 : 643-647, 1971

討 論

司会 (田中) : systolic whoop とか, honk とか, 最近よく問題になっているのですが, こういうような症例を経験なさいました方がおいでになりましたらどうぞ。

坂本 (東大第二内科) : ここにおられる魚住先生がこういう musical murmur を非常に好きなんです, いつも議論するのですけれども, なかなか原因がわからないといった方が多くて, 結局, いつも検討不足で投げてしまっておりました。面白い例で最近経験しましたのは, 高安病の aortic insufficiency の例で, 心不全におち入り, ある程度心拡大が起こって来たら, 今まで無かった musical murmur が出てきて, それがだんだん強大になって来ました。病気が進行して心臓がいっそう大きくなったとき, ある日忽然と雑音が消えて, その後しばらくして死亡したのです。剖検して見ましたら, この雑音は mitral origin ではなくて, aortic valve の直下に moderator band が張ってありまして, 剖検時にはすでに断裂していました。つまり心臓が大

きくなるにつれて, この moderator band に適当な tension がかかり, 緊張し, そこで始めて musical murmur が出, 心拡大がすすんで, それも切れて雑音も消失した, そういう例でございました。私たちは, はじめは aortic regurgitation があるものですから, 昔からいられております Gallavardin 現象, Mckusick の本によく書いてありますガルバルダン現象の, 典型的な例だと思っていたのです。しかしそうではなくて, 妙な共振体があってそういう murmur が起こっているという例でした。珍しいものですから, 去年12月の循環器学会関東地方会で発表させていただきました。

魚住 : (愛知県総合保健センター) : 昔のことでございますけれども, musical murmur をもっている MS 例が cerebral embolism を起こしまして, その雑音が無くなった例を1例経験しております。

神戸 (名大第3内科) : 私ども心腔内心音をやってありまして, その立場から先生の所見をお聞き

したいと思いますが、僧帽弁の閉鎖不全のときに心カテを行ないますと、coronary sinus ないし、left coronary vein のあたりで左房の雑音をよく拾うことがございますが、そういうような所見がございましたでしょうか。

演者：心腔内心音は逆行性にカテーテルを入れて行なったものですから、僧帽弁から左房の方へのカテ挿入が出来ませんでしたので、左房内の雑音がどの程度あったか、検討出来ませんでした。しかし左房のすぐ後に当たると思われる大動脈内にカテを置いてみたのですけれども、雑音は全然記録されませんでした。

神戸：右心系から coronary sinus には入りませんでしたか。というのは、MI の場合、右心系では雑音が聞こえないのがほとんどですね。ただ聞こえるのは coronary sinus ないしその周辺くらいだと思います。

演者：右心系からはほとんど雑音は聴取できないといった程度でしたが、coronary sinus では

直接検討しておりません。

この例で UCG を記録しましたので、写真を持ってきましたが、やや diastolic descent が緩やかじゃないかと思ったのですけれども……。

町井（三井記念病院循環器センター）：diastolic descent はどれくらいのですか。

演者：角度にして 35 度で、48 mm/sec だったと思います。

町井：48 mm/sec で、それで振幅はどれくらいございますか。

演者：2.7 cm です。

町井：この例は形からいうと正常だと思いますが、ただ僧帽弁後退速度が 48 mm/sec というのは多少減少しているような感じでございます。

演者：私もそういうふうに思ったのです。

町井：つまり軽度の MS があるのではないかという程度の所見でございます。この UCG だけから MI があるとはちょっと診断できないと思います。