

新鮮心筋梗塞による心室中隔穿孔: その心音図所見の再検討

Rupture of interventricular septum following acute myocardial infarction: A reappraisal of phonocardiographic diagnosis

坂本 二哉
林 輝美
松久茂久雄
一安 弘文
張 兼彰*

Tsuguya SAKAMOTO
Terumi HAYASHI
Mokuo MATSUHISA
Hirofumi ICHIYASU
Kaneaki Cho*

Summary

The phonocardiogram of 3 cases with rupture of interventricular septum following acute myocardial infarction was presented to demonstrate the presystolic (atrio-systolic) crescendo murmur thought to be diagnostic to this condition.

This presystolic murmur was recorded in all 3 cases, but it was particularly conspicuous in a case with marked left ventricular failure.

The point of maximum intensity (PMI) of the presystolic murmur was exactly same as the PMI of the pansystolic murmur of acquired VSD, and well localized to the PMI. Over the apex, it was hardly recorded 2 cases. The timing was presystolic (atrio-systolic) and the beginning of the murmur was earlier than or almost coincided with the beginning of the QRS complex of electrocardiogram. The murmur was crescendo in configuration and followed by the pansystolic murmur. The transition was sometimes undiscerning. The murmur was recorded mainly in the high-frequency range of the phonocardiogram as the pansystolic murmur of VSD. The murmur was constant irrespective of respiration, but it was best recorded at the beginning of expiratory apnea and it tended to fade away during persistently held expiration in 1 case. These characteristics were exclusively observed on the phonocardiogram, because the auscultation scarcely detect the presystolic murmur or separate it from the pansystolic murmur.

Control study of mitral insufficiency following myocardial infarction did not reveal such a presystolic murmur, so that the presence of this murmur seems to favor the diagnosis of ac-

東京大学医学部 第二内科
東京都文京区本郷7-3-1 (〒113)
*浅草寺病院 内科
東京都台東区浅草2-30-17 (〒111)

The Second Department of Internal Medicine,
Faculty Medicine, University of Tokyo, Hongo
7-3-1, Bunkyo-ku, Tokyo, 113
*Sensoji Hospital, Asakusa, 2-30-17, Daito-ku,
Tokyo, 111

quired VSD.

The mechanism of this presystolic murmur seems to be due to the atrio-systolic left-to-right shunt in the presence of extremely high left ventricular diastolic and “a” wave in all. In one case (case 1) with marked biventricular failure following reinfarction and the prolonged PR interval, it was due to the bidirectional (right-to-left and subsequent left-to-right) shunt, giving the atrio-systolic double murmur.

Finally, the spontaneous closure of acquired VSD following infarction was presented (case 3).

Key words

acquired ventricular septal defect (VSD)
myocardial infarction
left heart failure
presystolic (atrio-systolic) murmur of VSD
diastolic (presystolic) shunt
presystolic (atrio-systolic) double murmur
bidirectional shunt
suspicious spontaneous closure of acquired VSD

はじめに

新鮮心筋梗塞に続発することのある心室中隔穿孔は、比較的稀ではあるが、きわめて重要な合併症であり¹⁾、ことに最近では外科的治療上の問題もあって、²⁾ 生前診断の重要性が再認識されている。

元来この合併症は、先行する心筋梗塞の既往と、突発し、振戦を伴う強大な収縮期雑音によって診断可能とされている。³⁾ しかし往々にして雑音最強点が心尖部に近く、僧帽弁閉鎖不全の発生と鑑別し難いことがあり、^{4)~6)} ことに発症初期にはそのようなことがある。われわれはこの合併症をすでに2例報告したが、最近第3例目を経験し、それらの心音図を再検討した結果、おそらく心房収縮期における左-右短絡によると思われる心雑音の存在が、かなり診断的であろうとの結論に達したので、ここにその詳細を発表することにする。

症例の例示

症例1：74才，♂¹⁾

1958年5月、検診時には完全右脚ブロック以外に所見がなかったが、6月22日急性心筋梗塞発作あり。心電図上、中隔を含む前壁(下壁)新鮮梗

塞像をみた。第3病日、胸骨左縁下方に最強点を有し、振戦を伴う Levine V度の全収縮期雑音が突発し、中隔穿孔と診断した。第5病日より肺野にラ音を聴取し始め、第6病日入院、第8病日からは明らかな奔馬調をきいた。第14病日、梗塞再発、第18病日死亡。剖検では1.2×0.7cmの中隔穿孔が、左室から右室へ向って形成された紙様の囊の先端に開口していた。

心音図所見(Figure 1)：発病第7日、すなわち中隔穿孔後4日目の心音図では、心房性奔馬調があり、この心房音に引続いて前収縮期雑音がみられる。この雑音は高音心音図でみると漸増性の性格を示し、少なくともQRSより0.05秒前に始まり、そのまま心室中隔穿孔による全収縮期雑音に移行している。

なお完全右脚ブロック像があり、II音は幅広く分裂している。

本例は第14病日に梗塞再発作をおこし、右脚ブロックが強まってQRS幅が0.13秒から0.15秒に延長、またP-R時間も0.16秒から0.20秒に延長した。当時は左心不全というよりも著明な両心不全状態で、II音肺動脈成分の亢進も著しく、

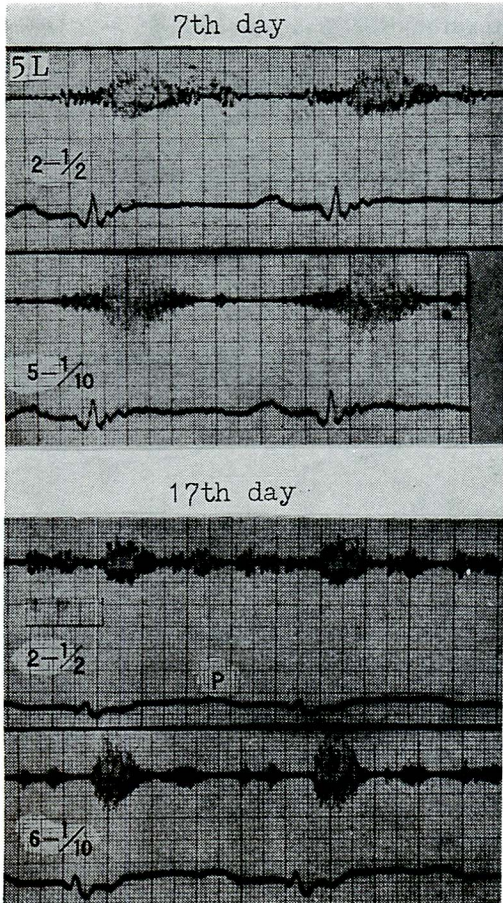


Figure 1. Phonocardiograms of patient Y.K. (Case 1), 74 years old male.

Top: phonocardiogram taken at the 7th day after the onset of acute anteroseptal infarction (the 4th day after septal perforation). There was a high-pitched crescendo-decrescendo pansystolic murmur and widely split second heart sound with ordinal sequence (IIA and IIP). The atrial sound was present (Band 2: low-frequency band) and subsequently was the presystolic (atriosystolic) crescendo murmur, which had high-frequency component. There was no definite separation between the presystolic murmur and the pansystolic murmur. Electrocardiogram shows complete RBBB (QRS duration is 0.13 sec) and normal PR interval (0.16 sec). The area 5L means the 5th intercostal space along left sternal margin.

Bottom: phonocardiogram taken at the 17th day (3 days after re-infarction and 14th day after the perforation). QRS duration is 0.15 sec and PR interval is 0.20 sec. There was extreme biventricular failure at this time. The duration of the pansystolic murmur was shortened, giving marked "Hegglin syndrome". Short early diastolic murmur may indicate the development of the ventricular aneurysm. Note the double atriosystolic murmur. The first part starts 0.10 sec after the beginning of P wave (right-to-left shunt) and the second part followed by the interval of 0.06 sec (left-to-right shunt).

All the tracing was recorded by portable jet-writing phonocardiograph (Mingograph). Time lines: 0.01 and 0.05 sec. Paper speed: 100 mm per sec.

Autopsy: 5.0 × 3.5 cm sized septal aneurysm with 1.2 × 0.7 cm sized perforation near the apex.

肺高血圧症の状態であった。第17病日、すなわち死亡前日の心音図記録では、全収縮期雑音は短縮し、II音の早期出現が著しく、明らかな Hegglin 症候群を呈していた。II P は II A より約 0.05 秒遅れて固定性分裂像を示し、かつ拡張早期の持続の短い雑音(心室瘤によると思われる)、心房収縮に続く漸増・漸減性の 2 個の心房収縮性雑音を認める(右-左および左-右短絡による雑音と思われる)。ただし P-R 時間の延長のためもある、この前収縮期雑音は次の収縮期雑音に達せず終る心拍が多かった。この時期の血圧は 70/60 mm Hg 前後で subshock の状態にあった。

症例 2 : 62 才, ♀

約 10 年前から高血圧があり、通院中であったが、有意な心雑音はなかった。1960 年 4 月 25 日、典型的な梗塞発作を生じ、ショック状態となった。心電図上、前壁中隔梗塞であった。発作 6 日後、ふたたびショック状態となり、心尖部内側に突然強大な収縮期雑音が発生、Levine V 度～VI 度で、左腋窩にもよく放散し、振戦を伴う。逆に第 4 肋間胸骨左縁から心窩部にかけては III～IV 度にすぎなかった。血圧 100/70 mmHg。雑音出現後 7 日目で死亡。剖検上、前壁中隔梗塞と、2 個の小指頭大の心室中隔穿孔をみた。

心音図所見(Figure 2) : この心音図は梗塞発生 10 日後、すなわち雑音発生後 4 日目に記録されたもので、心尖部内側、すなわち第 5 肋間鎖骨中線

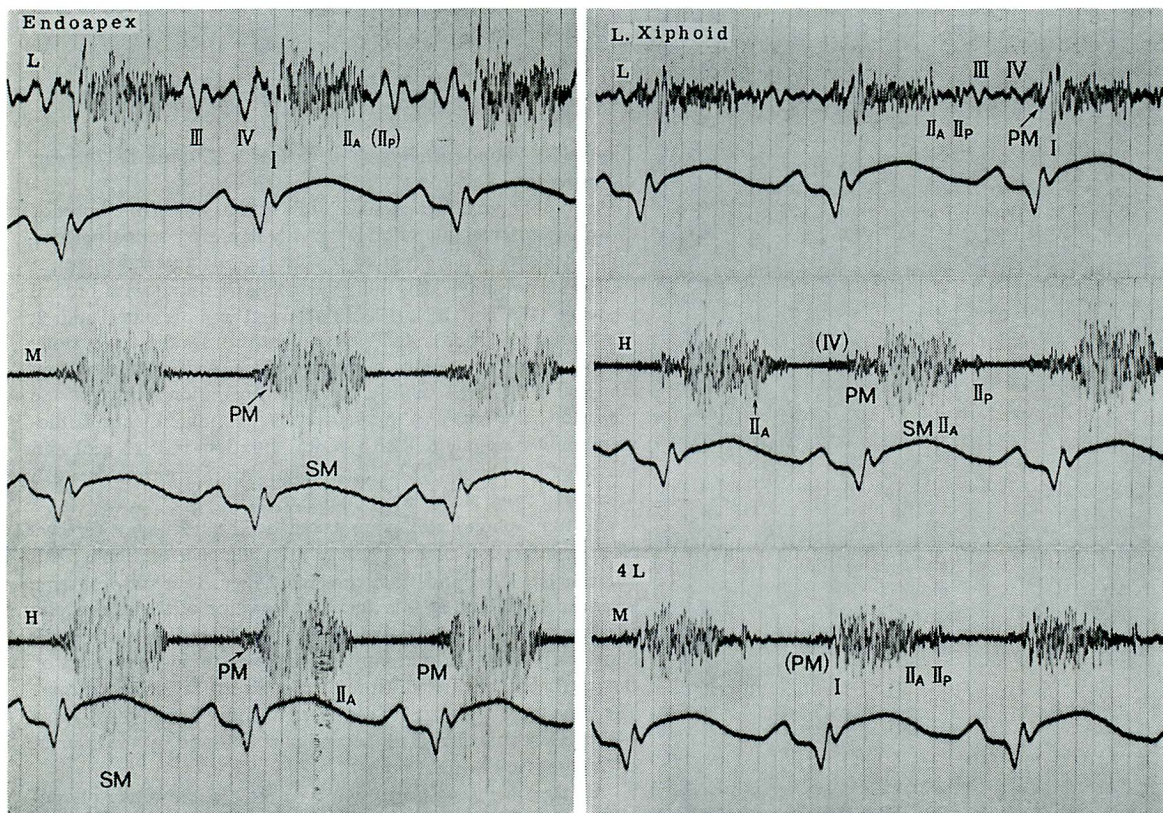


Figure 2. Phonocardiograms of patient T.K. (Case 2), 62 years old female.

Septal perforation occurred at the 6th day after acute anteroseptal infarction. The point of maximum intensity (PMI) of the murmur was near the apical impulse, so that mitral insufficiency was suspected initially. There was quadruple rhythm and the pansystolic murmur which completely covers the IIA. The presystolic (atriosystolic) murmur (PM) was inscribed, which starts 0.10 sec after the beginning of P wave and slightly before the Q wave. The configuration of the murmur was crescendo and merged with the pansystolic murmur of acquired VSD, therefore the auscultation failed to detect the presystolic murmur. The second heart sound was widely split. The phonocardiograms were taken by portable phonocardiograph Type V. Time lines: 0.05 sec. Paper speed: 100 mm per sec.

Autopsy: Two septal perforations of little finger size near the apex.

上では四部調と全収縮期雑音が著明であり、また収縮期雑音はQRS開始に一致、またはそれより僅かに先行して始まっており、従って第1例におけるように、前収縮期雑音の存在は明らかである。心窩部に近く拡張早期奔馬音が明らかで、また問題の前収縮期雑音は心尖部内側におけるよりやや早期に始まっているようにみえる。

なおそのほか明瞭な Hegglin 症候群、幅広いII音分裂 (0.07~0.09 秒) などがみられる。

本例は雑音最強点からみて、死亡時まで中隔穿

孔か僧帽弁閉鎖不全か、意見が統一されなかった。

症例3: 56才, ♀

1971年初め、収縮期圧 200mmHg をこえる高血圧があり、それ以前に一過性の失神発作を経験したことがある。特別な治療をせずに放置していたところ、同年10月24日朝、冷汗、四肢冷感、狭心痛あり。同様な状態は反覆出没し、4日後外来受診。血圧 136/92mmHg に低下しており、心電図上新鮮前壁中隔梗塞像を認めた。心雑音を認

めず、安静臥床を守らせていたが、11月8日、突然強大な心雑音の発生に気付いた(発作16日後)。雑音最強点は剣状突起の左方から胸骨左縁下方にかけてであるが、Levine IV度で振戦は触知し難かった。雑音は表在性の感じで高調成分に富み、全収縮期性で、伝播は左方へ向うが、最強点以外ではかなり弱い。奔馬調、その他の所見に関しては記載がない。

心音図所見(Figure 3)：発症後46日目の記録

(心雑音出現後30日目)で、心雑音の強さはLevine IV度。心音音、III音などはかなり小であり、聴診ではIII音が辛うじて聴取されるのみであった。本例においても、QRS開始に一致して始まり、漸増性で収縮期雑音に移行する心房収縮性雑音がみられる。しかしこの雑音は本例では恒常的ではなく、呼吸停止後4~5心拍にのみみられ、ついで次第に消失して行くのが観察された。

なお本例は経過観察中、1973年6月16日、突

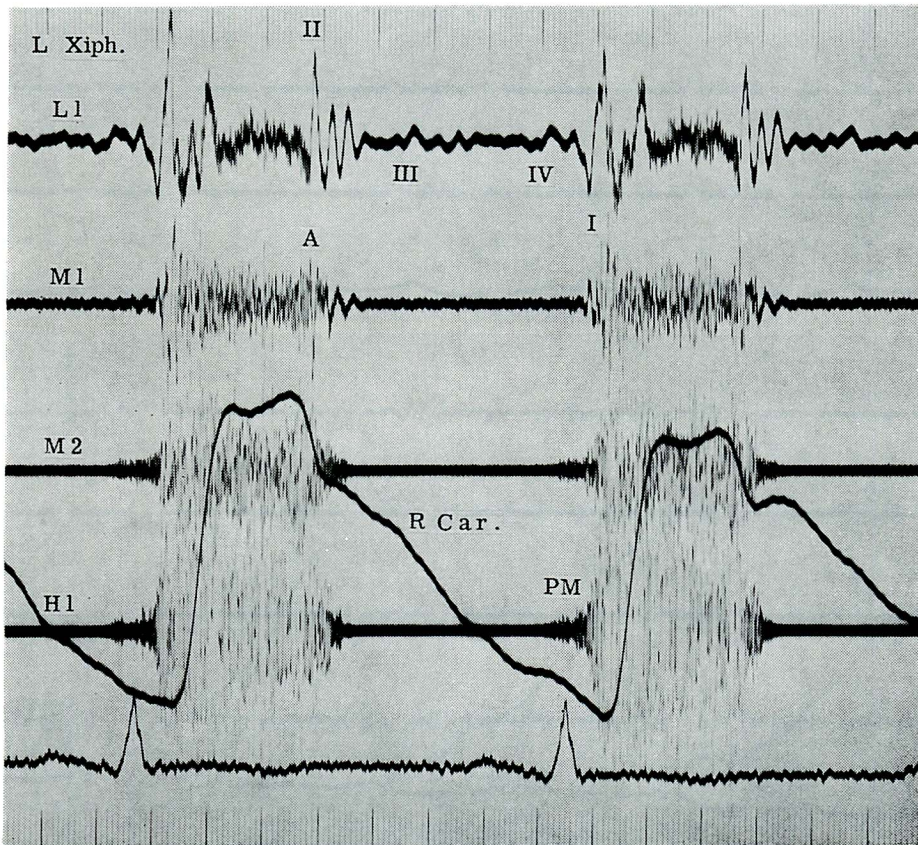


Figure 3. Phonocardiogram of patient K.N. (Case 3), 56 year old male.

Septal perforation occurred 16 days after acute anteroseptal infarction. The PMI of the pansystolic murmur was over the xiphoid process and slightly left to it and it was fairly localized. The phonocardiogram was recorded 30 days after the perforation, and the patient's condition was not serious. Diastolic gallop sounds were attenuated. The crescendo presystolic (atriosystolic) murmur was recorded, however, it was not detected by auscultation, because the loud pansystolic murmur of acquired VSD merged with the presystolic murmur was not constant, and louder during expiration. It faded away during held expiratory apnea.

然心雑音の著明な減弱を見, 心拍によっては殆んど聴取し難い状態となり, 欠損孔の自然閉鎖(血栓形成によるか, または不明の機転による)が強く示唆された. その間, 患者の状態は不変である.

心音図 (Figure 4) では従来からの雑音最強点に一致して, Levine I度(時にII度)程度の微弱な収縮後期雑音が記録され, これは呼吸停止で徐々に弱まり, あるいは消失した. また心拍によっ

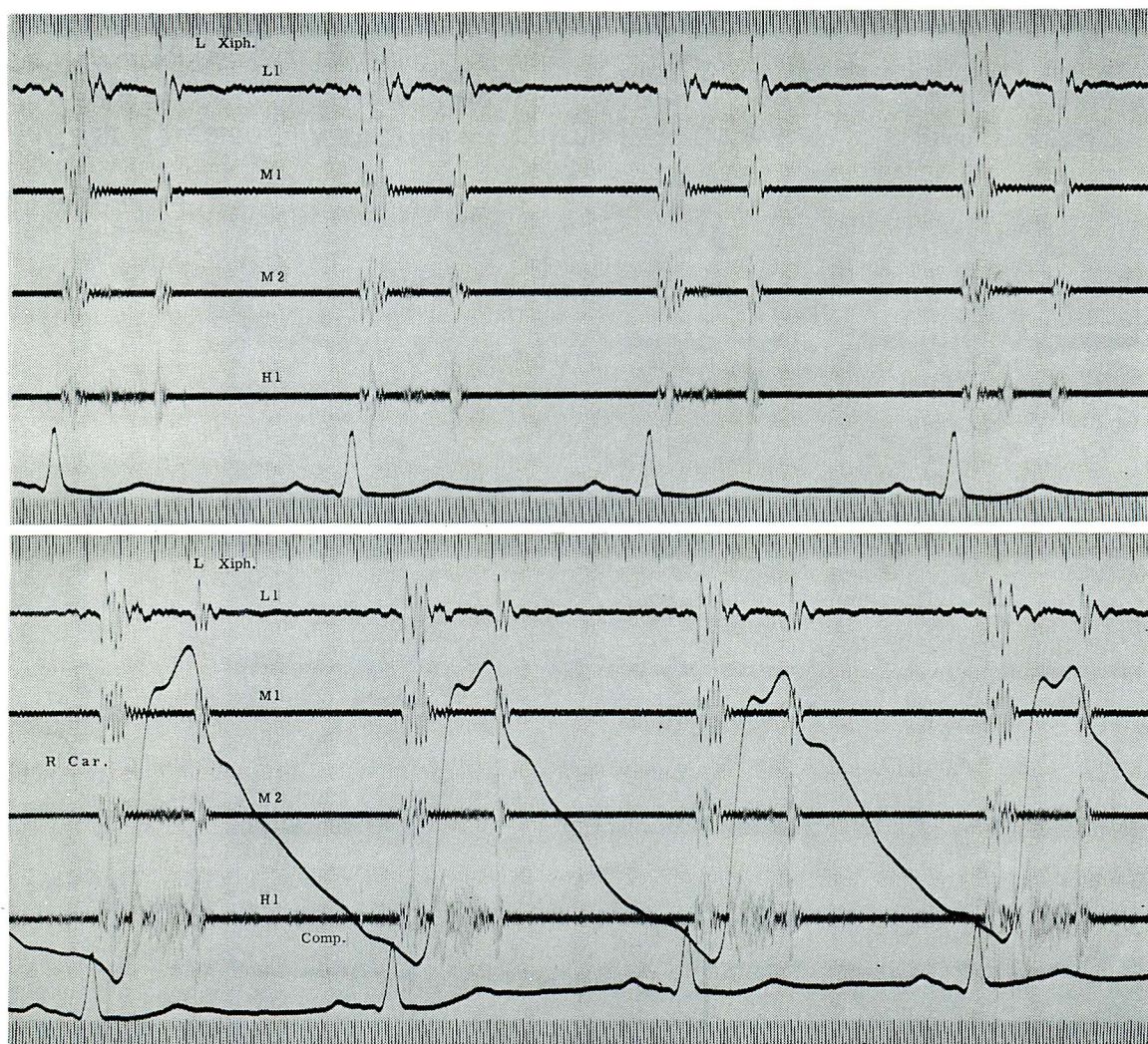


Figure 4. Phonocardiogram of Case 3 taken 3 months after the disappearance of the pansystolic murmur.

Though the murmur was repeatedly checked every 2 weeks, it suddenly disappeared 19 months after the septal perforation. No apparent change occurred in the patient's condition. The phonocardiogram revealed the very faint (Levine 1/6) crescendo regurgitant murmur (not pansystolic) which occasionally had musical component (top figure) over the PMI described in the legend of the preceding figure. Artificially amplified compressor phonocardiogram (bottom figure) revealed a musical sound followed by mid- to late systolic murmur, though this was not the constant finding. Exercise did not alter the intensity of the murmur. It is likely to speculate that the thrombus formation or something else partly closed the defect.

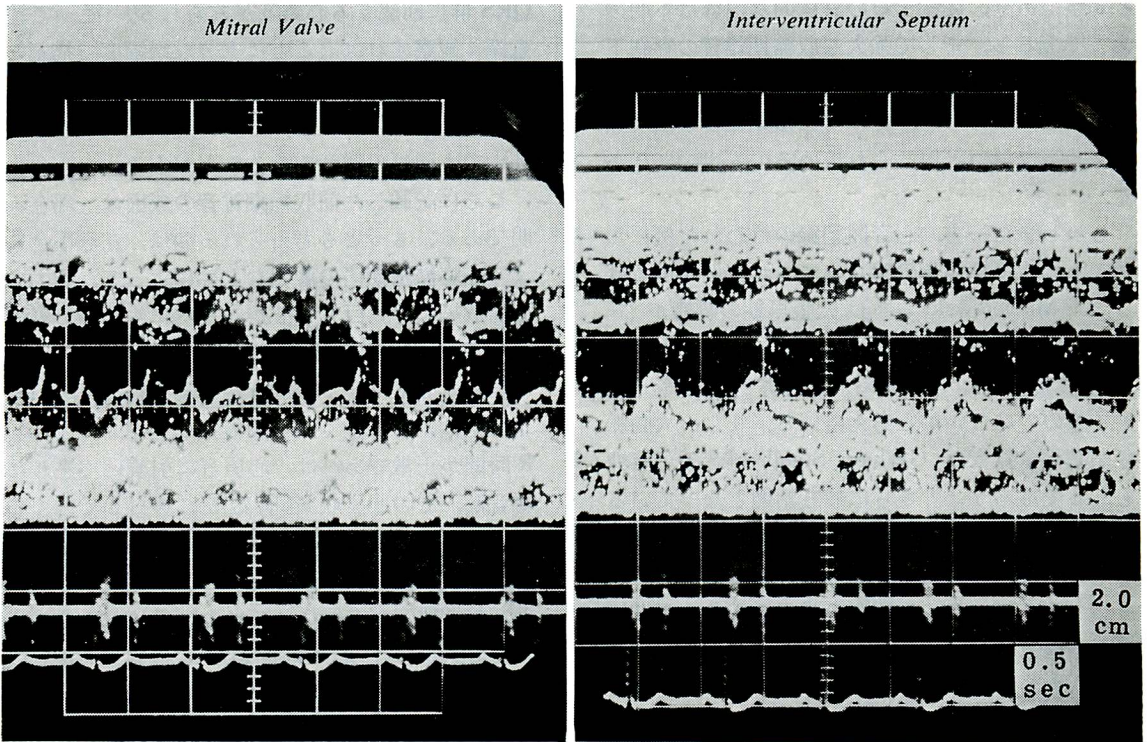


Figure 5. Echocardiogram of Case 3 after the functional closure of the acquired VSD.

Mitral valve (left figure) as well as tricuspid valve did not show the abnormal movement, except the “systolic anterior movement” of the anterior mitral cusp, which probably due to the abnormal septal motion showed in the right figure. The interventricular septum shows paradoxical systolic movement near the apex, suggesting the presence of the large interventricular septal aneurysm.

ては収縮早期ないし中期の短かい楽音様心音（ないし心雑音）が認められた（Figure 4）。

心エコー図では僧帽弁，三尖弁の動態は著変がないが，心室中隔は心尖部寄りで奇異性運動を示し，中隔の傷害が示唆された（Figure 5）。

考案

心筋梗塞に続発する心室中隔穿孔例で拡張期雑音が出現しうることは，既に以前から知られていたことである¹⁾。従来の報告，および推定される原因はほぼ Table 1 の如くであろう。この合併症 2 例を詳細に観察し，文献の展望を行った Zucker ら⁸⁾ もこの点を指摘し，拡張期雑音が大きな欠損例で生じるとの報告を引用して，その成因は心室

Table 1. Possible cause of diastolic murmur in case of ruptured interventricular septal defect following myocardial infarction

1. Ventricular aneurysm
2. Relative mitral stenosis (Carey Coombs type)
3. Pericardial friction rub
4. Aortic insufficiency
5. Graham Steell murmur
6. Coronary artery stenosis murmur
7. Murmur due to diastolic shunt

瘤の形成に主体があるのだらうと推論している。しかし中隔の aneurysm は中隔梗塞の多くに認められるのに反し，雑音出現率はそれよりはるかに小である。古い報告は当然のことながら聴診によ

る観察であり, 従ってその具体的な内容は不明のままであるし, まして強大な収縮期雑音の存在下では, それに近接するような拡張期雑音の詳細な観察は困難であろう. 従って拡張期雑音の出現頻度が非常に低いと信じられているのも当然である.

しかしまた一方, 心音図記録の行われた例においても, 拡張期雑音の明らかにされた例は多くはない. Maciejewski ら⁹⁾は拡張早期の雑音が右-左短絡の結果生じるといい, Lee ら¹⁰⁾は先天性のVSDにおけるが如き相対的僧帽弁狭窄雑音が発生するのではないかと考えている. また, 大動脈弁閉鎖不全雑音や Graham Steell 雑音の可能性もあるであろう.¹⁾ さらに最近話題となっている冠動脈狭窄雑音^{12)~14)}の可能性も否定出来ないし, 摩擦音その他の原因によるものもあるであろう.

しかしここにのべた種々の成因による拡張期雑音と本報告におけるそれとは, 心音図上本質的に異なるものである. 例えば心室瘤による雑音は拡張期の終りに向かって増強する持続の長い雑音であるとか,¹⁵⁾あるいはII音より早期に始まる trans-systolic murmur と収縮期雑音であるとか¹⁶⁾, 摩擦音類似の雑音である,¹⁷⁾ などといわれている. しかもこのような心室瘤は本症の多くに認められるにも拘らず, かかる種類の心雑音を認めることはむしろ稀である. また相対的僧帽弁狭窄の雑音は拡張中期ランブルであって, われわれの示した前収縮期雑音とは異質のものである. 冠動脈狭窄雑音は元来頻度が少い上に, 大動脈弁閉鎖不全様の拡張期雑音であって, これも前収縮期雑音ではない.

しかし本報告で例示したような前収縮期雑音は, 従来全くみられなかったものであるかという点, そうではない. その発見は筆者ら¹⁾によるが, たとえば Lucardie の例 (Fig. 2¹⁸⁾)では, 心房音の振動が消失したそのすぐあとに高音部の心雑音が開始して漸増し, そのままI音に続く収縮期雑音に移行しているのを見ることが出来る. また友田ら¹⁹⁾の例でも同様に, ある心拍では明らかに

QRS 群に前駆する心雑音がみられる. 従って注意深く観察すれば (ことに十分な増幅度で描記した場合), この種の雑音はもっと高頻度に発見されるのではないかと思われる. 外傷性の中隔穿孔¹¹⁾でも同類の雑音をみることがある.

ここに記載した前収縮期雑音の成因は, 現在不明である. もっとも考えられるのは, 左心不全による左室拡張期圧の著明な上昇によって, 強力な心房収縮に伴う巨大a波が左室内に生じ, これに伴って左-右短絡が生じるための雑音である. その理由としては, この雑音が中隔穿孔部で生じる全収縮期雑音と全く同一の最強点を示すこと, P-R時間が正常であれば, 心房音に引続いて生じた雑音が, そのまま収縮期雑音に移行して行くこと, 二次性肺高血圧を来し, 右心不全が高度になると消失に傾くようであること (心音図記録例で前収縮期雑音が記録されていないのは, このためかもしれない), P-R時間が延長すれば, 雑音の位相はP波との関係で変化することが出来る.

このような成因による前収縮期雑音は, 左右両心室圧の同時記録による検討からも類推可能である. Levin ら²⁰⁾は圧同時測定とシネアンジオの解析から, 左室拡張終期圧が右室のそれよりもやや高く (5 mmHg 程度), 少量の左-右短絡がその時相に生じることを示しているが, この程度の圧較差では, 通常のVSDにみるように, 前収縮期雑音の発生を期待することは無理である²¹⁾. しかし前述のような左心不全時には, 雑音を発生するにたる有意な圧較差が生じると考えてよいであろう.

この前収縮期雑音の診断的意義は, とくに梗塞後の僧帽弁閉鎖不全(MI),^{4) 5) 22)~26)} 稀に三尖弁閉鎖不全(TI)²⁷⁾との鑑別にある. ことにMIとその鑑別は実地上重要であり, 種々の鑑別点がある. しかし Selzer ら⁶⁾も指摘しているように, われわれの第2例にみるようなMIとの鑑別困難な症例があることは否定出来ない事実である. 筆者らの経験では, 先天性筋性中隔VSDの

そのように、雑音最強点が剣状突起部近辺にあれば、まずMIは考え難いと信じられるが、中隔穿孔雑音が心尖部近辺に存在すれば確かに診断にとまどうのが実際である。しかしMI(またはTI)ではこのような心房収縮性雑音は出現しないので、たとえ聴取不可能であっても、心音図上この雑音を記録することは、大きな鑑別上の意義があるといえる。

最後に第3例の経過について簡単に考察を加える。本例は梗塞後の中隔穿孔が、約1年7カ月後にほぼ閉鎖の状態となった。もちろん本例は観血的検査も施行されず、生存例であるから、中隔穿孔の診断は100%正しいとはいえない。しかし逆に雑音の著明な減弱ないし消失(実際には消失しては無い)を来すということは、雑音最強点からみて、ますますVSDの可能性を大にするものである。心音図上極端に拡大記録された波形が、いろいろな様相を示すのも、同様に半閉鎖の状態が心拍によりさまざまな条件にさらされることに由来すると考えられ、おそらくはCahillら²⁵⁾の例にみるように、clotによる穿孔部の半閉鎖が存在するものと考えられる。心エコー図でみられる心室中隔の奇異性運動は、そのような条件下で、薄壁の中隔が心室瘤を形成し、収縮期に右室側へ動くことによって生じるものと解される。

まとめ

新鮮心筋梗塞に続発した心室中隔穿孔の3例について心音図学的検討を行い、従来左-右短絡によるとは考えられていなかった前収縮期雑音(心房収縮性雑音)について詳しく観察した。

この前収縮期雑音は全3例にみられたが、とくに著明な左心不全症状を示した1例では顕著であった。

雑音最強点は中隔穿孔による全収縮期雑音の最強点に一致し、比較的限局性で遠くへは伝達せず、従って心尖部では記録し難い。雑音の時相は心房収縮期にあって、QRS開始時ないしそれより僅かに先行して起こる。その後漸増して全収縮期雑

音に移行する。雑音の周波数は中隔欠損の全収縮期雑音にほぼ匹敵し、低調ではない。雑音は呼吸停止開始時にもっともよく記録されるが、呼吸停止を持続していると不明瞭になることがある。この雑音は聴診のみで発見し難い。

梗塞後の僧帽弁閉鎖不全ではかかる前収縮期雑音を発見し得ないので、この雑音は鑑別診断的意義が大であろうと思われる。

この雑音は左室拡張収縮期圧および左室a波の増高による左-右短絡の結果生じるものと推測される。また両心不全の強い状態では両方向shuntによるdouble murmurが生じうる。

最後に1年7カ月の経過後、穿孔部の半閉鎖状態を来した1例を示して考察を加えた。

文献

- 1) 村尾覚, 坂本二哉: 新鮮心筋梗塞続発症としての心室中隔穿孔——生前に診断された一症例ならびに文献的考察——. 日本臨床 16: 608-622, 1958
- 2) DeWesse JA, Moss AJ, Yu PN: Infarctectomy and closure of ventricular septal rupture following myocardial infarction. Circulation 45: suppl I: 97-101, 1972
- 3) Sager RV: Coronary occlusion. Perforation of the interventricular septum. Arch Int Med 53: 140-152, 1934
- 4) Butterworth JS, Reppert EH: Auscultatory findings in myocardial infarction. Circulation 22: 448-452, 1960
- 5) Holloway DH Jr, Whalen RE, McIntosh HD: Systolic murmur developing after myocardial ischemia or infarction. Differential diagnosis. JAMA 191: 888-892, 1965
- 6) Selzer A, Gerbode F, Kerth WJ: Clinical, hemodynamic, and surgical considerations of rupture of the ventricular septum after myocardial infarction. Amer Heart J 78: 598-607, 1969
- 7) Ueda H, Kaito G, Sakamoto T: Clinical Phonocardiography, Nanzando, Tokyo, 1963, p 608
- 8) Zucker R, Leibowitz S, Brody H, Sussman RM: Perforation of the interventricular septum. Arch Intern Med 89: 899-908, 1952
- 9) Maciejewski J, Komczynski L.: Perforation septale au cours d'un infarctus du myocarde. Arch mal coeur 48: 597-602, 1955
- 10) Lee WY, Cardon L, Slodki SJ: Perforation of

- infarcted interventricular septum. Arch Intern Med **109** : 731-741, 1962
- 11) De Witte PE, Van der Hauwaert LG, Joossens JV : Traumatic rupture of the interventricular septum. Amer Heart J **54** : 628-633, 1957
 - 12) Lund-Larsen PG : Coronary artery stenosis murmur. Acta Med Scandinav **182** : 433-435, 1967
 - 13) Dock W, Zoneraich S : A diastolic murmur arising in a stenosed coronary artery. Amer J Med **42** : 617-619, 1967
 - 14) Cheng TO : Diastolic murmur caused by coronary stenosis. Ann Intern Med **72** : 543-546, 1970
 - 15) Scherf D, Brooks AM : The murmurs of cardiac aneurysm. Amer J Med Sci **218** : 389-398, 1949
 - 16) Fischer T, Oó M : Study of the diastolic murmur in heart aneurysm. Cardiologia **50** : 56-60, 1967
 - 17) Luisada AA, Argano B : Bizarre murmurs in a case of ventricular aneurysm. Chest **55** : 489-491, 1969
 - 18) Lucardie SM : Perforation of the interventricular septum in acute myocardial infarction (description of a new phonocardiographic sign). Acta Cardiol **25** : 579-593, 1970
 - 19) 友田春夫ほか : 急性心筋梗塞に続発した心室中隔穿孔の一例, 臨床心音図 **3** : 501-506, 1973
 - 20) Levin AR, Spach MS, Canent RV Jr, Boineau JP, Capp MP, Jain V, Barr RC : Intracardiac pressure-flow dynamics in isolated ventricular septal defects. Circulation **35** : 430-441, 1967
 - 21) Kato H, Hirose M : End-diastolic murmur in large ventricular septal defect with marked pulmonary hypertension. Cardiovasc Sound Bull **3** : 13-21, 1973
 - 22) Bashour FA : Mitral regurgitation following myocardial infarction : The syndrome of papillary mitral regurgitation. Dis Chest **48** : 113-123, 1965
 - 23) Heikkila J : Mitral incompetence complicating acute myocardial infarction. Acta Med Scandinav Suppl 475, 1967 (Brit Heart J **29** : 162-169, 1967)
 - 24) Burch GE, DePasquale NP, Phillips JH : The syndrome of papillary muscle dysfunction. Amer Heart J **75** : 399-415, 1968
 - 25) Cheng TO : Some new observations on the syndrome of papillary muscle dysfunction. Amer J Med **47** : 924-945, 1969
 - 26) 坂本二哉, 張兼彰 : 乳頭筋機能不全症候群. 呼吸と循環 **18** : 946-959, 1970
 - 27) Sakamoto T, Yoshikawa J, Inoue K, Ito U, Hayashi T, Ookubo S, Murao S : Reappraisal of the diagnostic significance of the jugular phlebogram in tricuspid insufficiency. Cardiovasc Sound Bull **2** : 383-396, 1972
 - 28) Cahill KN, Flood FB : Rupture of the infarcted ventricular septum. Report of a case with unusual phonocardiographic and electrocardiographic findings. Amer Heart J **64** : 686-689, 1962

討 論

山本 (九州厚生年金病院内科) : 本質的な質問ではないのですけれども, 先生の3例の症例を拝見してみると, 第1例目ではPQが非常に伸びているというのが特徴のようです. 第2例目は, やはりPQが伸びていて, それは前に比べたら少ないのですけれども, 非常にtachycardiaの傾向にあるというのが特徴なんです. 第3例は, PQの延長も少なく, 心拍数もやや安定しているというケースで, それをつなぎ合わせて成因を考えてみますと, shuntによるのか, それともまた別の心房のhyperactivityに関係するのか, たぶん坂本先生の言われるのが本当だろうと思うのですけれども, その助長因子として, やはりAVプロッ

クとtachycardiaがあったのだらうと思います. その点についての…….

演者 (坂本) : 第1例は, 最初の頃, つまり図の上のほうではPQが0.16です. その次にとったときは0.20から0.22ぐらいになっていて, そのとき初めてその雑音はI音から離れて前の方にいっています. つまりこの雑音は先行周期に関係するのでなくて, 次のP波, つまりatriosystoleに関係しているわけで, しかもPQが正常な時もあるわけです. PQが変わると雑音が動いて歩くということは, PQが長くなると雑音も少し長くなるということで, やはりそういう意味ではこの雑音はPQの長さにも関係しているといえることは

いえると思います。

2例目は、これはショックの発作のときでありますから、毎分100くらいの頻脈です。3例目は心拍数が70くらいです。ですが、いずれもの例も心房収縮が終わって大体0.1秒、つまりP波がちょうど終わったあたりのところから雑音が始まっているというのが特徴だと思うのです。つまりPQの長さや頻脈は本質的な問題のように思えないのです。

田村（天理病院小児科）：ちょっとお聞きしたいのですが、先ほど先生のご説明なされた雑音の発生機序でございしますが、特にこの雑音がhigh frequencyであるということと、それからdefectの大きさが非常に大きい場合でもそういう音が出るかという点について、どういうふうにお考えでしょうか。

演者：1つには、やはり穴のあいている位置が普通のVSDと全然違うということがあげられると思います。それから、これはいま検討しているのですが、実はこの演題を局所で予行演習しましたときに、うちの村尾教授が普通のVSDでどうして出ないのかということをお聞きされたのです。現在私のところでは非常にたくさんVSD症例でmethoxamine負荷をやっておりますので、その負荷をやったときに左室のdiastolic pressureが非常に上がるものですから、あるいはこういう雑音が出るのではないかと期待して、少し見てみたのですが、沢山は見えていないので申しわけないのですが、methoxamineをやりますと、確かに左室拡張期圧全体は非常に上がるのですが、A波がものすごく小さくなってしまいます。つまりatrial kickがなくなってしまうものですから、それでこういった雑音が出ないのではないかと考えてみました。しかしもう少し検討してみたいと思っております。雑音がhigh frequencyであるという理由はよくわか

らないのですけれども、あるいは欠損孔近辺が非常に非薄化して、high-pitchの成分が通りやすくなったのかなあというふうに漫然と考えていたんですが、理由はよくわかりません。しかし低調成分が全く無いというわけではありません。

それからちょっとつけ加えさせていただきますけれども、実はこの演題を思いついたのは、この前の研究会で、慶応の友田先生が同じような症例をお出しになって、そのときのスライドに立派なpresystolic murmurが見えていたわけです。それでこれはいつかやはり私の経験をまとめて出さなければならぬというようなことで、今度出題したわけです。

藤野（九大第一内科）：ちょっとお教えいただきたいのですが、結局、先生おっしゃいましたように、MIとの関連で、特に心筋梗塞の場合にpapillary muscle dysfunctionが起こった場合との鑑別が私も非常に疑問に思うわけなんです。そのような場合に、エコーで経過を見ているTalluryの文献によりますと、初期には非常にDDRが早く、雑音が消失するにつれて、だんだんとDDRが正常の程度に戻っているという文献がございすけれども、その点、先生の3例目の症例に関して、もしエコーでの変化がございましたらお教えを願いたいと思います。

演者：第3例目は雑音の強いときと弱いときと両方とっているのですけれども、最初雑音の強いときとったエコーグラムは、非常に解像力が悪く満足なものではないので、実は出さなかったわけです。雑音が弱まってからのはある程度満足出来るものですから出したのですけれども、その両方を比較するのは無理じゃないかという意見が多くて、比較しておりません。ただTalluryの報告は、私はあれはちょっとまよつぱだと思えます。あの程度の差にそんなに意味はつけられないと考えていますが……。