

頸動脈脈波の駆血期における波形について

Carotid pulse wave contour in normal and diseases: The relation of percussion wave and tidal wave

増田 善昭
山崎 茂
村木 登
水野 毅
福島 一也
小沢 俊
宿谷 正毅
平井 昭
稲垣 義明

Yoshiaki MASUDA
Shigeru YAMAZAKI
Noboru MURAKI
Takeshi MIZUNO
Kazuya FUKUSHIMA
Shun OZAWA
Masaki SHUKUYA
Akira HIRAI
Yoshiaki INAGAKI

Summary

The pathognomonic contour changes in the carotid pulse wave were investigated in various diseases. The left carotid and femoral arterial pulse waves were recorded noninvasively in 132 normal subjects, 104 patients with hypertension, 34 with ischemic heart disease, 39 with mitral valvular disease, 22 with aortic insufficiency, 18 with hypertrophic cardiomyopathy with or without SAM on the echocardiogram and 9 with congestive cardiomyopathy.

Distances between base line and the following points were measured and the ratios of each value to the total amplitude were calculated: the highest points of percussion wave, tidal wave and dicrotic wave, and the lowest points of midsystolic trough and incisure.

The tidal wave became more prominent with increase in age, blood pressure and central pulse wave velocity. The small tidal wave, the low located incisure, and occasionally the single peaked pulse wave were characteristic to mitral valvular disease and congestive cardiomyopathy. In most cases of aortic insufficiency the double peaked pulse wave with the deep midsystolic trough was observed.

In patients with HOCM of over 40 years of age the carotid pulse contour varied considerably with time. However, the higher peaked percussion wave with the deeper mid-systolic trough than those in the same aged normal group, which was pathognomonic for HOCM, was occasionally seen in such patients. This characteristic contour was readily induced by the administration of amyl nitrite even on those patients who showed nonspecific carotid pulse.

Key words

carotid pulse wave
percussion wave and tidal wave
hypertrophic cardiomyopathy
congestive cardiomyopathy

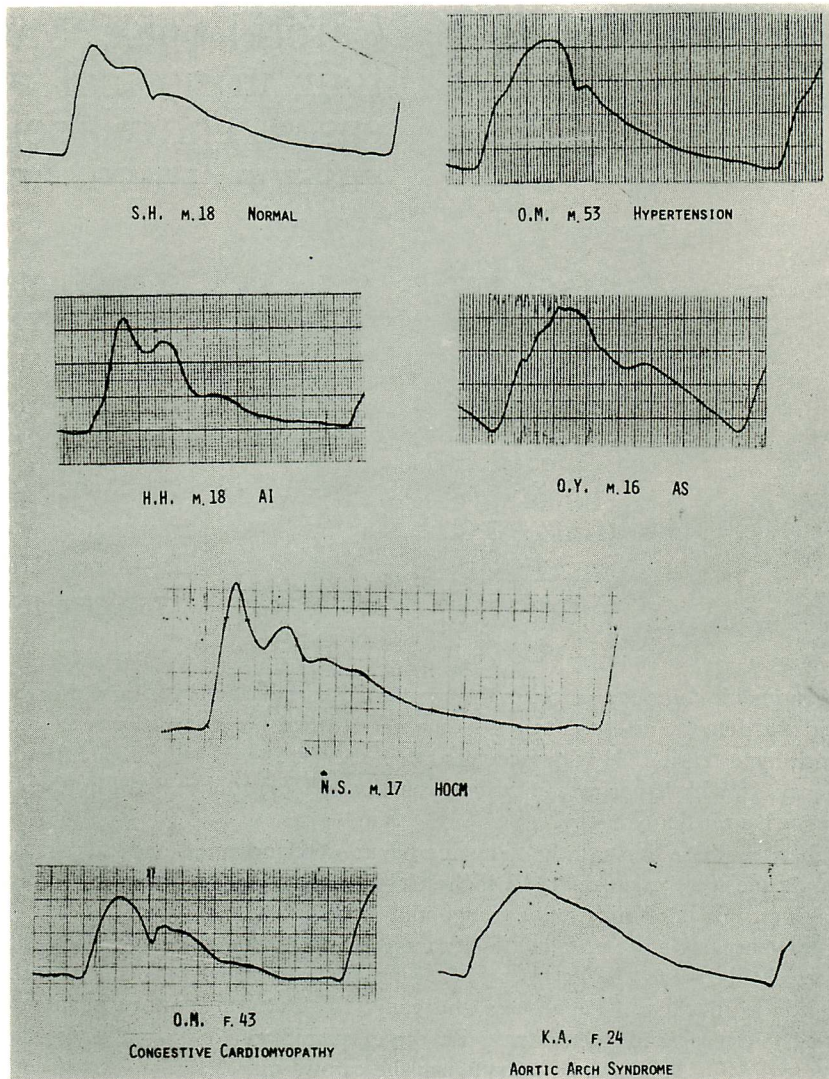


Figure 1. Pathognomonic types of carotid pulse contour.

はじめに

動脈脈波の記録は古くから行われているが、その臨床応用は近年しだいに一般化しつつあるとはいえ、十分なものではない。これまで頸動脈脈波に特徴的変化が現われると考えられている主な疾患には、大動脈弁狭窄症、大動脈弁閉不全症、肥大型閉塞性心筋症または大動脈弁下狭窄症、高血

圧症、動脈硬化症、うっ血型心筋症、頸動脈の狭窄などがあり、ほかに僧帽弁疾患の場合にも特徴的波形がみられるという人もいる。¹⁾²⁾ Figure 1 はこのような疾患でみられる典型的脈波波形である。このような頸動脈脈波の病徴的所見はこれまで主として臨床経験に基づいて定性的に検討されて来たが、今回の報告はこれを定量的に観察することにある。また、脈波波形は加齢により変形す

Table 1. Material

	Young (15-29yrs)	Middle (30-59yrs)	Old (60 & over)
Normal	40	67	24
Hypertension	15	49	40
IHD		21	13
MS	12	13	1
MI	7	5	1
AI	5	9	8
HCM with SAM	1	7	2
without SAM	1	3	2
CCM	4	5	

IHD : ischemic heart disease
 MS : mitral stenosis
 MI : mitral insufficiency
 AI : aortic insufficiency
 HCM : hypertrophic cardiomyopathy
 SAM : systolic anterior movement of mitral leaflet
 on UCG
 CCM : congestive cardiomyopathy

るので、年齢別に各疾患の脈波の特徴を検討することにした。

方法と対象

脈波波形の定量的分析に際しては波形が再現性に富み信頼できるものでなければならない。この点に関する基礎的検討はすでに報告されている³⁾⁴⁾ので省略するが、次のような基準を設け、すべての項を満足する波形のみを採用することにより波形分析は可能であると考えている。

- 1) 脈波の基線（脈波立ち上がり点をつないだ線）の動揺が脈波波高の10%以内のもの。
- 2) 脈波立ち上がり点の前にみられる前波（preejection wave）の部分を除いたすべての脈波曲線が基線の上にあるもの。
- 3) 脈波立ち上がり点の明瞭なもの。
- 4) 前波の波高が脈波全体の波高の10%以内のもの（前波が大きく、その立ち上がりの不明瞭なものは脈波計が動脈の直上になく、静脈波や体の ballistic な動きの影響が強いことを示している）。

5) 脈波曲線中にいわゆる交流波やその他の人工的動揺の介在しないもの。

対象は正常132例、高血圧症104例、高血圧を伴わない虚血性心疾患（IHD）34例、僧帽弁狭窄症（MS）26例、僧帽弁閉鎖不全症（MI）13例、大動脈弁閉鎖不全症（AI）22例、肥大型心筋症（HCM）18例、このうち、UCGにてSAM陽性のもので12例、陰性のもので6例、うっ血型心筋症9例である（Table 1）。

被検者は仰臥位とし、Cardirex 6 または Mingo-graph 81 に接続した Infracron 脈波計を原則として左頸動脈上に当て、呼吸位で脈波記録に行った。Infracron 脈波計の周波数特性は0.5~200 c.p.s. まで平坦で、時定数は1.7秒であり、測定血圧値の範囲内では与えられた機械的变化を直線的に電気変換する。また、記録速度は100 mm/sec とした。

成 績

脈波波形について ① percussion wave の頂点、② midsystolic trough (dip) の最低点または percussion wave と tidal wave の間の変曲点、③ tidal wave の頂点、④ 切痕、⑤ dicrotic wave の頂点の5点の基線からの高さを測定し、それぞれについて全波高との比で表わし、各疾患・年代別の平均値と標準偏差を算出した。

Figure 2 は各値の平均値を線でつないで、各疾患の年齢別の頸動脈脈波をシェーマとして現わしたものである。なお、図の↑印はt-testによる有意差の検定で、正常群については若年群との間に有意差、疾患群については正常の同年代群との間に有意差 ($p < 0.05$) を認めたものである。

正常群では若年から中年、老年となるにつれ tidal wave が高くなり、切痕も高位になる。高血圧群では正常の各年齢に比し percussion wave が低く tidal wave が大であった。虚血心群では血圧値が正常群とほぼ同様であるものにもかかわらず、正常より tidal wave が大である。僧帽弁疾患ではMS、MIともに切痕が低位であり、若年MIでは tidal wave の減少が、中年MIでは percussion

Table 2. Correlation coefficients and regression equations of tidal wave/percussion wave to age, mean blood pressure and pulse wave velocity in various conditions

T/P to age			
Normal	r=0.653	T/P=0.0124Age+0.52	N=132
HT	r=0.412	T/P=0.0089Age+0.99	104
IHD	r=0.424	T/P=0.0125Age+0.58	34
MS	r=0.808	T/P=0.0205Age+0.28	26
MI	r=0.813	T/P=0.0133Age+0.33	13
AI	r=0.606	T/P=0.0105Age+0.67	22
T/P to Pm			
Young	r=0.671	T/P=0.0082Pm+0.052	55
Middle	r=0.602	T/P=0.0086 Pm+0.303	116
Old	r=0.318		64
T/P to PWV			
Young	r=0.562	T/P=0.0012PWV+0.16	55
Middle	r=0.598	T/P=0.0010PWV+0.52	137
Y+M	r=0.655	T/P=0.0011PWV+0.28	192
Old	r=0.092		64

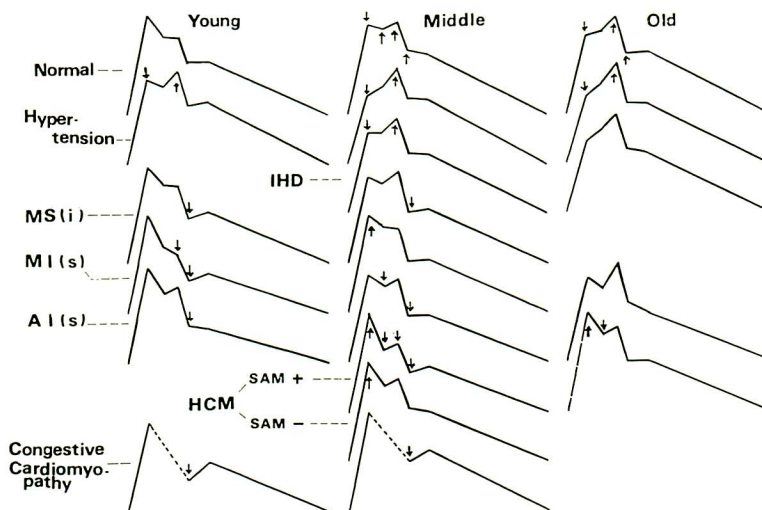


Figure 2. Schema of carotid pulse contour.

↑ : significant increase, ↓ : significant decrease.

wave の増大がみられた。AI 群では切痕が低位で midsystolic trough の低下がみられ、2 峰性脈波を示していた。HCM 群では後述するように脈波波形は変動性に富んでいるが、典型的波形のみをとれば、SAM 陽性群では percussion wave の増大、midsystolic trough と tidal wave の低下がみ

られた。うっ血型心筋症では若年群の 4 例中 2 例、中年群の 5 例中 1 例で tidal wave は消失し、他の例でも tidal wave が不明瞭な例が多いので、この部の測定は行わなかった。

頸動脈脈波変形を生ずる最大の部分は、percussion wave と tidal wave の関係にあると思われる

ので、tidal wave/percussion wave (T/P) を取って年齢との関係を見た。健常者についてその相関係数 (r) は 0.653 で **Figure 3** に実線で示すような回帰直線が得られた。また点線は推定値の標準誤差を示す。各疾患別にこの関係を見ると **Table 2** のように相関係数は僧帽弁疾患で高く、高血圧症、虚血心群で低かった。また、その回帰直線について 15~80 歳の間を比べると、もっとも上方にあるのは高血圧症で、IHD と AI は高血圧症

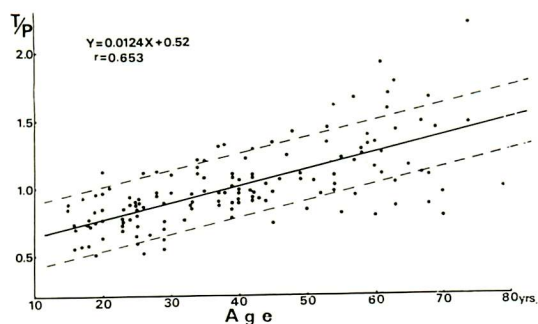


Figure 3. Correlation of the ratio of the highest point of tidal wave to the highest point of percussion wave (T/P) and age (132 normals).

と正常群の中間に、MI は正常の下にあった。また、MS は若年では正常の下方に、高年では正常の上方に位した。

次に、正常と高血圧症群を合わせたものについて、年齢別に平均血圧 (Pm) と T/P との関係を見た。**Table 2** はそれを示すが、相関係数は若年群 0.671、中年群で 0.602 で両者の回帰直線はほぼ平行関係にあり、前者が後者の下方にあった。高年群の相関は低く回帰式は省略した。

年齢と血圧に対する T/P の関係は動脈硬化によって T/P が増大することを考えさせる。そこで、頸動脈脈波および大腿動脈脈波より脈波速度 (PWV) を測定し、PWV と T/P との関係を見た。**Table 2** のごとく、相関係数は若年群で 0.562、中年群 0.598、両者を合わせても 0.655 とそれほど良いものではなく、高年群がはさらに低下した。

心筋症における頸動脈脈波の変化をみると (**Figure 4**)、肥大型心筋症の T/P は若年では例数が不足しているが、中年群では SAM 陽性の 7 例中 5 例で正常の同年令群の範囲以下の値を示した。他の 2 例は正常範囲内であったが、時間の経過に伴い **Figure 4** 左図の棒線の範囲で変動し、

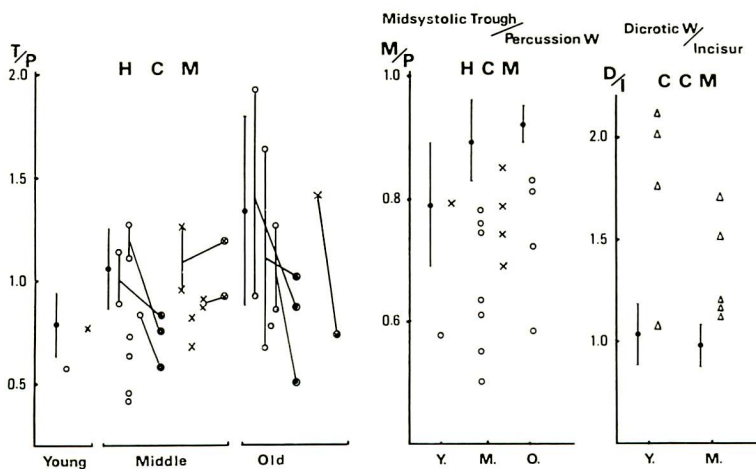


Figure 4. Carotid pulse analysis in cardiomyopathy.

●: normal, ○: HCM with SAM, ⊙: after administration of amyl nitrite, ×: HCM without SAM, ⊗: after administration of amyl nitrite, △: congestive cardiomyopathy.

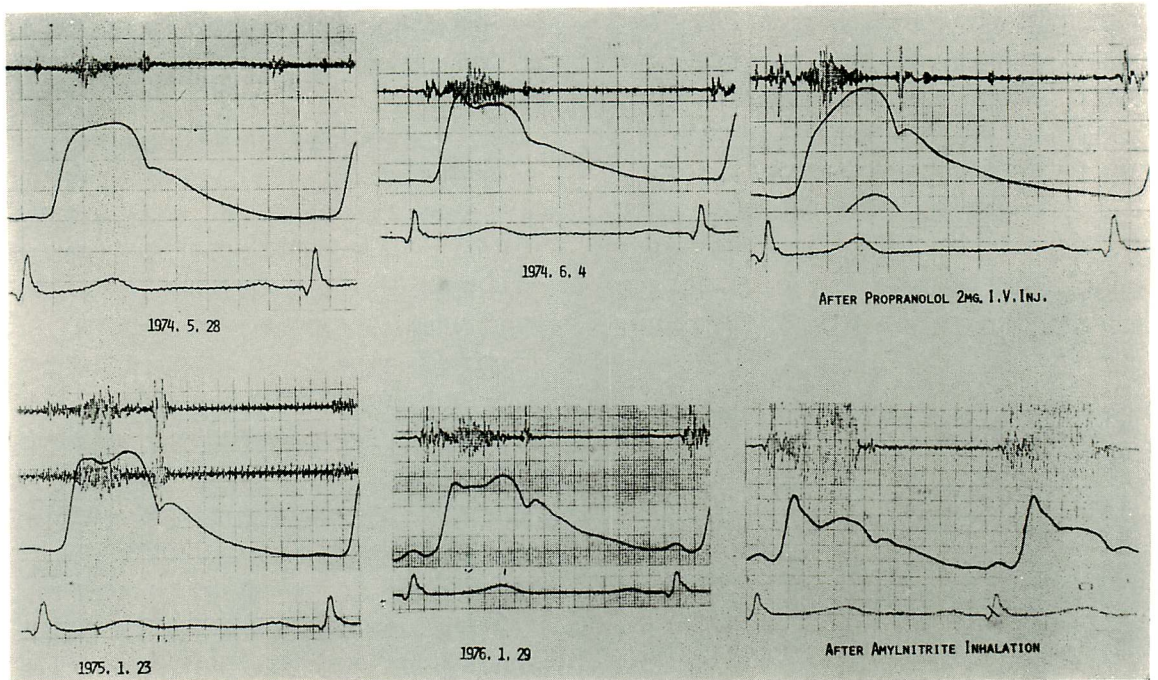


Figure 5. Carotid pulse contour change in a case of HOCH. 60-year-old male.

亜硝酸アミル負荷によって正常以下となった。SAM 陰性の4例については2例は正常以下, 2例はほぼ正常範囲で変動し, 亜硝酸アミル負荷によっては波形の変動があまりなかった。高齢群についても同様の傾向がみられた。すなわち, 中年以上の肥大型心筋症では T/P は変動性に富み, SAM を有するものでも亜硝酸アミルなどの負荷を行わなければ正常同年代と区別できないものもある。Figure 5 はその1例で, 約3年間の時間的経過, propranolol, 亜硝酸アミル負荷によって頸動脈脈波形が著しく変化した60歳のHOCH例である。

T/P に代る指標として midsystolic trough/percussion wave をとり, percussion wave が tidal wave より大きな波形のみについて正常と HCM 群を比較してみた。このようにすると Figure 4 中央図のように SAM 陽性群では正常と明らかな差があり, SAM 陰性群では正常範囲のものと正

常以下のものに分かれた。

うっ血型心筋症については dicrotic wave の大きさの指標として dicrotic wave/切痕をとった。Figure 4 右端のように CCM の大部分の例では正常範囲以上にあるが, 左心不全より右心不全徴候の強い1例では, 正常との間に差を認めなかった。

考 案

頸動脈脈波形で疾患による変化のもっとも出やすい所は駆血期でありとくに, percussion wave と tidal wave に特徴のみられるものが多い。この両波の関係は古くは Gallen によって脈診の特徴として挙げられているものであるが, その検討は今日なお十分でない。

Tidal wave の成因として, 従来末梢よりの反射波,⁵⁾⁶⁾ 左室駆出様式の変化,⁷⁾ 血流増大による venturi 効果,⁸⁾ 脈波伝播に際しての非線形要素⁹⁾ など多くの因子が挙げられているが, われわれの

モデル実験によれば,¹⁰⁾ 動脈硬化または末梢抵抗の増大によって起こる tidal wave の著明化は反射による所が大きいと考えられる。しかし、収縮期後半の脈波の増大は大動脈弁閉鎖不全、高送血性疾患でもあり、反射以外の要素も考えなくてはならない。

脈波波形は年齢により変るので、波形分析に際しては年齢による影響を常に考えなければならない。例えば、高年の閉塞性肥大型心筋症の波型は必ずしも高尖性の percussion wave を有せず、正常若年程度の percussion wave を示すことがしばしばである。

いわゆる心筋症の脈波診断については慎重でなければならない。今回の成績は臨床症状、一般検査、PCG、UCG、約半数例については心アングログラフィーにより診断された例についてみたものであるが、中年以後の肥大型心筋症では頸動脈脈波波形は変動性に富み、時間経過、薬物負荷などによって percussion wave と tidal wave の関係は変わった。しかし、経過中に年齢に不相応な mid-systolic trough/percussion wave 値の低下、すなわち percussion wave の高尖化をみれば HOCM である可能性が極めて強い。UCG に SAM のある例では、経過中に全例で percussion wave の高尖化が必ずみられたが、SAM のない例でも高尖性の percussion wave を有し、他所見からも HOCM を示したものもあった。うっ血型心筋症は tidal wave の不明瞭化、dicrotic wave の著明化が特徴であるが、この所見は重症の僧帽弁疾患、若年者のショック、心手術後の脈波にもみられ、病徴的なものでない。¹¹⁾

要 約

頸動脈脈波について正常および各種疾患の特徴的波形を検討した。波形変化の生ずる最大の部分は駆血期であり、tidal wave/percussion wave は年齢、平均血圧、および大動脈脈波速度の増大につれ、有意に増加した。したがって、各種疾患の波形変化を検討するには、これらの影響を考慮す

る必要がある。

高血圧症、僧帽弁膜症、大動脈弁閉鎖不全症では、年齢の影響を考えれば、従来述べられていた波形変化が定量的に認められた。閉塞性肥大型心筋症の頸動脈脈波の特徴的所見は、年齢不相応な高尖性の percussion wave の存在であるが、中年以後の本症の波形は変動性に富み、時に正常や高血圧の波形と区別できない。しかし、亜硝酸アミル負荷によって上述の特徴的波形を得ることができ、他疾患との鑑別が可能であった。うっ血型心筋症では tidal wave の不明瞭化、dicrotic wave の著明な例が多かったが、右心不全を伴う例でこのような変化の認められない例があった。

文 献

- 1) Gadermann E, Jungmann H: Klinische Arterienpulsbeschreibung. München, Johann Ambrosius Barth, 1964, p 60-139
- 2) Tavel ME: Clinical Phonocardiography and External Pulse Recording. 2nd ed, Chicago, Year Book Medical Publ, 1967, p 162-185
- 3) 斎藤十六ほか: 循環系における定量化に関する諸問題(その3) 脈波を使って循環分析を定量化すること. 呼吸と循環 **16**: 69-77, 1968
- 4) 増田善昭, 平井 昭, 中村 仁, 稲垣義明: 健康者および高血圧症における上腕動脈波の波形分析. 脈管学 **11**: 501-504, 1971
- 5) Wetterer E, Deppe B: Neuere Fortschritte der physikalischen Schlagvolumenbestimmung. Verh Dtsch Ges Kreislaufforsch **15**: 91-108, 1949
- 6) McDonald DA: Blood Flow in Arteries. 2nd ed, London, Edward Arnold, p 309-350, 1974
- 7) Hürthle K: Gestaltung und Wirkung des Arterienpulses. Arch Kreislaufforsch **14**: 96-154, 1944
- 8) Ikram H, Nixon PG, Fox JA: The hemodynamic implication of the bisferiens pulse. Brit Heart J **26**: 452-459, 1964
- 9) 岡 小天: レオロジー. 東京, 裳華房, 1974, p 411-416
- 10) 増田善昭, 福島一也, 小沢 俊, 宿谷正毅, 平井 昭, 稲垣義明: 動脈圧波波形の成因について: 理論的モデルによる考察. 脈管学 **14**: 613-616, 1974
- 11) Barner HB, Willman VL, Kaiser GC: Dicrotic pulse after open heart operation. Circulation **42**: 993-997, 1970