

急性心筋炎とうっ血型特発性心筋症の心エコー図所見の比較

Echocardiographic comparison of acute myocarditis with congestive cardiomyopathy

藤野 武彦
伊東 盛夫
金谷 庄蔵
今西 愿
藤野 正典*
山田 賢典*
浜中 保男*
木下隆一郎*
大宅 一平**
真柴 裕人***

Takehiko FUJINO
Morio ITO
Shozo KANAYA
Sunao IMANISHI
Masanori FUJINO*
Kensuke YAMADA*
Yasuo HAMANAKA**
Ryuichiro KINOSHITA*
Ippei OYA**
Hiroto MASHIBA***

Summary

The clinical differentiation of acute myocarditis (AM) from congestive cardiomyopathy (CCM) is frequently difficult, since both CCM and the early stage of AM show the cardiac enlargement and other symptoms of congestive heart failure. In the present study, echocardiographic comparison of cardiac dimensions and function was attempted between 8 patients with AM and 6 patients with CCM. All patients with AM initially showed general symptoms of common cold and cardiac enlargement which disappeared within several weeks; all of them were confirmed to have neither congenital nor acquired heart disease.

In the initial stage when the cardiac enlargement was recognized, the patients with AM showed the slight but insignificant increase in mean values of ejection fraction (EF) and mean circumferential fiber shortening rate (mVcf) and the significant increase in the mean of stroke volume (SV) compared with the means of normal subjects. The cases with CCM revealed the extremely decreased EF and

九州大学医学部 第一内科
福岡市東区馬出 3-1-1 (〒 812)

* 浜ノ町病院 内科
福岡市中央区舞鶴 3-1-1 (〒 810)

** 佐賀県立病院好生館 内科
佐賀市水ヶ江 1-12-9 (〒 840)

*** 鳥取大学医学部 第一内科
米子市西町 36-1 (〒 683)

The First Department of Medicine, Faculty of Medicine, Kyushu University, Maidashi 3-1-1, Higashi-ku, Fukuoka, 812

*Hamanomachi Hospital, Maizuru 3-5-27, Chuo-ku, Fukuoka, 810

**Saga Prefectural Hospital, Mizugae 1-12-9, Saga, 840

***The First Department of Medicine, Faculty of Medicine, Tottori University, Nishimachi 36-1, Yonago, 683

Presented at the 12th Meeting of the Japanese Society of Cardiovascular Sound held in Gifu, March 26, 1976
Received for publication February 22, 1977

mVcf, and no significant change in SV compared with both the normal subjects and the patients with AM.

In almost all cases with AM, SV, EF and mVcf decreased simultaneously with the disappearance of cardiac enlargement and other clinical symptoms. These results suggest that there existed high output failure in the initial stage in almost all patients with AM, although none of them revealed condition which might cause the high output failure such as fever, anemia, hyperthyroidism, beri-beri, liver cirrhosis, Paget's disease, and so on.

Key words

Acute myocarditis Congestive cardiomyopathy High output failure Cardiac enlargement

はじめに

心筋炎の診断は、非特異的な症状に基づくものが多く、初診時に経過を見ずに診断を下すことは、しばしば困難である¹⁾。とくに、心拡大、その他共通した症状の多いうっ血型特発性心筋症 (CCM) との鑑別は、病初には困難であることが多い。そこで、UCG を用いて、心筋炎の病初期と CCM との相違、および心筋炎の経過を検討した結果、2, 3 の知見を得たので報告する。

対象および方法

対象は **Table 1** に示す。急性心筋炎群は、先天性あるいは後天性心疾患がなく、感冒様症状とともに心拡大が認められ、かつ、この心拡大が数週間の経過で消失を認めた患者である。CCM の診断は、病歴、自他覚所見および心電図、ベクトル心電図、心音図、UCG、胸写、脈波等の非観血的検査により総合的に行った。

UCG の装置は、Aloka 製 SSD-60B および東芝製 SSL-51U を用い、探触子は 10φ、平面型を使用した。UCG による一回拍出量 (SV)、駆出率 (EF)、平均短径短縮率 (mVcf) の算出は、Pombo

Table 1. Numbers and ages of cases

	No. of cases	Age (Mean ± SD)
Acute Myocarditis	8	23 ± 7 ys
CCM	6	45 ± 13 ys

CCM: congestive cardiomyopathy.

ら²⁾、Cooper ら³⁾の方法を用いた。

結 果

Fig. 1 は、急性心筋炎の 1 例の UCG を示す。**Fig. 1 A** は、感冒症状の後、下肢の浮腫をきたして外来を受診したときのもので、**Fig. 1 B** は浮腫その他自他覚所見がとれ、かつ心拡大も消失した 3 週間後の UCG である。図に示されるように外来初診時では、左室径、左房径の拡大が認められるが、症状消失時にはいずれも縮小している。ここで注目すべきことは、外来初診時(A)では心拡大があるにもかかわらず、心室中隔および左室後壁がいずれも振幅を増し、結果として、SV および EF が心拡大が消失したとき(B)に比べて増大していることである。

Fig. 2 は、うっ血型特発性心筋症 (CCM) の UCG である。図に見られるように著明な左室径の拡大が認められるが、心筋炎の症例と異なり、心室中隔、左室後壁ともにその動きが極めて悪く、したがって、EF および SV が低下している。

Fig. 3 は、正常者、心筋炎、CCM における左房径、左室径および心胸廓比の平均値を示す。心筋炎、CCM 両群とも正常群に比し、左房径、左室径、心胸廓比が著明に増大している。

Fig. 4 は、同様の群における SV, EF および mVcf の平均値を示す。CCM は SV においては正常群と有意差はないが、EF, mVcf では、正常群および心筋炎群に比し、明らかに低値を示している。一方、心筋炎群は EF, mVcf では正常群と

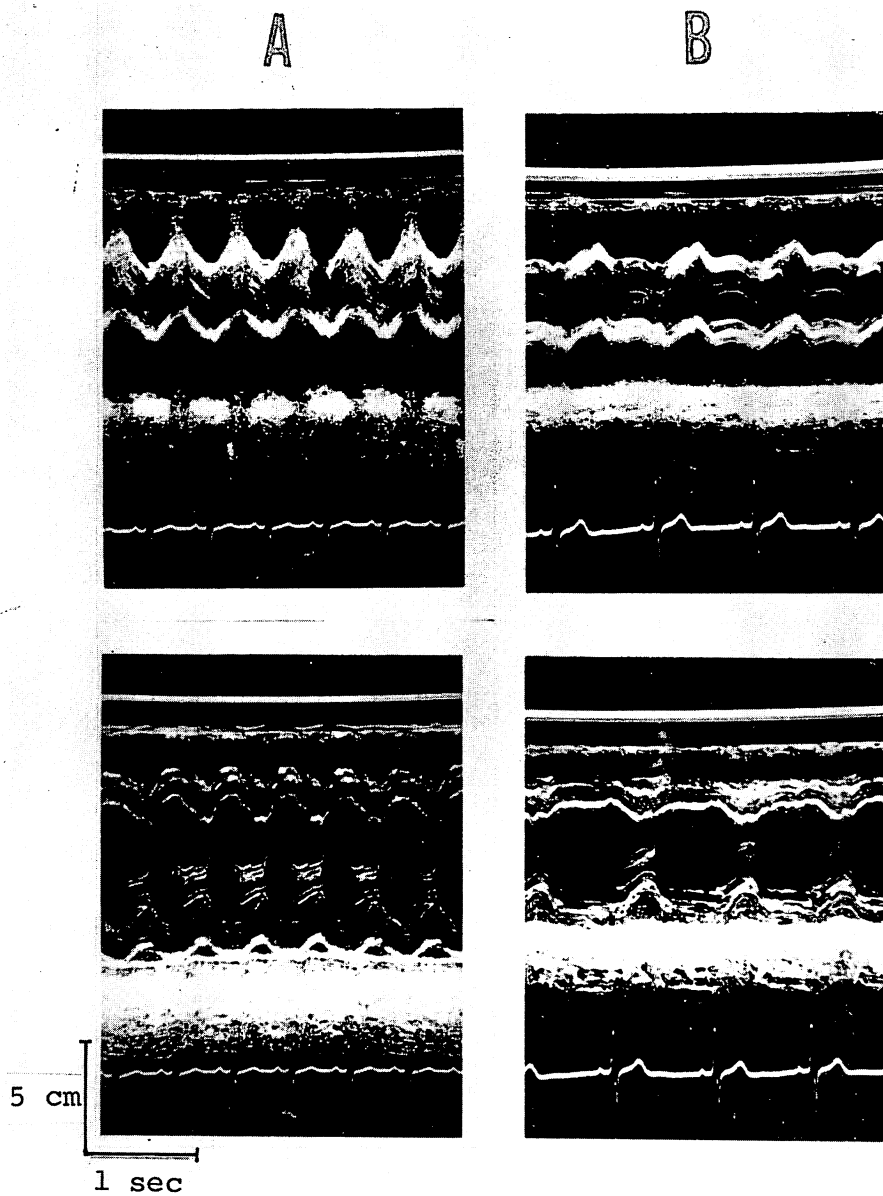


Fig. 1. Echocardiograms of a cases with acute myocarditis.

A and B: before and after treatment, respectively. Note the increased left atrial dimension, left ventricular dimension and the excursion of interventricular septum and posterior ventricular wall, suggesting the hyperkinetic state in A compared with B.

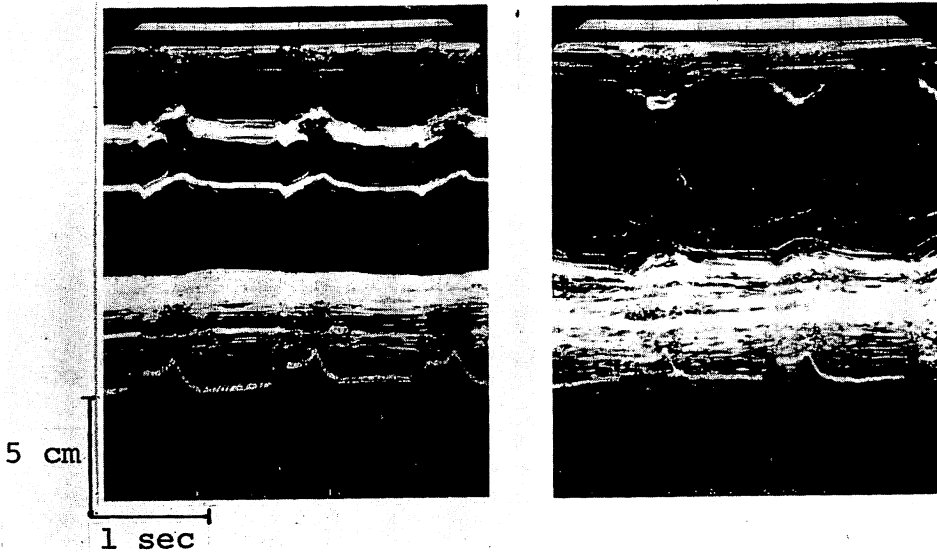


Fig. 2. Echocardiograms of a case with congestive cardiomyopathy. Note the hypokinetic state.

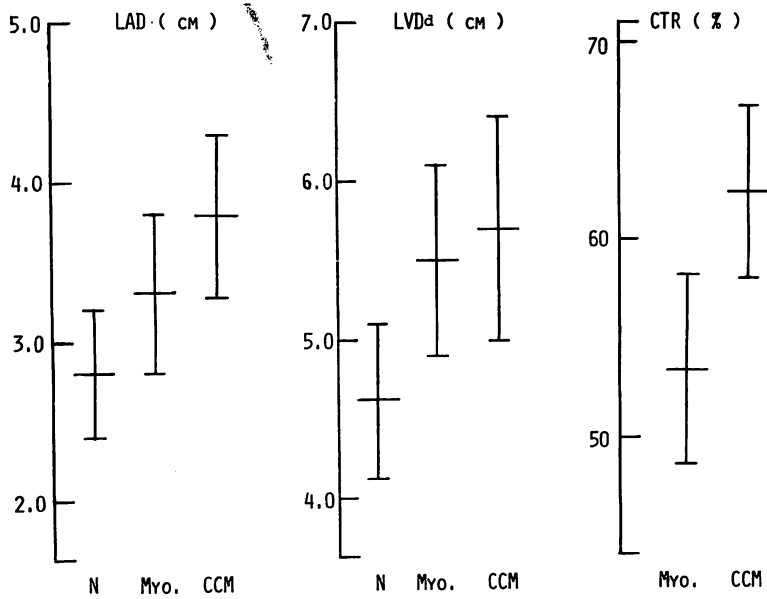


Fig. 3. Comparison of mean values of left atrial dimension (LAD), diastolic left ventricular dimension (LVDd) and cardiothoracic ratio (CTR) in normal control (N), myocarditis (Myo.) and congestive cardiomyopathy (CCM).

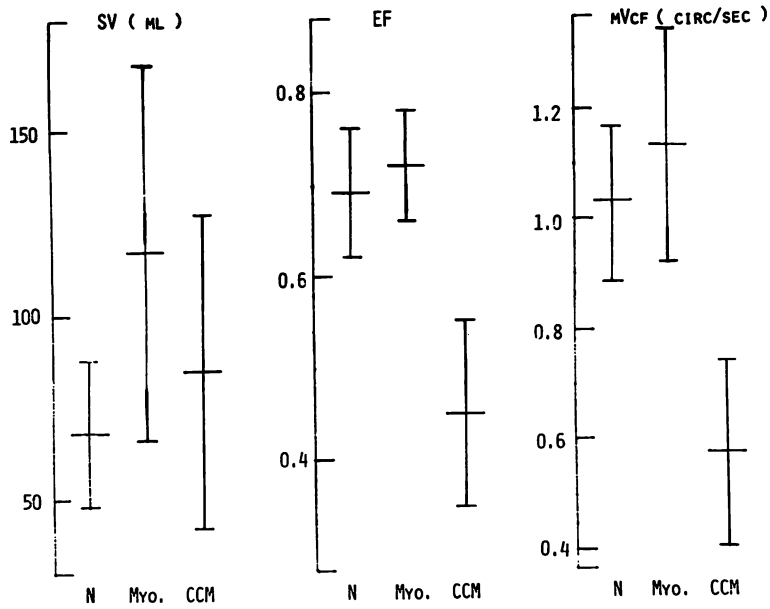


Fig. 4. Comparison of mean values of stroke volume (SV), ejection fraction (EF) and mean circumferential fiber shortening (mVcf) in the different groups.
Other abbreviations are same as in Figure 3.

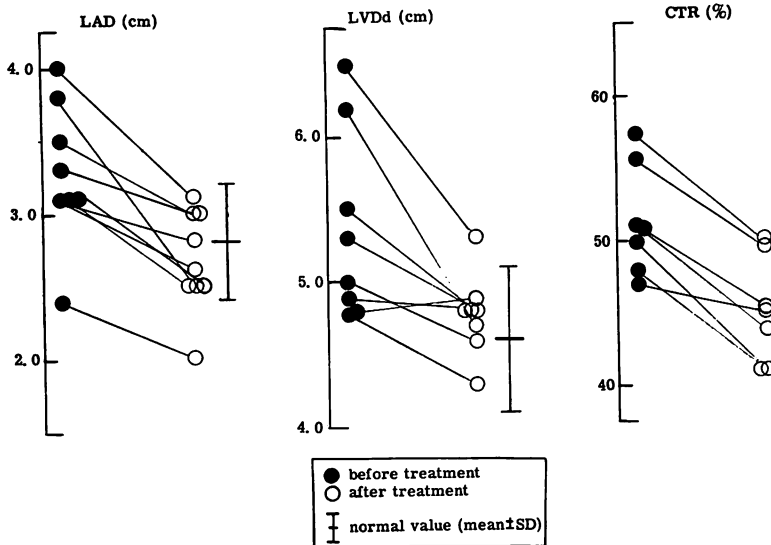


Fig. 5. Changes of LAD, LVDd and CTR after treatment in the patients with myocarditis.
Abbreviations are same as in Fig. 3.

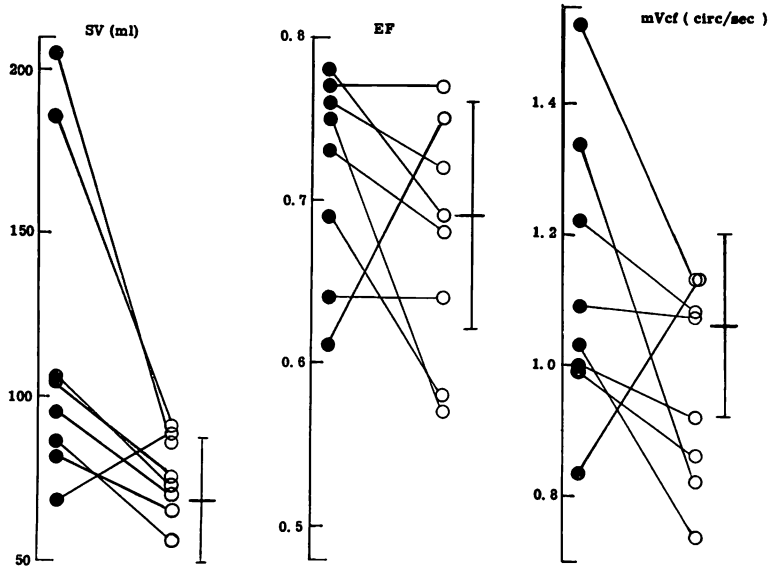


Fig. 6. Changes of SV, EF and mVcf after treatment in patients with myocarditis. Abbreviations are same as in Fig. 4 and 5.

ほとんど有意差はないが、SV ではむしろ正常群に比し増大を示している。

Fig. 5 は、心筋炎群における治療前と治療後の各パラメーターの変化を示している。心臓の大きさの指標である左房径、左室径、心胸廓比はいずれも治療後縮小し、正常値に復帰している。一方、Fig. 6 のごとく、心機能のパラメーターとして UCG より求めた SV, EF, mVcf は、1 例を除き治療後は治療前に比し低値を示した。なお、心拍数は治療前は毎分 74 ± 18 、治療後は 66 ± 8 であった。

Fig. 7 は、SV と左室径との関係をみたものである。SV と左室径との関係では、心筋炎群ではいずれも左室の拡大とともに SV は増大を示しており、左室径が小さくなるにつれて SV は減少している。しかもこれらは、ほぼ 1 つの直線上にのるように見える。ところが、CCM では左室径が大きいものが SV も大きいという関係は、心筋炎群と同様であるが、しかし、心筋炎群の線上にはのらず、その下方に分布している。すなわち、心

拡大の割には SV が増大しないことが示されている。

一方、EF と左室径との関係をみてみると、Fig. 8 右図に示されるように、両者に有意の相関は、治療前、治療後ともないし、その前後で同一線上にのることもない。しかし、ここでも CCM 群は、心筋炎群に比し明らかに低下していることがわかる。

考 案

急性心筋炎は、従来、種々の感染症に伴って発症することが知られているが、日常それほど多く遭遇する疾患とは考えられていないように思われる。しかし、近来、ウイルス感染によって急性心筋炎がまれならざみられることが認識されつつあり^{4,5)}、さらにはウイルス性心筋炎が CCM の原因としても注目されつつある⁴⁻⁶⁾。しかし、日常の臨床の場で急性心筋炎を適確に診断することは、必ずしも容易ではなく、とくに病初での診断は困難と考えられる。今回、著者らが対象とした急性心

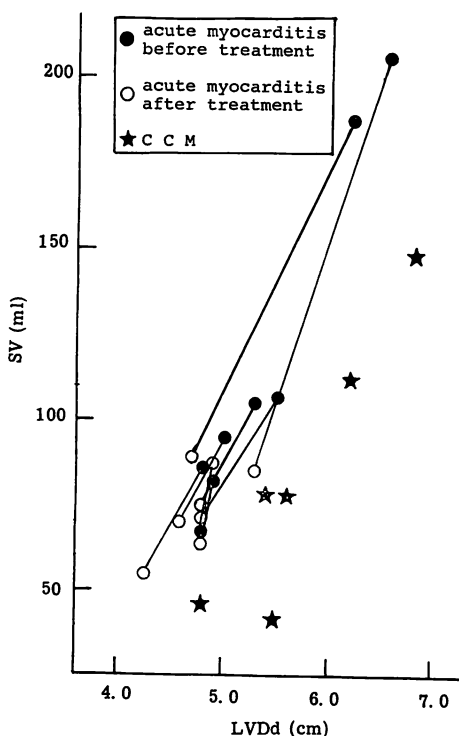


Fig. 7. Correlation of LVDd with SV in acute myocarditis and CCM.

Abbreviations are same as in Fig. 3 and 4.

筋炎は、一般臨床所見のほかに、いずれも何らかし疾患者が認められないにもかかわらず、感冒症状にひき続き心拡大を示したこと、数週以内にそれが正常大に復したことによって塑的に診断されたものである。

これらの症例における心筋炎の原因としてはいずれも感冒症状が並行していること、また溶連菌感染症、その他の細菌感染症は臨床検査所見から否定的であることから、ウイルス感染症が最も疑われるが、ほとんどの症例でウイルス抗体価が調べられていないので、確言できない。これらの群のX線上の心拡大は、一部には軽度の心嚢液貯溜がみられたものの、多くの症例においては、内径(左室径、左房径)の拡大によるものであったが、いずれも低緊張型の特異的心拡大であった。したがって、X線上の心拡大のパターンや程度からは、対象としたCCMとの鑑別はつき難かったが、そのUCG所見には両群でかなり明確な差がみられた。

すなわち、心筋炎群では、心拡大があるにもかかわらず、EF、mVcfは正常群と変わらないもの

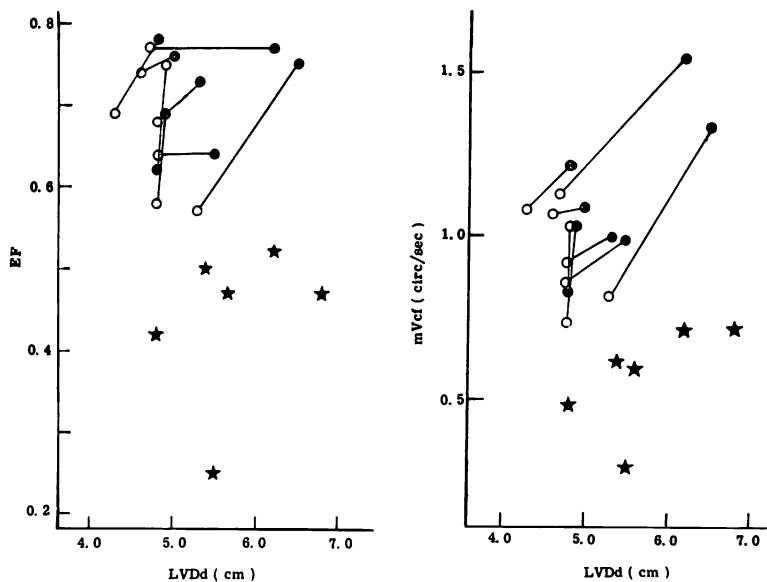


Fig. 8. Correlation of LVDd with EF and mVcf in acute myocarditis and CCM.

Abbreviations are same as in Fig. 3 and 4, and symbols as in Fig. 7.

が多いのに対し, CCM ではそのいずれもが正常群および心筋炎群に比し, 著明な低下を示した。

また, SV についても, 心筋炎群と CCM 群との間には有意差があるが, EF, mVcf の場合ほどではない。

この SV について注目すべきことは, Fig. 4 にみられるように CCM 群は, 正常に比して低い訳ではなく, 心筋炎群に至っては, むしろ正常群より増大していることである。心筋炎群における心拡大を心不全の所見とみるならば, これは, 従来の心不全の概念に適合しない奇異なる現象といわざるをえない。もっともこのことを論じる前に, UCG による SV 測定の方法論それ自体に, 少なからず問題があることを考慮しておかねばならない。

すなわち, UCG では左室の短径のみで容量を測定するという無理が存在する。さらに今回用いた Pombo²⁾ の計算式では, 長径を短径の 2 倍と仮定したものであるが, 心臓が著明に拡大した場合には, 楕円体からより球形に近づくため, その結果, 心拡大例にこの計算式を用いると, その心容積は過大に評価されることになる⁷⁾。したがって, 今回の UCG により求めた SV は絶対値としては, 必ずしもものみにはできないが, しかし, 心筋炎群と CCM とではその拡張期左室短径 (LVD d) にほとんど差がないので, 両者における SV の差は, 計算上の誤差とは考え難い。

さらに, 心筋炎群のみで発病時と治癒時とを比較すると, Fig. 6, 7 のように, 発病時は, 1 例を除き心拡大(左房径, 左室径, 心胸廓比の増大)が認められると同時に, SV は明らかに増大を示し, EF, mVcf もほとんどの例で治癒時より大きい値を示している。したがって, これらの事実は, 心筋炎群では, 1 例を除き, 病初の心拡大を示す時期(心不全時)にかえて計算上の心機能がよくなっているか, 少なくとも低下していないことを示していると考えられる。

このような状態は, 従来の概念でいえば, 高拍出性心不全⁸⁾に分類されるものであろう。しかし,

高拍出性心不全として知られているものは, 脚気, 貧血, 甲状腺機能亢進症, 肝硬変, Paget 氏病などであるが, 今回の症例は検査成績, 経過から, 上記疾患には該当しない。また, 生理的な過心状態 (hyperkinetic state) として発熱状態が考えられるが, 今回のすべての症例は, もともと高熱を発したものはなく, さらに, UCG 計測を行ったのは有熱時ではないので, 発熱の影響は考えられない。結局, 1 例を除き, 他の 7 例は心筋炎によって高拍出性心不全をきたしたとしか考え難い。

それでは, なぜ高拍出性心不全となるかが問題となるが, その説明は現段階では明らかではない。しかし, 1 つの仮説として, つぎのように考えるかも知れない。もし, 心筋炎が重症でなければ, Starling の曲線は軽度右方に移動する(収縮力低下)のみであるが, 一方, 循環血液量は何らかの原因で増大することによる左室の拡張期終末容量増大の結果, Starling の法則が働き, 心拍出量が増す。その増し方が心筋炎による収縮力低下で減少した分を上回る状態を想定する。虚血性心臓病による不全の場合などと異なり, 感冒という全身疾患の部分症としての心筋炎による心不全の場合, 末梢血管系の反応には, 心臓因子だけではなく原疾患(ウイルス?)による直接的影響が存在し, その結果循環血液量の増大が生じやすくなっている可能性が考えられる。心筋炎が重篤になれば, ついには心筋の収縮性の低下のほうが Starling の法則による代償的収縮力上昇分を上回り, SV が低下すると考える。

いずれにしても, 以上の結果は, 若年者で非特異性心拡大を呈した症例をみた場合, CCM との鑑別に 1 つの手がかりを与えるかも知れない。もちろん, 心筋炎一般と CCM 一般を論じるには, 今回の例数は少な過ぎるし, またウイルス性心筋炎にも, 長期にわたって著明なうっ血性心不全が持続したり, 死に至る症例が存在することは, 従来から知られているので⁹⁻¹¹⁾, そのような症例では, CCM と同様の所見を呈することは容易に予想しうることである。我々の例でも, 1 例は発症時に

は低拍出性でかつ種々の不整脈をきたし、数週後には、心電図上の異常が消失するとともに、SVが増大するという経過を示した。しかし、感冒症状を伴うことの多いウイルス性心筋炎では、感冒自体が重症にならなければ病院を受診しない、あるいは、医師も循環器系の検査をしないという一般的傾向があるので、実際は、本人も意識せぬ間に心筋炎が治癒しているケースが多いように思われる。その意味で今回の8例中の7例は、心筋炎の知られざる一面を示すものとして、言い換えれば、軽症(心筋炎では多数派?)心筋炎の病態を知る上で興味深いと考えられる。

ま と め

1) 急性心筋炎8例と特発性心筋症6例のUCG所見について検討した。

2) 急性心筋炎群では、1例を除き、外来初診時の心拡大が認められたときには一回拍出量(SV)が正常群に比し明らかな増大を示し、治療後心拡大が消失したときには、著明に減少して正常値を示した。すなわち、高拍出性心不全をきたしたと考えられる。

3) 特発性心筋症群では、SVは正常群との間に差はなかったが、駆出率(EF)および平均短径短縮率(mVcf)は高度に低下していた。

4) 心機能曲線として描いた左室径とSVとの関係では、特発性心筋症群は、急性心筋炎群に比

し、明らかに機能低下を示した。

文 献

- 1) Friedberg CK: Diseases of the heart. WB Saunders Company, Philadelphia and London, 1966
- 2) Pombo JF, Troy BL, Russel RO: Left ventricular volumes and ejection fraction by echocardiography. *Circulation* **43**: 480, 1971
- 3) Cooper RH, O'Rourke RA, Karliner JS, Peterson KL, Leopold GR: Comparison of ultrasound and cineangiographic measurements of the mean rate of circumferential fiber shortening in man. *Circulation* **46**: 914, 1972
- 4) Burch GE: The role of viruses in the production of heart disease. *Amer J Cardiol* **29**: 231, 1972
- 5) 鷹津 正, 河合忠一, 北浦 泰: ウイルス性心筋炎. *臨床科学* **6**: 1099, 1970
- 6) Sanders V: Viral myocarditis. *Amer Heart J* **66**: 707, 1963
- 7) Fortuin NJ, Hood WP, Sherman ME, Craige E: Determination of left ventricular volumes by ultrasound. *Circulation* **44**: 575, 1971
- 8) Braunwald E, Ross J Jr, Sonnenblick EH: Mechanics of contraction of the normal and failing heart. Little, Brown and Company, Boston, 1976
- 9) Smith WG: Coxsackie B myopericarditis in adults. *Amer Heart J* **80**: 34, 1970
- 10) Sainani GS, Krompotic E, Slodki SJ: Adult heart disease due to the coxsackie virus B infection. *Medicine* **47**: 133, 1968
- 11) 戸嶋裕徳, 山田賢典, 知花英彬: ウイルス性心筋炎. *呼吸と循環* **24**: 105, 1976