

造影剤による左室容量、ポンプ機能の急性変化

Acute alternations in left ventricular function by angiographic contrast medium

横地 一興
田中 地平
吉岡 史夫
伊藤 佑士
小池 茂之
加藤 裕久

Kazuoki YOKOCHI
Chihei TANAKA
Fumio YOSHIOKA
Yuji ITO
Shigeyuki KOIKE
Hirohisa KATO

Summary

We serially examined left ventricular pressure-volume relation before and after the injection of contrast medium by using echocardiography and catheter-tip micromanometer. Left ventricular end-diastolic and end-systolic volumes increased at the filling phase with contrast medium in the left ventricle, and also left ventricular end-diastolic pressure increased at the same time.

Peak systolic pressure began to fall in about 20 sec after the filling phase with contrast medium in the left ventricle. End-diastolic compliance indicated by $dV/dP \cdot V$ and dV/dP decreased at the filling phase with contrast medium in the left ventricle in all cases.

We concluded that the effects of contrast medium could not be excluded in the evaluation of left ventricular function by cineangiography.

Key words

Angiographic contrast medium
LV compliance

Left ventricular (LV) pressure-volume relation

Echocardiography

はじめに

左室のポンプ機能の評価は、シネアンジオグラフィにより左室容量を求める方法が、一般に行われてきた。しかし、本法は観血的であり、経時の変化を追うことは不可能である。しかも造影剤を用いるため、その影響を除外して考えることは

できない。造影剤が心機能におよぼす影響について、動物実験による検討は行われているが、左室容量の変化に関する検討は、方法論上の困難性などがあったため、なされていなかった。しかし、近年の心エコー図の発展により、左室容量が経時的に測定可能となった^{1,2)}。そこで、今回我々は、造影剤の心機能におよぼす影響を知る目的で、通

久留米大学医学部 小児科
福岡県久留米市旭町 67 (〒 830)

Department of Pediatrics, Kurume University School
of Medicine, Ashahi-machi 67, Kurume 830

Presented at the 13th Meeting of the Japanese Society of Cardiovascular Sound held in Tokyo, September 25-26, 1976

Received for publication November 18, 1976

常の心臓カテーテル検査時, 心エコー図により造影剤注入前後の変化を経時的に検討した.

対象および方法

対象は通常的心臓カテーテル検査の目的で入院した先天性心疾患 8 例で, いずれも軽症心室中隔欠損, あるいは中等症心室中隔欠損であった. 年齢は 2 歳より 13 歳であった. ジギタリスは中等症心室中隔欠損の 1 例のみが服用していた.

方法は通常的心臓カテーテル検査時, 塩酸ペチジン 1 mg/kg 皮下注, 塩酸ヒドロキシジン 2 mg/kg 筋注にて premedication を行い, 検査時ケタミン 5 mg/kg 筋注の麻酔にて行った.

探触子はチタン酸クロームクリスタル平板探触子 4.0 MHz 5φ を用いた.

カテーテルは右大腿動静脈よりそれぞれ経皮的に挿入し, NIH 7F あるいは 8F を主肺動脈(1例のみ卵円孔を通し左房)におき, 同時にミラー製カテ先マンメーター 5F を逆行性に左室流出路においた. 0 点設定は各症例につき 37°C の温湯

内にて行った.

心エコー図の記録は, 東芝製ソノカーディオグラフ SSL-51 U を用い, 探触子を第 4 肋間胸骨左縁に置き, 心室中隔左室側および左室後壁が明瞭に得られる部で通常の方法にて, ストリップチャート上に 10 cm/sec のペーパー速度にて, カテ先マンメーターによる左室圧, 心電図, 心音図と同時に連続的に記録した (Fig. 1).

造影剤は, 通常的心血管造影に用いているコンラキシン H 1.5 ml/kg を使用した.

測定は造影剤注入前, 造影剤左室流入直後 (filling phase of dye), 左室流入後 10 秒, 20 秒, 30 秒の 5 点で行い, おのおのにつき同一記録した左室圧, 左室短径を 10 msec ごとに測定し, 左室容量は Pombo らの式²⁾に基づき短径の 3 乗とし, 体表面積で除した値を用いた (Fig. 2).

また, 左室拡張期 compliance の指標は拡張末期の圧, 容量より Gaasch ら³⁾の方法により $b = 0.43$ を用い $dV/dP \cdot V$ および dV/dP をそれぞれ 5 点で測定した.




Fig. 1. Simultaneous records of left ventricular pressure by catheter-tip micromanometer and echocardiogram of the left ventricle before and after injection of contrast medium.

In the filling phase (●), the echogram of angiographic contrast medium is seen in the left ventricle.

Heart R: heart rate, EDV: end-diastolic volume, ESV: end-systolic volume, EF: ejection fraction, EDP: end-diastolic pressure, Peak SP: peak systolic pressure.

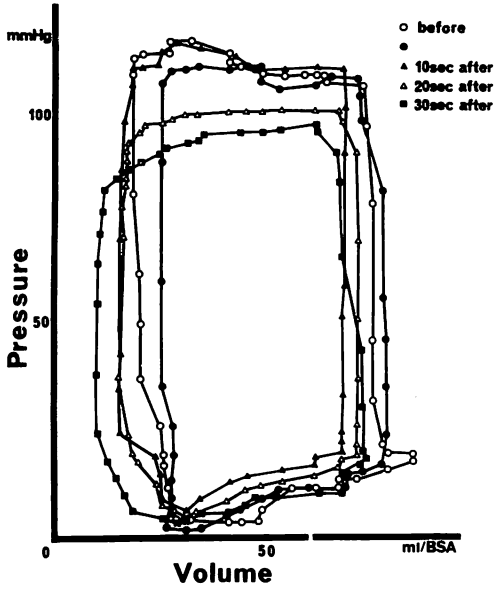


Fig. 2. Alternations of left ventricular pressure-volume relation curves before and after the injection of contrast medium.

● filling phase of dye.

結 果

心拍数 (HR) の変化は, 造影剤注入前後で最大約 20% の増減を示した (Fig. 3).

拡張末期容量 (EDV) は, 8 例中 6 例が造影剤左室流入直後に, 平均 21% の増加を示した. しかし, 増加した 6 例は, 流入 10 秒後には注入前に近い値に復帰する傾向がみられた.

収縮末期容量 (ESV) は造影剤左室流入直後に, 8 例中 6 例に増加がみられたが, EDV に比較すると変化は少なかった. EDV と同様に増加した 6 例いずれも, 流入 10 秒後には注入前に近い値に復帰した.

駆出率 (EF) はばらつきが大きく, 一定の傾向はみられなかった.

拡張末期圧 (EDP) は 7 例に計測できたが, 全例ともに造影剤左室流入直後に, 平均約 20% の増加を示した (Fig. 4).

最大収縮期圧 (peak SP) は, 7 例全例に流入後 20 秒より低下がみられ, 30 秒後にはさらに低下

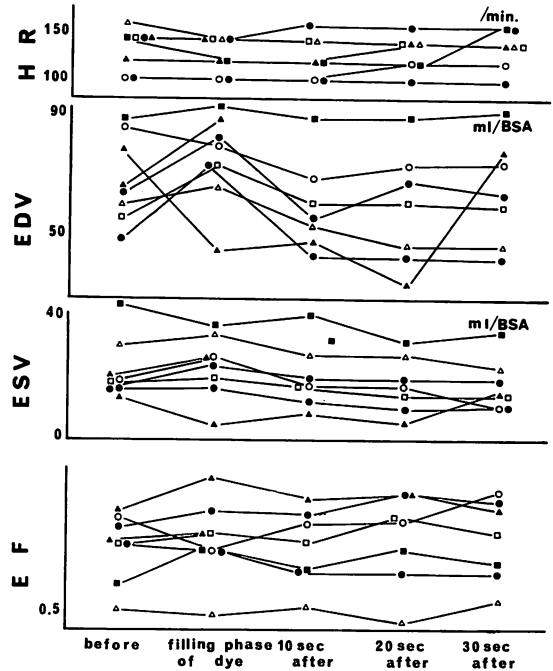


Fig. 3. Serial alternations of the left ventricular volume and the ejection fraction before and after the injection of the contrast medium.

する傾向がみられた.

拡張末期 compliance の指標としての dV/dP ・ V , dV/dP は 6 例に計測できたが, 全例, 造影剤左室流入直後に低下し, 1 例を除き流入後 10 秒まで低値を示す傾向がみられた (Fig. 5).

考 案

造影剤の心臓におよぼす影響についての報告は, 門間ら⁴⁾の動物実験による詳細な報告などがみられるが, 左室容量やポンプ機能の経時的变化に関する検討はみられない. 方法論上の困難性が, 大きな障害となっていたことが考えられるが, 心エコー図の発達に伴い, 左室容量の変化を非観血的に評価できるようになり, 1 つの道が開かれたように思われる.

我々は心エコー図による心機能評価にさいし, 従来より行われてきたシネアンジオグラフィーに

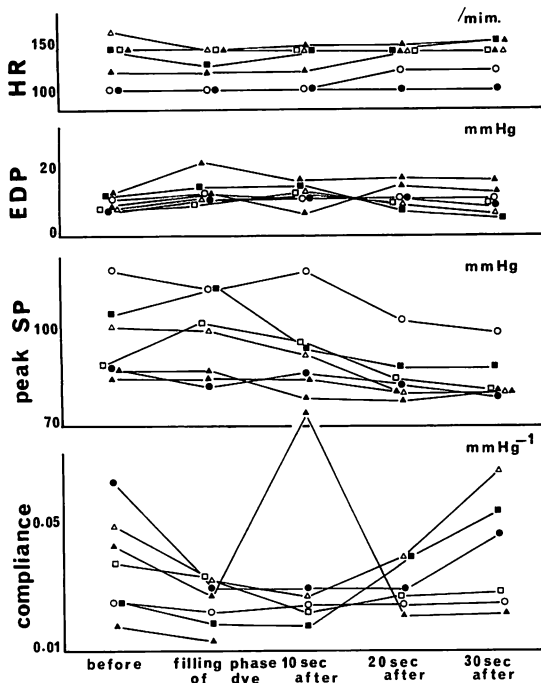


Fig. 4. Serial alternations of the left ventricular pressure and the compliance indicated by $dV/dP \cdot V$ before and after the injection of the contrast medium.

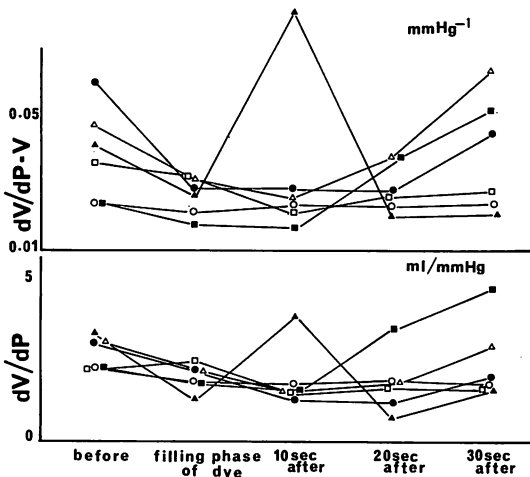


Fig. 5. Serial alternations of the left ventricular compliance indicates by $dV/dP \cdot V$ and dV/dP before and after the injection of the contrast medium.

よる左室容量と、心エコー図による左室容量と比較し、よい相関を示す結果を得たが、シネアンジオによる容量のほうが、大きな値を示すことがわかった。その要因としては様々な要素があると思われるが、造影剤そのものの影響も考えられると思われる。

Carleton ら⁵⁾の報告によると、造影剤左室流入後から3あるいは4心拍より、左室容量の増加がみられたと報告しているが、我々の結果でも、造影剤左室流入直後に、左室拡張末期容量および収縮末期容量が増加したものが、8例中6例にみられた。さらに拡張末期圧が上昇する傾向もみられ、それらより拡張末期 compliance の低下が考えられた。造影剤左室流入時に、一時的に明らかな心機能の低下があるものと思われる。

造影剤が心機能を低下させるもっとも大きな要素として、門間⁴⁾あるいは Carleton ら⁵⁾は、造影剤に含まれている高濃度のナトリウムが、心筋に対し negative inotropic factor として作用すると指摘している。その他、造影剤の滲透圧、pH、注入量、粘稠度なども関係していることが考えられるが、また個々の例においても、年齢、心不全の有無、自律神経反射の差などにより、反応の現れ方が変わってくるものと思われる。これらが複雑に関与し合い、種々な変化を示すのであろう。そこで心臓カテーテル検査時、造影剤を用い心機能を評価しようとするさいには、造影剤そのものの影響というものを考慮する必要があると思われる。

要 約

心エコー図による左室容量およびカテ先マノメーターによる左室圧の同時記録により、造影剤左室流入前後の心機能の変化を検討した。左室拡張末期容量および左室収縮末期容量は造影剤左室流入直後に増加する傾向がみられ、また拡張末期圧も造影剤左室流入直後に増加した。最大収縮期圧は流入後20秒より低下し始めた。拡張末期 compliance の指標としての $dV/dP \cdot V$ および dV/dP は造影剤左室流入直後に、全例に低下が

みられた。以上の結果よりシネアンジオグラフィ
ーによる左心機能評価には、造影剤の影響を除外
して考えることはできないと思われる。

文 献

- 1) McLaurin LP, Grossman W, Stefadouros MA, Rolett EL, Young DT: A new technique for the study of left ventricular pressure-volume relation in man. *Circulation* **48**: 56-64, 1973
- 2) Pombo JF, Troy BL, Russell RO Jr: Left ventricular volumes and ejection fraction by echocardiography. *Circulation* **43**: 480, 1971
- 3) Gaasch WH, Battle WE, Oboler AA, Banas JS Jr, Levine HJ: Left ventricular stress and compliance in man with special to normalized ventricular function curves. *Circulation* **45**: 746, 1972
- 4) 門間和夫, 中沢 誠: 造影剤の心臓血管作用. *心臓* **6**: 1003, 1974
- 5) Carleton RA: Change in left ventricular volume during angiocardiology. *Amer J Cardiol* **27**: 460, 1971