

心筋梗塞における心エコー 図の特徴と心収縮性指標の 評価

Echocardiographic stud- ies of old myocardial infarction

村松 準
上嶋 十郎
加藤 陽一
角張 雄二
重広世紀子
矢端 幸夫
後藤 哲也
遠藤 恭子
木川田隆一

Jun MURAMATSU
Juro KAMIJIMA
Yoichi KATOH
Yuji KAKUBARI
Sekiko SHIGEHIRO
Yukio YABATA
Tetsuya GOTOH
Kyoko ENDO
Ryuichi KIKAWADA

Summary

Among 44 patients with chronic phase of myocardial infarction (27 anterior, 14 inferior and 3 antero-inferior wall infarction), there were studied the characteristics of echocardiogram and their clinical applicability as the indices of cardiac function.

As far as myocardial infarction was concerned, the A-wave amplitude of the anterior leaflet of the mitral valves was increased, whereas the total amplitude of the mitral leaflet was found within the normal limits, resulting in the increased A/E ratio. The opening rate of the mitral leaflet did not show any remarkable change, however the closing rate showed a tendency to increase. The diastolic descent rate (DDR) fluctuated widely in value ranging from the normal limits to the marked decrease and above all, the decidedly slow ratio of DDR was observed in anterior wall infarction.

As regards DDR and ET/PEP, the former was estimated to be decreased ($r = -0.56$) in the patients with mitral regurgitant murmur, although among those free from the murmur DDR was found to be increased ($r = +0.54$), and ET/PEP was augmented in both groups indifferently to existence of the murmur.

All the diameters of the aorta, left atrium and left ventricle were enlarged in myocardial infarction. Respecting the movement of the ventricular septum, it was found to be of small amplitude or of paradoxical type in most of the patients with anterior wall infarction, whereas it was observed to be hyperkinetic in nearly half of the patients with inferior infarction.

The movement of the left posterior ventricular wall was augmented in about half of the patients with anterior wall infarction, whereas there could not be seen any conclusive change in the movement among the patients with inferior wall infarction.

The percentage change of the left ventricular minor axis ($\% \Delta D$), mean circumferential myocardial

北里大学医学部 内科
相模原市麻溝台 1 (〒228)

Clinical Department of Internal Medicine, School of
Medicine, Kitasato University, Asamizodai-1, Saga-
mihara, 228

Presented at the 14th Meeting of the Japanese Society of cardiovascular Sound held in Tokyo, April 3, 1977
Received for publication May 4, 1977

fiber shortening velocity (mVCF) and ejection fraction (EF) which are considered as the indices of cardiac contractility determined by echocardiography, were diminished in myocardial infarction, especially in anterior wall infarction.

Respecting these indices to the value of ET/PEP, the correlation coefficient was 0.62 in % Δ D and 0.62 in EF, but there was no correlation in mVCF.

Though it has been questioned to evaluate cardiac function merely by means of the change in left ventricular minor axis because of asynergy in myocardial infarction, yet % Δ D and EF can be clinically used as the indices of cardiac function in myocardial infarction. In addition, the diastolic descent rate of the mitral valve (DDR) can be regarded as a good index of cardiac function for the diagnosis of the papillary muscle insufficiency

Key words

Echocardiography
cardiac function

Old myocardial infarction

Mitral regurgitant murmur

Indices of

はじめに

心筋梗塞における心エコー図分析は主として左室 asynergy について観察され、左室後壁ならびに中隔運動の変化が注目されている^{1,2)}。また、僧帽弁³⁾ および大動脈弁運動、ならびに心内腔径分析による心収縮性の評価も検討されている。しかし、心室径を用いた心収縮性指標の臨床的妥当性に関しては議論が多く^{4,5)}、その成績は必ずしも一様とはいえない。著者らは慢性期における心筋梗塞の心エコー図の特徴を観察し、とくに心エコー法による心収縮性指標の臨床的応用性と限界について、心機図所見と対比させ、検討した。

対象ならびに方法

慢性期の心筋梗塞症例(急性発作後2カ月以上で、重症な合併症なく経過している症例)44例を対象とした。そのうち前壁(心尖、側壁)梗塞27例、下壁(後壁)梗塞14例、両壁梗塞3例で、年齢は33~83歳、平均60.9歳、性別では、男性38例、女性6例である。

心エコー図は、Aloka製SSD60Bおよび110UCG装置(周波数2.25MHz、振動子径10~13mm)を用い、原則として背臥位で、第3~4肋間胸骨左縁より僧帽弁前尖、大動脈、ならびに左室エコーを記録した。僧帽弁前尖エコーより

A波振幅、総振幅CEおよびA/E比、さらに僧帽弁開放速度OR、閉鎖速度CR、ならびに弁後退速度DDRを求めた。また、大動脈エコー図より大動脈径、左房径を、さらに左室エコー図より左室収縮期および拡張期径、心室中隔運動の振幅とその方向、および左室後壁運動の振幅を測定した。心エコー法による心収縮性指標として、左室短径変化率% Δ D、駆血率EF、および平均心筋線維短縮速度mVCFを求めた。なお、対照として健常心40例の成績を対比させた。また、ほぼ同時点で記録した多相性脈波分析(頸動脈波、心電図、心音図)により、左室収縮時相を測定した。

成 績

1. 僧帽弁運動の観察

1) 僧帽弁運動振幅の変化 (Fig. 1)

心筋梗塞において、A波振幅CAは多くの症例で増大し、総振幅CEは多くが尋常範囲内であったが、増大または減少を示す例も多く、一様ではなかった。一方、A/E比は心筋梗塞で明らかな増大傾向が示された。これらの変化は、梗塞の部位により著明な差異が示されなかった。

2) 僧帽弁運動速度の変化

僧帽弁開放速度ORには著変がなかったが、閉鎖速度CRはやや速い傾向が示された。弁後退速度DDRは(Fig. 2-left)、いずれの部位の梗塞

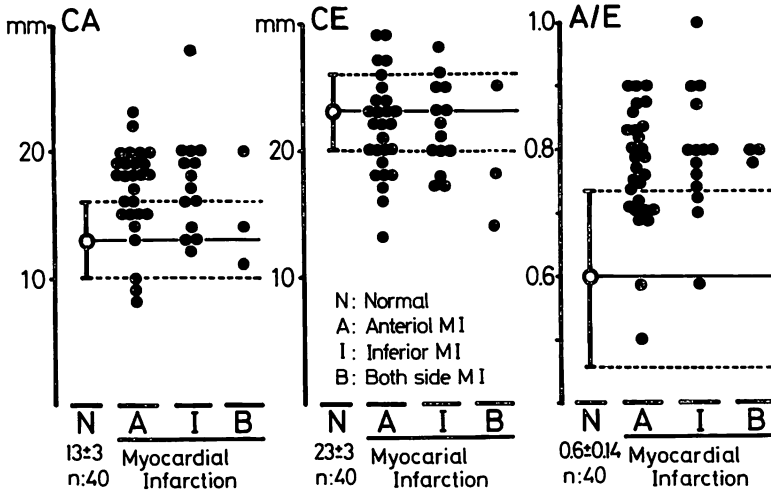


Fig. 1. Change in the amplitude of the movement of the anterior mitral leaflet in myocardial infarction.

The A-wave amplitude (CA) of the anterior mitral leaflet (AML) is increased, whereas the total amplitude of mitral leaflet (CE) is within normal limits, resulting in the increased A/E ratio.

MI: myocardial infarction.

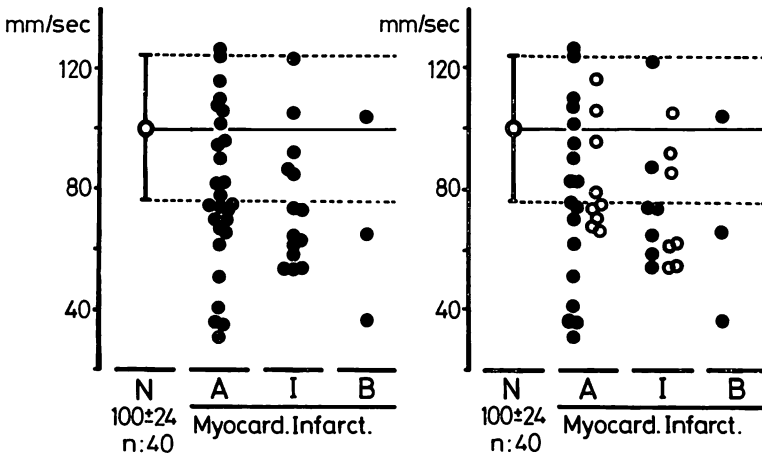


Fig. 2. Change in diastolic descent rate (DDR) of the anterior mitral leaflet in myocardial infarction.

DDR (ordinate) fluctuates widely from normal limits to the marked slow-down. Above all, the distinct slow ratio of DDR is observed in patient with anterior wall infarction with mitral regurgitant murmur (due to papillary muscle dysfunction).

N: normal, A: anterior infarction, I: inferior infarction, B: both sided infarction. •: systolic murmur (+), ◦: systolic murmur (-).

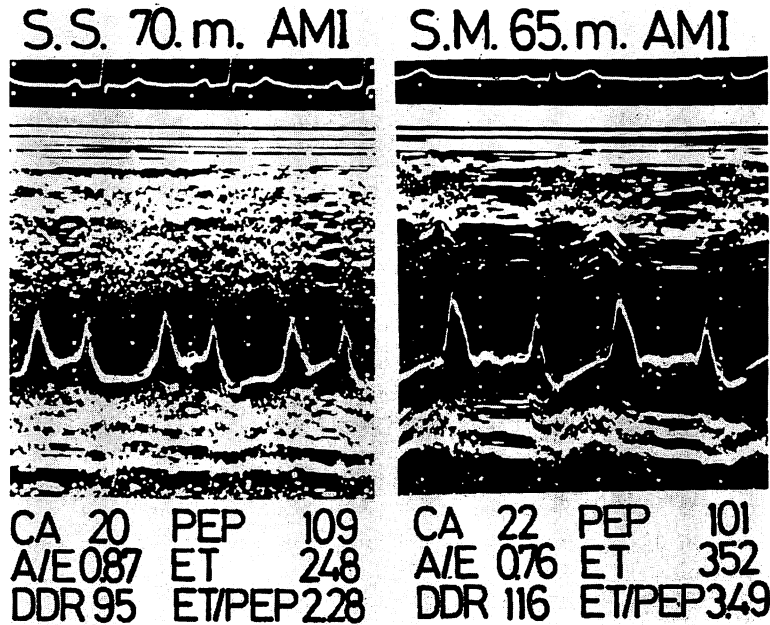


Fig. 3. Echocardiograms of the anterior mitral leaflet of cases of myocardial infarction with and without mitral regurgitant murmur.

(Left) SS, 70 years of age, male: extensive anterior infarction with remarked mitral regurgitant murmur (papillary muscle dysfunction).

(Right) SM, 65 years of age, male: anterior infarction without mitral regurgitant murmur.

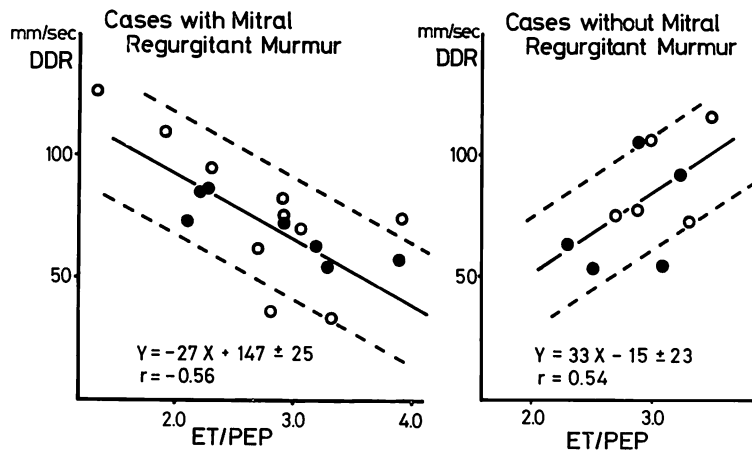


Fig. 4. Relation between DDR and ET/PEP in myocardial infarction.

With increased value of ET/PEP, DDR decreased ($r = -0.56$) in patients with mitral regurgitant murmur, whereas it increases ($r = +0.54$) in patients with out mitral regurgitant murmur.

○ : anterior infarction, ● : inferior infarction, DDR: diastolic descent rate, ET: ejection time, PEP: prejection period.

においても多くが尋常範囲以下で遅れていたが、尋常範囲内の値を示す例もかなり認められた。とくに前壁梗塞例において著しい DDR 遅延例が示された。心音図において、200~400 Hz の中・高音領域で、I 音の僧帽弁成分に続く逆流性雑音を示された例と、示されなかった例とに分類すると (Fig. 2-right), 前壁梗塞例では、逆流性雑音を伴う例で DDR が尋常範囲例から著しい遅延例まで幅広く分布したが、逆流性雑音がない例では尋常範囲、またはこれよりわずかに低いレベルで分布した。下壁梗塞例ではいずれも DDR が尋常、または軽度の低下が示され、両壁梗塞例では 3 例中 2 例が明らかな遅れを示した。

全例についてみると、DDR と ET/PEP の間には特別な相関が示されなかった ($r=0.22$)。しかし、DDR が正常であっても、ET/PEP はきわめて低値から高値を示す例があった。Fig. 3 に示すように、乳頭筋不全を伴う症例 (S. S. 70 歳男性) は DDR 95 mm/sec, ET/PEP 2.28 であるのに対し、乳頭筋不全を伴わない症例 (S. M. 65 歳男性) は DDR 116 mm/sec, ET/PEP 3.49 を示している。そこで乳頭筋不全の存在に注目し、逆流性雑音の有無により分類すると、逆流性雑音を伴う症例では ET/PEP が増すにつれて DDR が低下し、ET/PEP が小であるとき DDR は大となり、 $r=-0.56$ の相関をみた (Fig. 4-left)。一方、逆流性雑音のない例では ET/PEP と DDR が同一の消長を示し、 $r=0.54$ の相関が得られた (Fig. 4-right)。逆流性雑音の存在と DDR の変化は、心筋梗塞の範囲と重症度に関係すると考えられる。

2. 心内腔計測値の変化

大動脈径 AOD および左房径 LAD は、心筋梗塞例で明らかな増大が示された。心室径についてみても、収縮期・拡張期 (Ds, Dd) のいずれもが増大していた (Fig. 5)。すなわち、心筋梗塞において、左室・左房の明らかな拡大と大動脈の拡張が認められた。

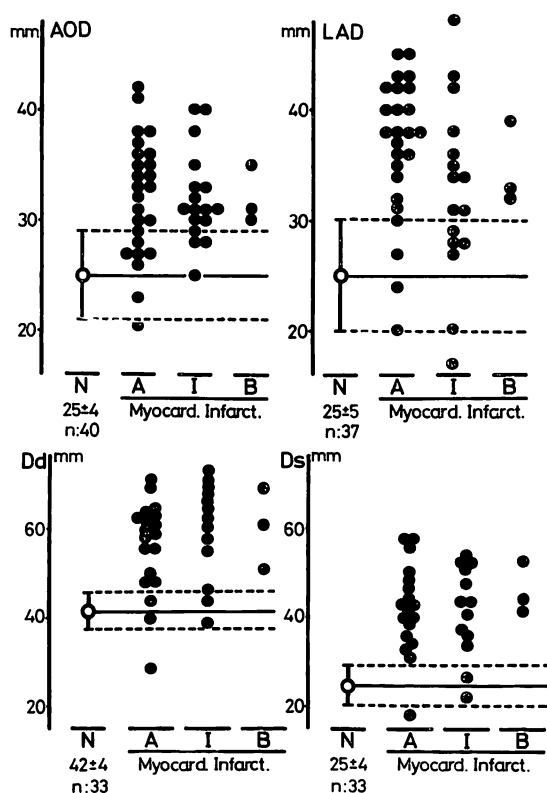


Fig. 5. Change in cardio-vascular diameters in myocardial infarction.

Diameters of the aorta, left atrium and left ventricle are all enlarged in myocardial infarction.

N: normal, A: anterior infarction, I: inferior infarction, B: both sided infarction, AOD: aortic diameter, LAD: left atrial diameter, Dd: diastolic diameter of the left ventricle, Ds: systolic diameter of the left ventricle.

3. 心室中隔および左室後壁運動の変化

心室中隔 IVS 運動は、前壁梗塞において大半が尋常範囲以下の低振幅、または収縮期に外方向に向かう、いわゆる逆説的運動 (paradoxical movement) を示した (Fig. 6)。下壁梗塞では半数に収縮期中隔運動の亢進をみ、両壁梗塞では 3 例中 2 例で中隔運動が消失していた。

左室後壁運動は前壁梗塞で約半数が収縮期内方運動の大きさを増したが、下壁梗塞ではその変化が一定しなかった。両壁梗塞では低下傾向が示さ

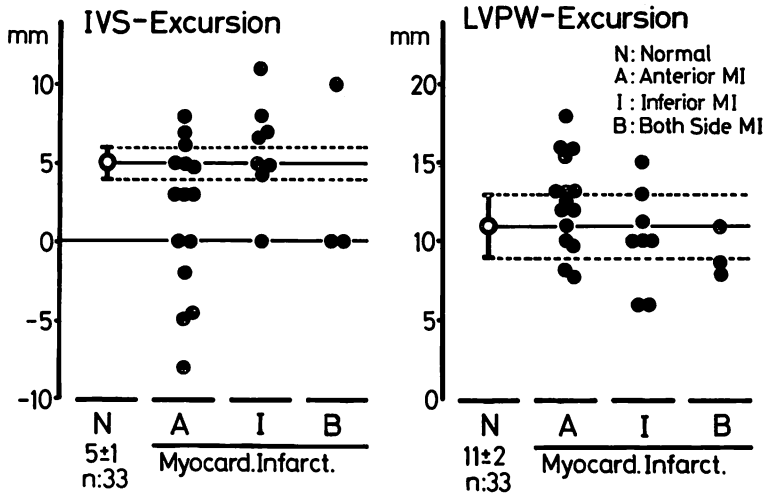


Fig. 6. Change in excursion of the interventricular septum and left ventricular posterior wall in myocardial infarction.

Respecting the movement of the ventricular septum, it is of small amplitude or paradoxical type in most of patients with anterior infarction. On the contrary, it was hyperkinetic in nearly half of patients with inferior infarction. The movement of the left ventricular posterior wall is augmented in about half of patients with anterior infarction, whereas there is no definite change in the movement in patients with inferior infarction.

IVS: interventricular septum, LVPW: left ventricular postreior wall.

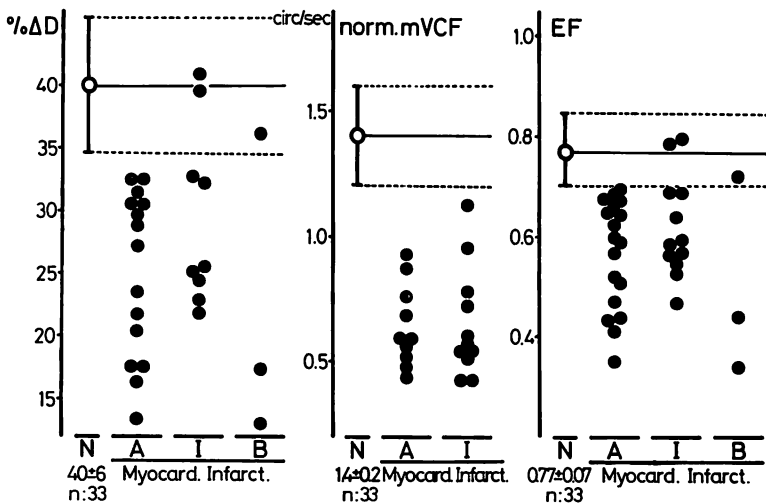


Fig. 7. Change in echocardiographic cardiac contractility indices in myocardial infarction.

The percentage change of the left ventricular minor axis (% Δ D), mean circumferential myocardial fiber shortening velocity (mVCF) and ejection fraction (EF) are diminished in myocardial infarction, especially remarkably in anterior infarction.

N: normal, A: anterior infarction, I: inferior infarction, B: both sided infarction.

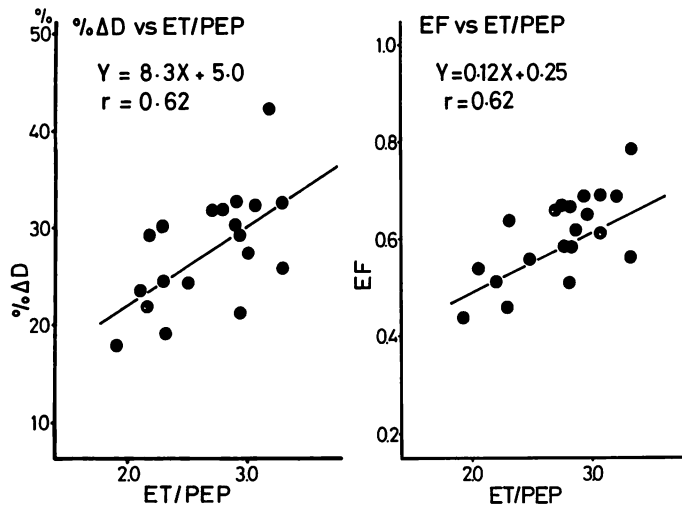


Fig. 8. Relations among ET/PEP, %ΔD and EF in myocardial infarction.

Respecting these indices to the value of ET/PEP, the correlation coefficient is 0.62 in %ΔD and 0.62 in EF, but there is no correlation in mVCF.

れた。

4. 心収縮性指標の評価

心エコー法による心収縮性指標，すなわち左室短径変化率 %ΔD，平均心筋短縮速度 mVCF，および駆血率 EF は，心筋梗塞例においていずれも低値を示したが，とくに前壁梗塞例および両壁梗塞例における低下が著しかった (Fig. 7)。

これらの指標の変化と心機図による ET/PEP との関係を見ると (Fig. 8)，%ΔD は $r=0.62$ ，EF も $r=0.62$ でよく相関して変化することが示された。しかし，mVCF との間には相関が得られなかった。

考 案

1. 僧帽弁運動の評価について

心筋梗塞のように，広範もしくは，局在的な asynergy の存在が予測される症例では，whole heart としての心機能評価は，むしろ僧帽弁または大動脈弁運動に注目したほうが妥当であると考えられる。僧帽弁運動は弁に器質的障害がなければ，左室の病態をよく反映すると思われる⁶⁾。す

なわち，A 波の增高および A/E 比の増大は，左室拡張終期圧の亢進と，それによる左房圧の亢進を示唆している。陳旧性心筋梗塞症例においてこれらの変化がより明瞭に示された。また，僧帽弁閉鎖速度の亢進は心コンプライアンス低下による拡張終期圧の迅速な上昇によるのであろう。

弁後退速度の遅延傾向は，梗塞心における compliance の低下を如実に示している。しかし，弁後退速度 DDR は，すでに報告されているように心筋梗塞で必ずしも遅延せず，正常範囲の値を示す例がかなりある。乳頭筋不全を示す例でも DDR の変化は一定しないといわれている^{7,8)}。事実，心音図上，逆流性雑音を伴った症例の DDR 値はさまざまであり，とくにそれは前壁梗塞例で著しかった。しかし，僧帽弁逆流雑音を伴う例においては，DDR の大きさが心機図による ET/PEP と負の相関関係があり，ET/PEP が小さいほど，つまり心の圧反応化がつよい例ほど DDR は大であり，ET/PEP が大となる例，すなわち容量反応例では DDR が小となった。一方，逆流性雑音のない例では DDR と ET/PEP は正の

相関を示した。すなわち, DDR と ET/PEP の関係は乳頭筋不全の有無により逆になった。梗塞部, または虚血部の範囲とその程度によって心機能は左右されうるが, 一般には障害の程度が強い例ほどより強い乳頭筋不全が生じやすいと考えられる。したがって, 逆流性雑音を伴い DDR が速い例では著明な心筋障害の存在が考えられ, それゆえ, ET/PEP が低値を示したのであろう。しかし, このさい逆流による ET の短縮化も考慮されねばならないが, DDR と ET の間には相関がみられなかった。これは, 収縮期における心収縮の dyskinesia の効果によることも考えられる。ゆえに, DDR の値から心機能を推定しようとするとき, 乳頭筋不全の有無を確認する必要があり, 乳頭筋不全のさい DDR が大なる例はよりつよい心機能低下があると考えるべきであろう。

2. 左室収縮運動の評価

多くの報告に示されているように, 心筋梗塞において, 大動脈径, 左房径, 左室径の増大が認められた。これらは動脈硬化性病変の進展と心への圧負荷, さらに左室拡張終期容量または圧の亢進, 収縮性低下による左室収縮終期容量の増大を反映すると考えられる。

心室中隔および左室後壁運動における障害部の akinesis, または paradoxical movement, および対側部の代償性 hyperkinesis の存在も明らかにみられたが, 下壁梗塞では後壁運動がむしろ hyperkinetic になることもあった。

心室径を用いた心収縮性指標の評価は, 推定される asynergy のため, 批判的である^{4,5)}。しかし, Weissler⁹⁾らは, PEP/ET と対比し, % Δ D, mVCF, EF などがよい相関を示すと報告している。著者らの観察でも, 心筋梗塞の部位や乳頭筋不全の有無にかかわらず, % Δ D および EF は心機図による ET/PEP とよい相関を示した。しかし mVCF には相関がなかった。臨床で取扱う心筋梗塞では, 動物実験とは異なり, 病変とそれによる asynergy の発現が限局的であるとは考えられず, 冠動脈病変の多様性と虚血性病変の存在の

いかなが, 心収縮様式を複雑化させていると考えられる。したがって, 心機能低下例では梗塞部の収縮異常とともに無梗塞と考えられる部位においても, 代償性運動が十分に発現せず異常をきたす可能性がある。また, Stumpf¹⁰⁾によれば, 梗塞心において心尖運動は障害され, X線キモグラム上, 一般にII型として示される。したがって, 駆血への関与は主として左室自由壁の中・上縁, または中隔運動によると考えられる。これゆえ, 心エコー法による左室短径の変化が比較的良好に心機能を反映する可能性がある。しかし, mVCF は心断面を正円と仮定しているため, 梗塞心における asynergy を考慮すれば, ET/PEP との間に相関が示されなかったことは当然の結果と思われる。

一方向による左室径のみの変化で, 梗塞心の心機能を推定することには, かなりの問題があるにせよ, 臨床上 % Δ D および EF は, 簡単な指標として梗塞心の心機能評価に応用しうるのではないかと思われる。

ま と め

慢性期の心筋梗塞 44 例を対象に, 心エコー図の特徴, ならびに心機能指標の臨床的応用性について検討した。

心筋梗塞において, 僧帽弁前尖の A 波振幅は増大, 総振幅は多くが尋常範囲内にあり, したがって A/E 比は増大傾向を示した。僧帽弁開放速度 (opening rate) には著変がなかったが, 閉鎖速度 (closing rate) はやや速い傾向があった。弁後退速度 DDR は尋常範囲内から著しく遅れる例までみられ, 前壁梗塞例での遅れが著明であった。DDR と ET/PEP の関係をみると, 僧帽弁逆流性雑音を伴う症例では ET/PEP が増すにつれ DDR が遅れ ($r = -0.56$), 僧帽弁逆流性雑音を伴わない症例では ET/PEP が増すとともに DDR も増した ($r = 0.54$)。

大動脈径, 左房径は心筋梗塞例で増大していた。また心室径の増大も示された。

心室中隔運動は前壁梗塞例で大半が低振幅または逆説的運動を示し、下壁梗塞では約半数が運動亢進を示した。

左室後壁運動は、前壁梗塞で約半数が亢進、下壁梗塞では一定した変化をみなかった。心エコー法による心収縮性指標としての左室短径変化率 $\%AD$ 、平均心筋短縮速度 $mVCF$ 、および駆血率 EF は心筋梗塞例でいずれも低値を示し、とくに前壁梗塞例でその変化が著しかった。これらの指標と ET/PEP の関係をみると、相関係数は $\%AD$ が $r=0.62$ 、 EF が $r=0.62$ でよく相関したが、 $mVCF$ とは相関がなかった。

心筋梗塞症例では、心収縮の *asynergy* のため、左室短径の変化のみから心機能を判定することには問題があると考えられているが、梗塞心の機能評価に、 $\%AD$ および EF は、臨床上、応用する指標であると思われた。

また、乳頭筋不全の有無を区別したい、 DDR もよき指標となりうると考えられる。

文 献

- 1) Jacobs JJ, Feigenbaum H, Corya BC, Phillips JF: Detection of left ventricular *asynergy* by echocardiography. *Circulation* **48**: 263, 1973
- 2) Corya BC, Rasmussen S, Knoebel SB, Feigenbaum H, Black MJ: Echocardiography in acute myocardial infarction. *Amer J Cardiol* **36**: 1, 1975
- 3) Greenwald J, Franklin M, Lichtman A: Echocardiographic mitral systolic motion in left ventricular aneurysm. *Brit Heart J* **37**: 684, 1975
- 4) Teichholz LE, Kreulen TH, Herman MV, Gorlin R: Problems in echocardiographic volume determinations; echocardiographic-angiographic correlations in the presence or absence of *asynergy*. *Amer Heart J* **37**: 7, 1976
- 5) Linhart JW, Mintz GS, Segal BL, Kawai N, Kotler MN: Left ventricular volume measurement by echocardiography; fact or fiction?. *Amer J Cardiol* **36**: 114, 1975
- 6) Fisher JC, Chang S, Konecke LL, Feigenbaum H: Echocardiographic determination of mitral valve flow. *Amer J Cardiol* **29**: 262, 1972
- 7) Talburg VK, De Pasquale NP, Burch GE: The echocardiogram in papillary muscle dysfunction. *Amer Heart J* **83**: 12, 1972
- 8) Bergeron GA, Cohen MV, Teichholz LE, Gorlin R: Echocardiographic analysis of mitral valve motion after acute myocardial infarction. *Circulation* **51**: 82, 1975
- 9) Stack RS, Lee CC, Reddy BP, Tayler ML, Weissler AM: Left ventricular performance in coronary arterial disease evaluated with systolic time intervals and echocardiography. *Amer J Cardiol* **37**: 331, 1976
- 10) Stumpf P: Die Gestaltaenderung des schlagenden im Roentgenbild. *Fortschr Ges Roentgenstrahlen* **38**: 1055, 1928