

心エコー図による心肥大の
分析Echocardiography in
myocardial hypertrophy

仁村 泰治
永田 正毅
別府慎太郎
榊原 博
松尾 裕英*
千田 彰一*
土井 光徳*

Yasuharu NIMURA
Seiki NAGATA
Shintaro BEPPU
Hiroshi SAKAKIBARA
Hirohide MATSUO*
Shoichi SENDA*
Mitsunori DOI*

Summary

Anatomical and dynamic features of the hypertrophied left ventricles of various causes were studied with the standard and cross-sectional echocardiography.

Left ventricular hypertrophy caused by hypertension was symmetric (Figs. 1, 3 and 4). However, there was a trend that thickness of the interventricular septum was slightly thicker than that of the posterior wall. It may result from an influence of a pressure overload to the left ventricular outflow tract.

In aortic regurgitation and congestive cardiomyopathy with left ventricular hypertrophy, thickening of the interventricular septum and posterior wall was rather slight, although the heart was markedly enlarged (Figs. 1, 3 and 4). In these conditions the posterior wall was generally rather thicker than the septum.

Hypertrophic nonobstructive cardiomyopathy is characterized by asymmetric septal hypertrophy, so that the ratio of the septum thickness to posterior wall thickness is usually larger than 1.3 (Figs. 1, 3 and 4). Hypertrophy of the posterior wall is not present or, if present, it is localized in the apical portion (Fig. 5). However, problems are remained to be considered about the concept of hypertrophic nonobstructive cardiomyopathy.

In hypertrophic obstructive cardiomyopathy hypertrophy is present in the posterior wall as well as in the interventricular septum, and in some cases extended even to the posterobasal portion (Figs. 1, 3 and 5). Consequently, the ratio of the septum thickness to posterior wall thickness, measured by the routine method, was more than 1.3 in some cases and less than 1.3 in some other cases (Fig. 4). The hypertrophic and maloriented papillary muscle is considered to play an important role in the development of SAM of the mitral echo (Fig. 10). It also seems to be essential in the development of intraventricular pressure gradient, together with the hypertrophied interventricular septum.

Hypertrophy is influential to dynamic features of the left ventricle. There were trends that motions of a hypertrophied portion of the ventricle in diastole was slow, i.e., the thicker the posterior wall, the

国立循環器病センター 研究所および内科
吹田市藤白台 5-125 (〒565)

*大阪大学医学部 第一内科
大阪市福島区福島 1-1-50 (〒553)

National Cardiovascular Center, Fujishirodai 5-125,
Suita, Osaka 565

*The First Department of Medicine, Osaka University,
Medical School, Fukushima 1-1-50, Fukushima-ku,
Osaka 553

Presented at the 13th Meeting of the Japanese Society of Cardiovascular Sound held in Tokyo, September 25-26, 1976

Received for publication December 7, 1977

higher the maximum diastolic posterior wall velocity in hypertensive heart disease and hypertrophic cardiomyopathy (Fig. 11), and that atrial contribution became important in diastolic filling with thickening of the posterior wall (Fig. 12). The diastolic posterior wall velocity was slower in hypertrophic cardiomyopathy than in hypertensive heart disease, even when the wall thickness was the same in both above-mentioned conditions. It may show that hypertrophies in these conditions are qualitatively different.

Elastic properties of the left ventricle were studied in a few, but characteristic cases of hypertrophic cardiomyopathy and congestive cardiomyopathy (Figs. 14 and 15). In congestive cardiomyopathy the left ventricle was rapidly distended in diastole, but immediately reached to a limit. Elastic stiffness was estimated as less in hypertrophic cardiomyopathy than in congestive cardiomyopathy. However, the left ventricular filling took a long time in hypertrophic cardiomyopathy. The reduced filling velocity in hypertrophic cardiomyopathy was considered to be resulted from increased thickness of the ventricular wall. Further, a retardation of inner process of relaxation may play a role in reducing the wall velocity in early diastole.

Key words

Standard echocardiography	Cross-sectional echocardiography	Left ventricular hypertrophy	Hy-
pertrophic cardiomyopathy	Congestive cardiomyopathy	Hypertensive heart disease	Aortic
regurgitation	Maximum diastolic posterior wall velocity	Elastic property of the posterior wall	

はじめに

UCG (心エコー図) と超音波心臓断層法とをともに含めて、超音波の方面からは心筋肥大は心室中隔、あるいは心室自由壁の厚さの増大として捉えられよう。現在の時点では右室側の肥大を体系的に論じることはなお難しいので、一応左室肥大のみを材料として述べる。

ここでは、一応高血圧による左室肥大を標準的な肥大の材料としてとりあげる。しかし、本文の目的は心室肥大を論じることであって、疾患自体を論じることではないから、日常遭遇することの多い高血圧性左室肥大に関しては、正常との中間に存するような症例は除いて、心室中隔が UCG 慣用の測定部位で 13 mm (一心周期中の最小値) を超えるもののみを取扱った¹⁾。比較のために、純型大動脈弁閉鎖不全、肥大型閉塞性心筋症、肥大型非閉塞性心筋症 (左室肥大があり、かつ内腔が狭小化の方向にむかうもの。このような症例では事実上ほとんどすべてに心室中隔の非対称性肥大がみられるので、ここではそのような症例をとりあげている²⁾)、および心室肥大を伴ううっ型心

症血筋の症例もとり扱った。

種々の原因による左室肥大

高血圧による左室肥大のさいの中隔肥大は、かなり明瞭であり、肥大型心筋症全般のそれとさして変わらない (Fig. 1)。これに対し、ここで扱った大動脈弁閉鎖不全、うっ型心筋症は後述 (内腔拡大) のように心拡大そのものは著明な例であるが、心室中隔はほとんど正常範囲内にある (Fig. 1)。なおここで中隔測定のさい、技術的な注意を要する。心室中隔は通常、前胸壁に平行な走行よりも下部か前方に出ており、したがってその傾向の強い場合は、心室中隔はむしろ前胸壁に垂直に近い走行を示す。したがって前胸壁から中隔厚測定を目指すビームは、中隔を垂直に横切らず、斜に貫いて、中隔厚が実際よりも厚く測定される可能性も生じる (Fig. 2)。これは心臓長軸に沿った断層図から明らかである。この場合は UCG 上の中隔エコーは多層のエコーから成るようみられるようである。したがって、UCG による中隔厚測定にさいしては、やや高目からビームを下方に傾けて入れ、上述のようなエコーを避けて、中

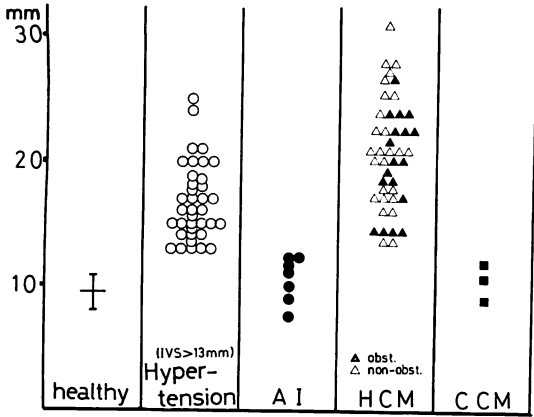


Fig. 1. Thickness of the interventricular septum in cases with left ventricular hypertrophy of various causes.

Hypertension: essential hypertension, AI: aortic regurgitation, HCM: hypertrophic cardiomyopathy with and without obstructive signs, CCM: congestive cardiomyopathy.

Normal values are shown with the average and the standard deviation. Hypertensive cases are limited only to those with the interventricular septum over 13 mm in thickness.

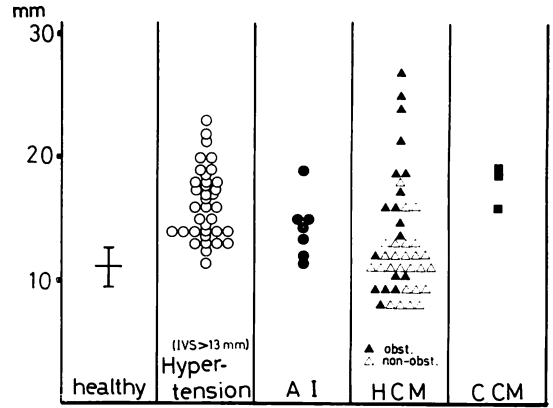


Fig. 3. Thickness of the posterior wall of the left ventricle in cases with left ventricular hypertrophy of various causes.

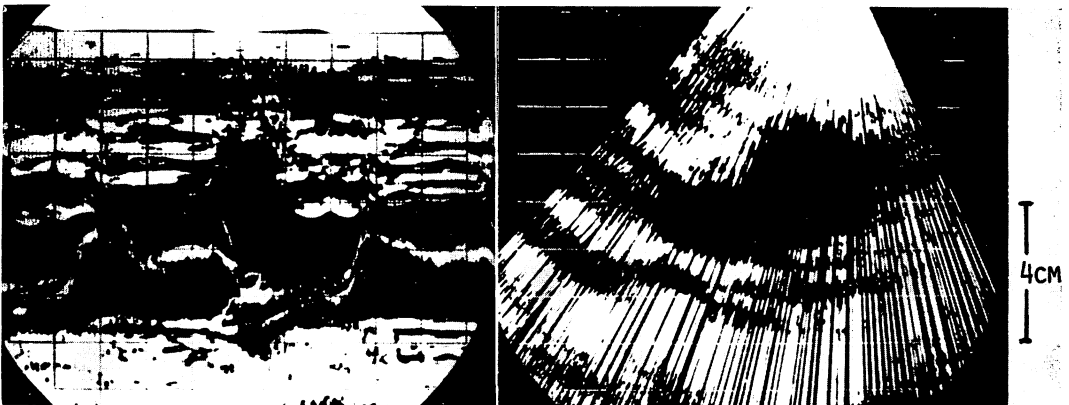


Fig. 2. A problem in measuring interventricular septum thickness.

Left: The interventricular septum is apparently thickened in a case of hypertension. IVS: interventricular septum, LV: left ventricle, AMV: anterior mitral leaflet, AO: aorta.

Right: Section along the long axis of the heart, viewed from the left, in the same case as the left picture.

The interventricular septum does not run in parallel with the anterior chest wall, but rather perpendicularly. If the measurement is done with a beam direction as shown in the figure, the septum thickness may be falsely estimated rather thicker than the proper thickness. The right echocardiogram is recorded with such a beam direction.

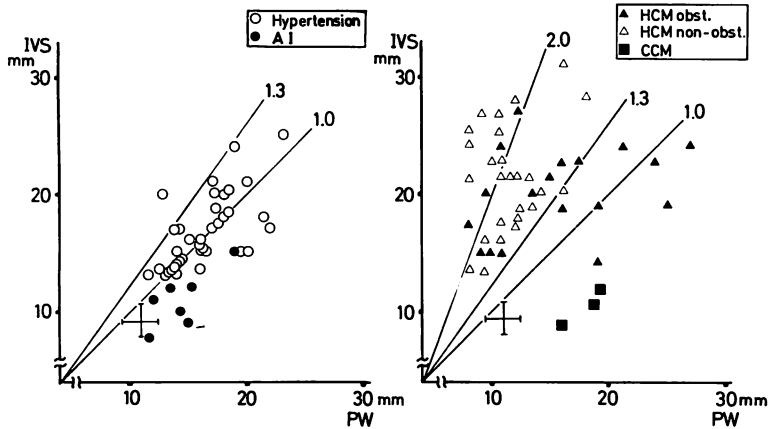


Fig. 4. Relationship between thickness of the interventricular septum and that of the left ventricular posterior wall in cases with left ventricular hypertrophy of various causes.
 IVS: interventricular septum, PW: posterior wall.

隔の右室側面, 左室側面エコーがそれぞれ連続的に出て, かつその後方が明瞭な左室後壁エコーであるようなビーム方向を選ぶように心がける必要がある。

高血圧の左室肥大でも, 後壁 (UCG における慣用部位での測定) の厚みはかなり高度になり, 肥大型非閉塞性心筋症よりは厚い* (Fig. 3)。非閉塞性のもではほとんど正常範囲内にある。これに対し, 肥大型閉塞性心筋症では厚くないものもあるが, 厚い症例もある。

大動脈弁閉鎖不全やうっ血型心筋症の左室肥大では, 中隔厚が正常範囲とあまり変わらなかったのに対し, 後壁はかなり厚い。

中隔厚 / 後壁厚比の問題

上述の心室中隔厚, 左室後壁厚を中隔厚 / 後壁厚比の面からみると, つぎのようである (Fig. 4)。高血圧症ではほとんど 1 を中心として分布してお

* すでに別に発表したように, 特に肥大型心筋症などでは, 後壁の厚さも部位によって著しい違いがある。したがって, その測定も単に一個所における測定ではその全貌を表現できない。しかし, 本文でとくにことわりなしに測定している値は, いずれも左室後基部の慣用の測定部位におけるものである。

り, いわゆる対称性肥大である。対称性肥大とはいうものの, 大動脈弁閉鎖不全に比べてはいうまでもなく, 健常者に比べても, 心室中隔が相対的にやや厚いのは, 圧負荷における流出路の肥大という面から解釈できるかもしれない。さらに, 高血圧症でも, 比が 1.3 以上の症例がある。このような症例の存在することは, 他の報告によっても認められている^{3,4)}。しかし, このような症例においては, 肥大型心筋症との関係に一応問題を残すものと考えられる。

大動脈弁閉鎖不全, うっ血型心筋症では, いずれも壁の肥大とともに, 心室腔の拡張があることに留意する必要があるが, いずれも中隔よりも後壁のほうが厚い。うっ血型心筋症については, 簡単には論じえないと思われるが, 大動脈弁閉鎖不全で中隔よりも後壁のほうが厚いのは, いわゆる容量負荷の特徴であるかもしれない。

肥大型非閉塞性心筋症での比は 1.3 以上であり, Henry らのいう値は一応意味のあるものと思われる (このデータは文頭にあるように, 今回の対象として選んだ肥大型非閉塞性心筋症の選び方と関係があるが, 事実この 1.3 以上という条件を適用すると, 左室肥大があつて心室の狭小化の方向を

示し、かつ閉塞性ではない症例であり、さらに他の臨床像の面からも一群をなすと思われる症例はおおむねつくされる)、これがいわゆる中隔の非対称性肥大 (asymmetric septal hypertrophy, ASH) にあたると考えられる^{5,6)}。肥大型閉塞性

心筋症では後壁の厚いものもあるので (Fig. 3), 比は 1.3 以下になるものもあり, 中には 1.0 以下のものもある。

肥大型心筋症における上のような事情は, 超音波心臓断層図の面からみると, 統一的に理解する

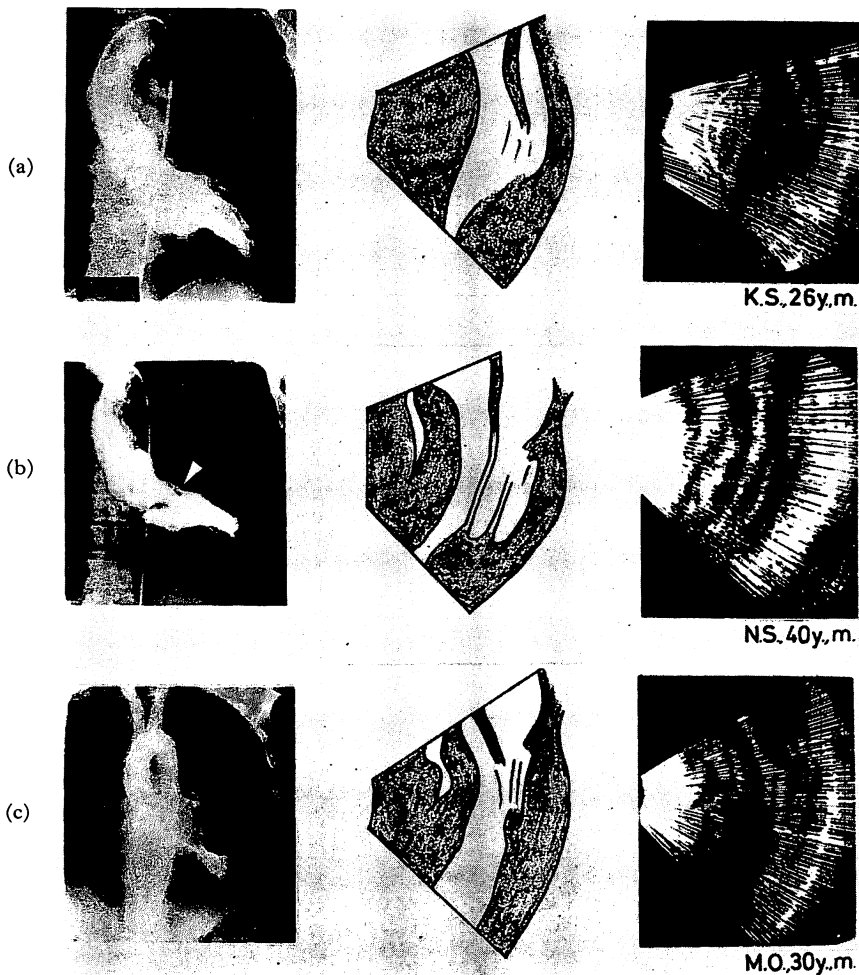


Fig. 5. Various anatomical features of the left ventricle, especially of the posterior wall, in hypertrophic cardiomyopathy.

Left: angiocardigrams.

Right: cross-sectional echocardiograms along the long axis of the heart, viewed from the left. White curves along the posterior margins of the heart images show the echoes of the pericardium.

- (a) The posteroapical wall is hypertrophied, but not the posterobasal wall.
- (b) The papillary muscle as well as the posteroapical wall are hypertrophied, but not the postero-basal wall. W-sign is indicated by an arrow in the angiocardigram.
- (c) The posterobasal wall as well as the posteroapical wall are hypertrophied.

ことができる⁷⁾ (Fig. 5). 肥大型心筋症の左室後壁に, 心基部から心尖部まで一貫して肥厚が全くみられない例もあるが, 心基部は厚くはないが, 心尖部後壁には肥厚のみられるものもある. このような症例は, いずれも非閉塞性である. UCG

における左室後壁厚測定の際用部位はむしろ心基部に属するから, これらの症例の UCG による後壁厚測定値は大きくはなく, したがって, いずれも中隔厚 / 後壁厚比は 1.3 ないしそれ以上となる.




Fig. 6. Non-uniform hypertrophy within the posterobasal wall in a case of hypertrophic obstructive cardiomyopathy (S.H., a 34-year-old woman).

Upper: Cross-sectional echocardiogram along the long axis of the heart, viewed from the right.
Lower: M-mode scan echocardiogram in the same area as that of the above cross-sectional image.
Motion of the thick part (arrow) is slow, but that of the thin part (double arrows) is lively.

さらに、心尖部後壁が厚く、乳頭筋まで肥大を示すものもある。さらに後壁が心尖部、乳頭筋部、心基部いずれもが厚い症例もある。結論的には、これら後二者に類する症例では、いわゆる僧帽弁エコーの SAM (systolic anterior movement, systolic hump) の出現がみられ、かつ大多数の例で心室内圧差がみられる。このように乳頭筋ないし乳頭筋部の肥大は、SAM の出現に必発の条件とみられ、さらに前提として存在している中隔の肥大との共存が、いわゆる心室内圧差の発生の条件になっていることも推測される^{7,8)}。このようにして、これらの閉塞性症例—SAM に重きをおいて考えるか、心室内圧差に重きをおくか、あるいは乳頭筋ないし乳頭筋部の肥大に重きをおいて考えるかによって、条件の揃わない症例が比較的少数はあるが、これは程度の問題と考えられ、本質的には閉塞性ないしそれと同類とみてよい症例—では、後壁の肥大が心基部に及んでいないか、いるかによって、中隔厚 / 後壁厚比が 1.3 以上のこともあり、また以下のことも少なくないことが理解できる。これらのうちの後者は、Henry らが閉塞性の症例では左室後基部にも肥大があると

いい、また Rossen らが閉塞性の症例では対称性肥大を示すものがあるとしているのに相当すると思われる⁹⁾。

肥大型心筋症における肥大の不均一性

いずれにせよ、非閉塞性、閉塞性をおしなべて、肥大型心筋症の後壁における肥大の程度と拡がり、連続的スペクトルを形成するものと思われ、その拡がりのいかによって、中隔厚 / 後壁厚比が 1.3 以上になったり、以下になったりするものと思われる。また、UCG で肥大型心筋症の後壁の状況を見るには、単に後壁厚測定の際の慣用部位での観察では、その全貌を知ることができず、心尖部のほうもみることが必要である⁷⁾。なお、閉塞性、非閉塞性の違いも上述のような不均一性肥大分布の連続スペクトルの一環として、乳頭筋ないし乳頭筋部の肥大の有無と密接に関係したものと思われる。

肥大型心筋症の不均一性は、左室後基部のみの中においてさえ見られることがある。この経験例はやはり閉塞症例であったが、左室後基部のうち、特に上部は厚いが、その下の乳頭筋までの間の部

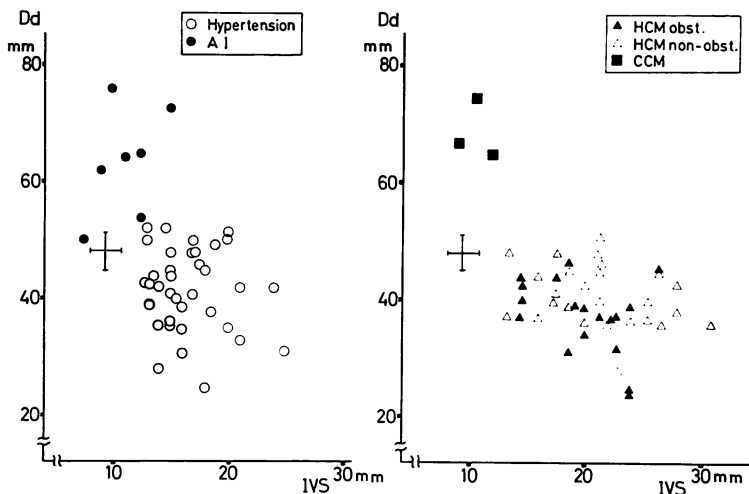


Fig. 7. Relationship between thickness of the interventricular septum and the diastolic dimension of the left ventricle in cases of left ventricular hypertrophy of various causes.

Dd: diastolic dimension of the left ventricle.

分は厚くはなかった (Fig. 6). なお, 肥大型閉塞性心筋症での左室後壁基部の肥大の成因については, Henry らは流出路閉塞により生じた高圧部の圧負荷による二次的肥大としている⁶⁾. しかし, 必ずしもそのようには考えられない場合もあり, さらに上述した左室後基部の内にも不均一性がみられることは, この部分における肥大もやはり疾患そのものの本質的な不均一性肥大の現れである可能性を示唆するともいえよう⁷⁾.

肥大心における内腔の広さ

各種の左室肥大は, 心室中隔の厚みと内腔の広さとの関係の面でも, 様相を異にする. 大動脈弁閉鎖不全, うっ血型心筋症では, 上述のごとく中隔はさして厚くはないが, 内腔は著しく広い (Fig. 7). 高血圧による左室肥大, 肥大型心筋症では, 正常範囲からみると内腔は狭小化の傾向にあり, かつ, その程度は両者においてあまり変わらない.

肥大型心筋症のうちでも, 閉塞性のものはいわ

ゆる SAM のような形態的機能的特徴がみられるが, 高血圧性左室肥大と肥大型非閉塞性心筋症の肥大とは, UCG の上で少なくとも心室中隔と内腔の広さとに関しては区別できない. この両者の左室 UCG は, 全般的なパターンの上でも類似している場合も少なくない (Fig. 8).

高血圧による左室肥大と肥大型非閉塞性心筋症の左室肥大とを区別するおもな指標は, やはり中隔厚 / 後壁厚比と考えられる (Fig. 9). 多少の重複するところはあっても, この両者の分布範囲は明らかに異なる. 肥大型心筋症でも, 閉塞性のものの分布範囲は, 高血圧性左室肥大のそれと重複する部分が多いが, このほうには, 前述のよういわゆる SAM のような別個の特徴がある.

各種左室肥大の超音波検査像の特徴

要するに, 各種左室肥大の超音波検査像の上での特徴は以下のようにまとめられよう (Fig. 10).

① 高血圧の左室肥大は対称性であるが, それ




Fig. 8. Left ventricular echograms of cases of hypertrophic nonobstructive cardiomyopathy and hypertensive heart disease.

(a) hypertrophic nonobstructive cardiomyopathy (H. S., a 20-year-old man).

(b) hypertensive heart disease (T. K., a 43-year-old woman).

Motion patterns of the posterior wall and the systolic segment of the mitral echo in the both cases are apparently similar.

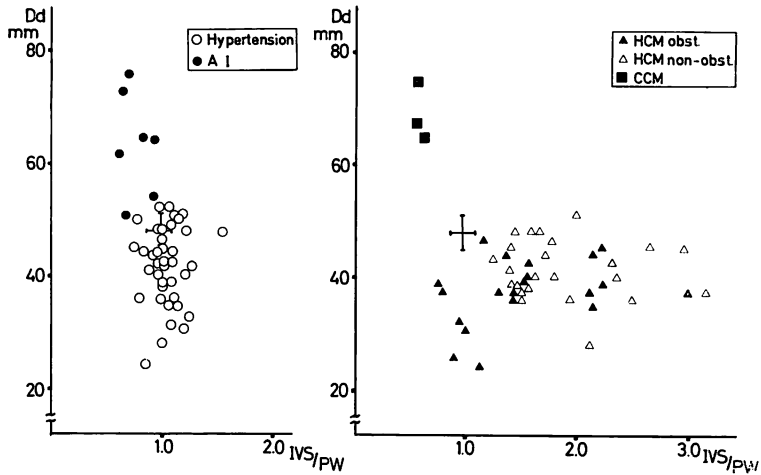


Fig. 9. Relationships between the ratio of thickness of the interventricular septum to that of the posterior wall and the diastolic dimension of the left ventricle.

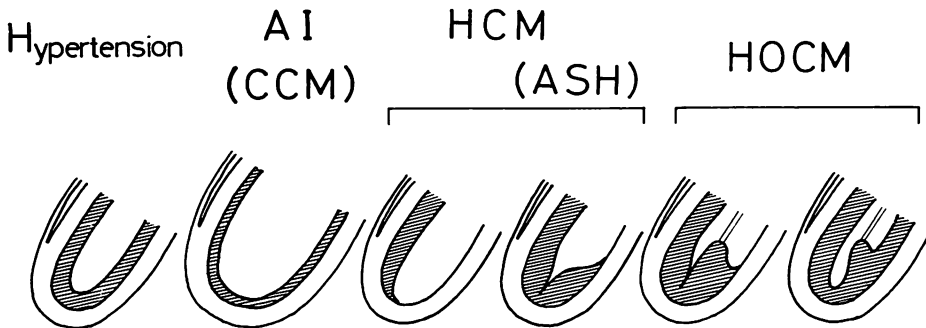


Fig. 10. Schematic representation of characteristic features of left ventricular hypertrophy of various causes.

でもなお正常(これでは後壁のほうがやや厚い)に比べると、厚みは中隔のほうが大きい傾向がある。

② 肥大型心筋症では、心室中隔の肥大があり、内腔狭小化の方向を示す。後壁の肥大は、それのないものから不均一の肥大のあるもの、全体に肥大の及ぶものなどがある。乳頭筋ないし乳頭筋部の肥大は、いわゆる SAM の出現に、またその肥大と心室中隔肥大の共存が、いわゆる「閉塞性」であることと、不可分の関係にあると考えられる。

③ 大動脈弁閉鎖不全における肥大では、壁の

厚さよりもむしろ内腔の拡大が著しい。また心室中隔よりも後壁のほうが厚い傾向がある。

④ うっ血型心筋症で肥大もある例でも、全般的な形状では大動脈弁閉鎖不全のそれと同傾向を示す。

肥大心の動態

つぎに肥大心における壁の運動、機能面にふれる。

肥大型心筋症で、肥厚した中隔の動きの少ない

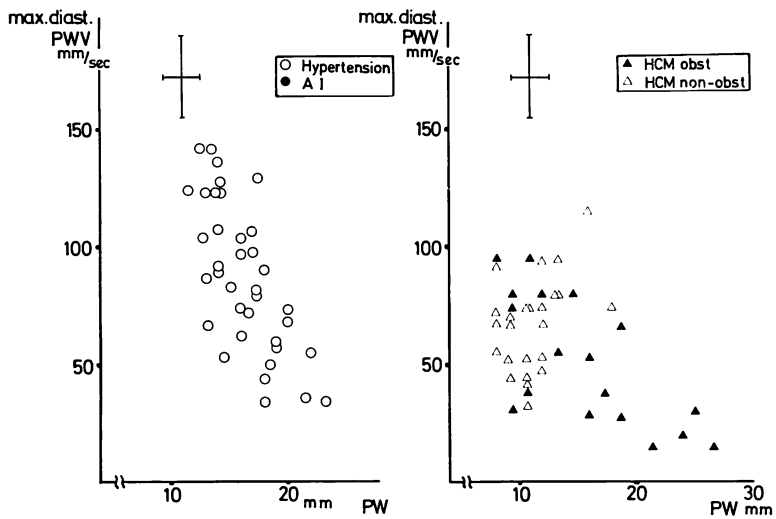


Fig. 11. Relationships between thickness of the posterior wall and the maximum diastolic velocity of the posterior wall.

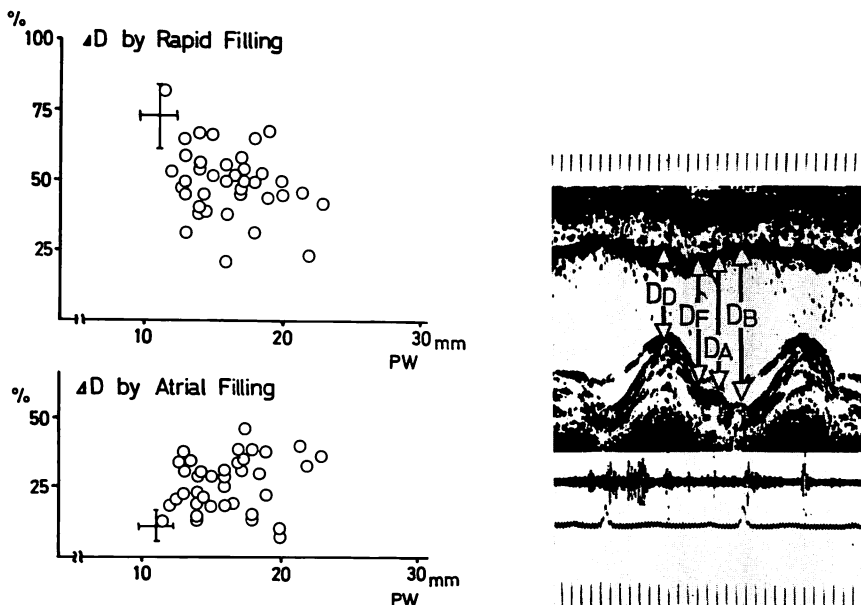


Fig. 12. Contributions of early diastolic relaxation and atrial contraction referred to posterior wall thickness.

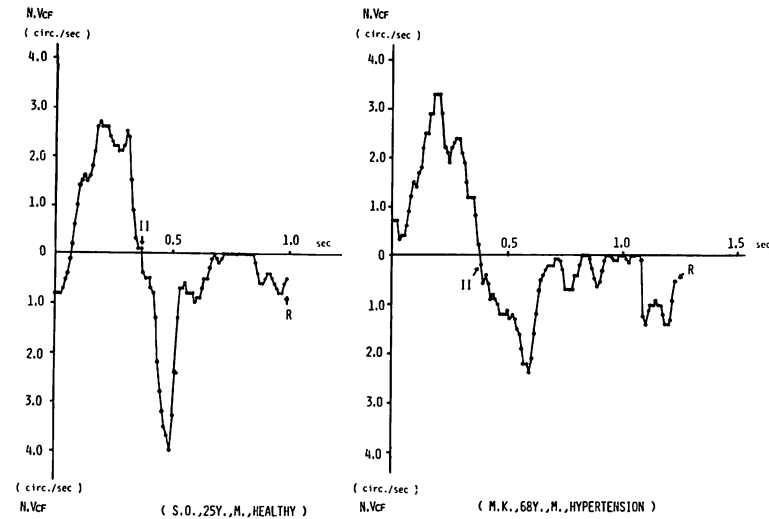


Fig. 13. Examples of normalized circumferential mid-wall velocity of the left ventricle during one cardiac cycle in a healthy subject and a case of hypertensive heart disease.

傾向を示すことは、すでに述べてきたし¹⁰⁾、他にもそのような報告がある^{11,12)}。しかし、よく動いている部分もあり、リアルタイム断層法でみると、かなり活発な動きも見られる。前胸壁からのビームに直角な方向での動きの成分もあるようで、この点今後さらに二次元的に広く再検討する必要があるだろう。

しかし、一般に肥厚部の動きが緩徐な傾向のあることは否定できない¹³⁾。前述した左室後壁の心基部にさえ厚さの異なるところのある例 (Fig. 6) では、肥厚した部分は動きが緩徐であるが、薄い部分は動きが活発である。一般に、後壁全般について、後壁の厚さと拡張早期の最大傾斜との関係でみると、高血圧症、肥大型心筋症ともに厚いものほど緩徐な傾向にあった (Fig. 11)。もちろん、正常値との間の重なりはある。ただし、ここで高血圧のほうは正常値のほうへ収斂するが、肥大型心筋症のほうは厚くない場合でも健常者よりも遅かった (Fig. 11)。このことは、後者の肥大には、何か質的な差があることを示唆する。肥大型心筋症では、心筋の配列方向が不整であることが関係

しているのかもしれない。

拡張期初期の僧帽弁の diastolic descent rate (DDR) の低下は、よく知られており、これも左室肥大による壁の伸展性の低下* に関係すると考えられている。左室短軸径の拡張期増加分のうち、急速流入期分の比率が、後壁の厚さとともに少なくなり、心房収縮の貢献度が増加する傾向を示すのも、同様の現象とみられる (Fig. 12)。

左心機能は心室中隔や左室後壁のみの動きでみるよりも、VCF でみるのが望ましい (Fig. 13)。Instantaneous normalized VCF の経過でみると、たとえば、高血圧症では拡張期で最大速度は遅く、また全体として、緩やかに持続の長い傾向がある。しかし健常者でも最大速度は、2~6 円周/秒に分布しているので、高血圧症との間の重なりは大きい。

* このところでしばしばコンプライアンスなる言葉が用いられている。しかし、本来コンプライアンスは、時間に無関係な概念であり、ここで用いるのは妥当でない。¹⁴⁾

拡張期現象の分析

左室肥大における, 壁の拡張期の振舞いが注目されているので, その点に触れる.

とくに著明な高血圧心と思われる例, 肥大型心筋症の1例, および比較のためにうっ血型心筋症の1例での拡張期容積曲線をと上げる (Fig. 14). これらの症例に, 回転楕円体モデル (Gibson 法)¹⁵⁾ をあてはめることには問題もあり, 図からもうっ血性心筋症症例の収縮期, 拡張期の容積の差が意外に大きいことなど, そのことが示唆されるような傾向もみられるが, それでも時間的経過について論じる限りでは, その問題も少ないと思われる. ここでいいうことは, 高血圧症, 肥大型心筋症とも時間的経過の遅いことである.

この遅いという点についてさらに検討する. 肥大型心筋症の1例を例にとるが, この例は, 心臓血管造影からのアプローチとの対応からみて, 前述の容積曲線の適否の上での問題が比較的少ないと考えられた例である (Fig. 15). またこの例にみられる傾向は, 肥大型心筋症の他の経験例でもみられた傾向である.

① 拡張期の容積曲線では, 肥大型心筋症は容積が増すのに時間がかかる. うっ血型心筋症は急速に容積を増すが, すぐに限界に達してそれ以上容積を増さないところが特色である (Fig. 15(a)).

② 左室圧-容積関係でみると, 拡張期圧の値は同程度であるにもかかわらず, うっ血型心筋症は, 急速に容積を増しているのに対し, 肥大型心筋症では容積の増加に時間がかかっていることがわかる (Fig. 15(c)).

③ 赤道方向の応力 (σ)-円周 (c) 関係で考える (Fig. 15(d)). 図では肥大型心筋症, うっ血型心筋症とも nadir 直後はその応力の値には大きい差はない. ここで壁の物性論的性質を直接反映する数値といえる, elastic stiffness は初期長 \times 傾斜 ($d\sigma/dc$) である. このさい, 初期長を収縮末期長とするか, 拡張末期長とするかに問題を残すが, いずれにしても, うっ血型心筋症のほうが大

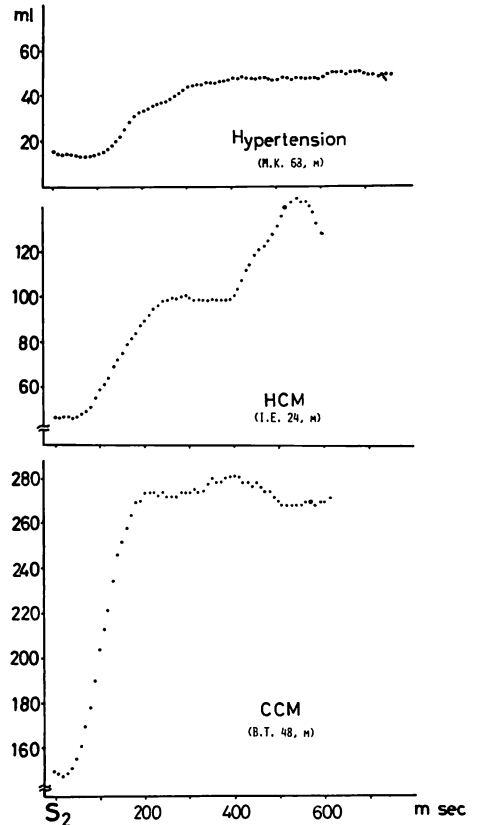


Fig. 14. Diastolic filling curves in cases of hypertensive heart disease, hypertrophic cardiomyopathy and congestive cardiomyopathy, respectively.

Sampling interval is about 10 msec.

きいとみるのが妥当である. また, nadir 直後の傾斜は刻々変わるとはいうものの, 両者の間ではともにあまり差がない. とくに, うっ血性心筋症では拡張末期に傾斜は急に強くなった. それゆえ elastic stiffness は肥大型心筋症のほうが小さいといえる.

④ 容積曲線に帰って, 肥大型心筋症が elastic stiffness が小さいにもかかわらず, 壁の伸展が徐々であることは, 結局壁の物性論的性質よりも, 厚さが厚いことの影響の大きいことを示しているものと考えられる¹⁴⁾ (Fig. 15(a)).

⑤ 左室壁の応力-時間曲線では、肥大型心筋症で nadir に達する時間が遅い (Fig. 15(b)). この部分は、また壁が伸張しながらも応力が減少していく部分である。またこの部分は内的弛緩過程

の進行速度、壁のうち収縮期に圧縮されていた成分の反跳、粘性、流入圧の関係などが影響すると考えられる。肥大型心筋症では、IRT が延長傾向を示すことはすでに知られているが¹⁶⁾、被圧縮

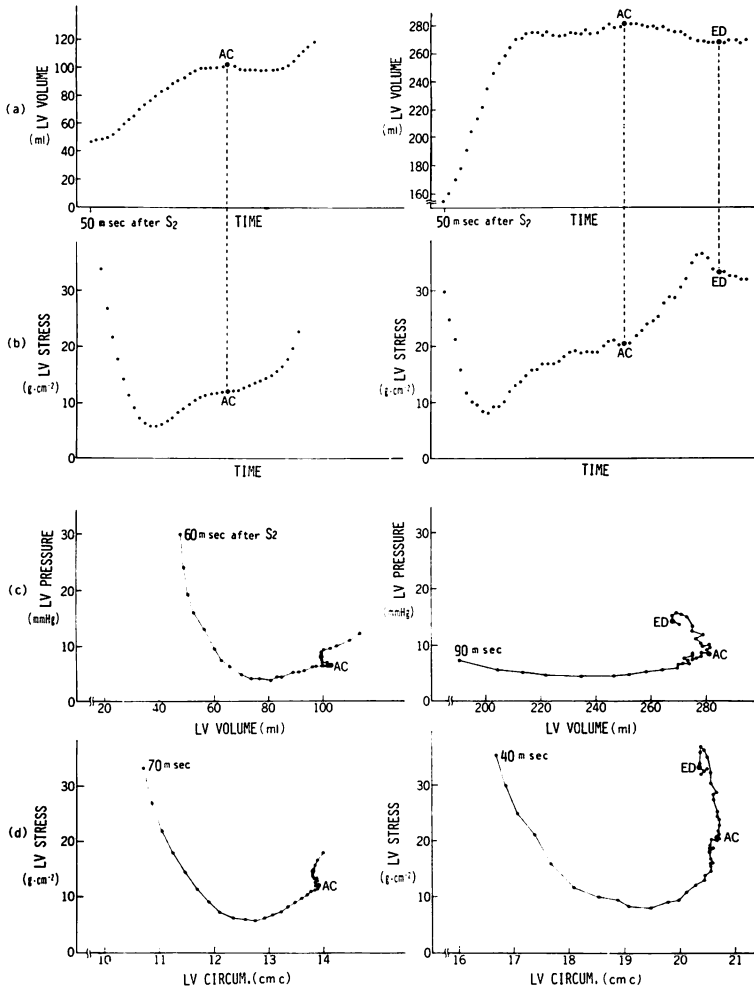


Fig. 15. Diastolic events in cases of hypertrophic cardiomyopathy and congestive cardiomyopathy, respectively.

Left: hypertrophic nonobstructive cardiomyopathy (I. E., a 24-year-old man).

Right: congestive cardiomyopathy (B. T., a 48-year-old man).

(a) Volume curve of the left ventricle, calculated by Gibson's formula, in a cardiac cycle. AC: beginning of atrial contraction, ED: end-diastole.

(b) Equatorial wall stress curve, calculated with Mirsky's formula.

(c) Pressure-volume relation.

(d) Wall stress-circumference relation.

成分の反跳だけでは, IRT を含めての経過が遅いことは説明し難いと思われる。また壁が厚いことにより, 流入圧に対する抵抗が増していることのみでは, IRT の延長を説明しにくい。結局, 少なくとも, 内的弛緩過程そのものが遅れている可能性を予想しなければならない。すなわち, 肥大型心筋症において, いわゆる拡張期流入に時間を要することは, おもに厚さの増加の影響のみでも理解しうるが, 拡張期のごく初期については, 内的弛緩過程進行の遅れという因子も関係している可能性がある。

高血圧心について, 上述のような分析を行う機会はなかったが, 高血圧心についても, 壁の動きの緩慢化の傾向, IRT の延長などは共通にみられるので¹⁷⁾, 肥大型心筋症の場合と同じような状況を想定しうる可能性が多い。すでに前に触れたように (Fig. 11), 同じく心室壁の厚さの影響とはいっても, 肥大型心筋症に比べると高血圧心のほうがより単純なものである可能性も考えられる。

む す び

UCG (心エコー図) と超音波心臓断層法との面から, 高血圧, その他の原因による左室肥大の形態的, および動態的な様相の検討を行った。

高血圧心の左室肥大は対称性である。それでもなお心室中隔が左室後壁より多少厚い傾向があるのは, 圧負荷の1つの現れかもしれない。これに対し, 大動脈弁閉鎖不全やうっ血型心筋症で, 左室肥大を伴った症例では, 左室拡大が著明でも, 中隔や左室後壁の肥厚は比較的軽度である。このさいは, 後壁のほうが中隔よりやや厚い傾向がある。

肥大型非閉塞性心筋症は, 心室中隔の非対称性肥大を特徴とする。ただし, 肥大型非閉塞性心筋症の概念の境界領域にはなお問題がある。肥大型閉塞性心筋症では, 心室中隔とともに, 左室後壁にも心尖より乳頭筋部に至る肥大があり, さらに, 後基部に及ぶものもある。それに従って, 心室中隔厚/後壁厚比が 1.3 以上の症例もあるが,

1.3 以下の症例も多く存する。なお, 乳頭筋の肥大およびその異常収縮は, いわゆる僧帽弁エコーの SAM の出現や, また心室中隔などの肥大を素地として, 心室内圧差の形成に大きい役割を演じるものと思われる。

一般に, 肥厚した部分の動きは緩徐である。ただし, 肥大型心筋症で, 後壁に肥厚がなくてもその動きが遅い傾向があるのは, 壁の性質に異常があるためかも知れない。

少数例ではあるが, 肥大型心筋症と, 肥大を伴ううっ血型心筋症の, 代表的と思われる症例でさらに詳しい検討ができた。肥大型心筋症では, 拡張期の流入に時間がかかる。うっ血型心筋症では, 急速に左室が伸展するが, ある限度以上には伸展しなくなる。壁の elastic stiffness は, 肥大型心筋症のほうが小さいと算定された。それにも拘らず, その動きの遅いことは, おもに壁の厚さの影響である可能性が多い。しかし, 拡張のごく初期については, 内的な弛緩過程の遅延も関係すると考えられ, この点は高血圧心においても同じである。

文 献

- 1) Henry WL, Clark CE, Roberts WC, Morrow AG, Epstein SE: Differences in distribution of myocardial abnormalities in patients with obstructive and nonobstructive asymmetric septal hypertrophy (ASH). Echocardiographic and gross anatomic findings. *Circulation* **50**: 447-455, 1974
- 2) 仁村泰治, 綱原 博, 松尾裕英, 永田正毅, 浜中康彦, 松本正幸, 別府慎太郎, 千田彰一, 阿部 裕: 左室肥大を示す心筋症における心室中隔厚, 左室後壁厚, および左室内径間の諸関係について. 厚生省特定疾患特発性心筋症調査研究班, 昭和 50 年度研究報告書, p. 115-120, 1976
- 3) Toshima H, Koga Y, Yoshioka H, Akiyoshi T, Kimura N: Echocardiographic classification of hypertensive heart disease. A correlative study with clinical features. *Jap Heart J* **16**: 377-393, 1975
- 4) 坂本二哉, 瓦谷仁志, 林 輝美, 一安弘文, 天野恵子, 伊藤梅乃, 春見建一, 村尾 覚: 心電図左室肥大像の心エコー図による評価. *臨床心音図* **5**: 739-749, 1975

- 5) Henry WL, Clark CE, Epstein SE: Asymmetric septal hypertrophy. Echocardiographic identification of pathognomonic anatomic abnormality of IHSS. *Circulation* **47**: 225-233, 1973
- 6) Henry WL, Clark CE, Epstein SE: Asymmetric septal hypertrophy (ASH): The unifying link in the IHSS disease spectrum. Observations regarding its pathogenesis, pathophysiology, and course. *Circulation* **47**: 827-832, 1973
- 7) 仁村泰治, 榑原 博, 松尾裕英, 松本正幸, 宮武邦夫, 永田正毅, 別府慎太郎, 玉井正彦, 千田彰一, 佐藤健司, 阿部 裕: 肥大型心筋症における左室形態ならびに動態の超音波心臓断層法による検討——特に閉塞性の問題に関連して——. *心臓* **7**: 1461-1477, 1975
- 8) 仁村泰治, 榑原 博, 松本正幸, 宮武邦夫, 永田正毅, 別府慎太郎, 玉井正彦, 阿部 裕, 松尾裕英, 千田彰一, 佐藤健司: 肥大型心筋症における主要心内構造物の形態ないし動態について——超音波心臓断層法による分析——. 厚生省特定疾患特発性心筋症調査研究班昭和49年度研究報告書, p. 202-211, 1975
- 9) Rossen RM, Goodman DJ, Ingham RE, Popp RL: Echocardiographic criteria in the diagnosis of idiopathic hypertrophic subaortic stenosis. *Circulation* **50**: 747-751, 1974
- 10) 仁村泰治, 松尾裕英, 松本正幸, 永田正毅, 別府慎太郎, 玉井正彦: 特発性心筋症の病態と診断——UCG. *総合臨床* **23**: 264-272, 1974
- 11) Tajik AJ, Giuliani ER: Echocardiographic observations in idiopathic hypertrophic subaortic stenosis. *Mayo Clin Proc* **49**: 89-97, 1974
- 12) Rossen RM, Goodman DJ, Ingham RE, Popp RL: Ventricular systolic septal thickening and excursion in idiopathic hypertrophic subaortic stenosis. *New Engl J Med* **291**: 1317-1319, 1974
- 13) 仁村泰治, 永田正毅, 宮武邦夫, 別府慎太郎, 大原竜彦, 大森文夫, 浜中康彦, 榑原 博, 阿部 裕, 松尾裕英, 北畠 頭: 肥大型心筋症における心室中隔, 左室後壁の厚みについて. 厚生省特定疾患特発性心筋症調査研究班昭和49年度研究報告書, p. 212-217, 1975
- 14) Grossman W, McLaurin LP: Diastolic properties of the left ventricle. *Ann Int Med* **84**: 316-326, 1976
- 15) Gibson DG, Brown DJ: Relation between diastolic left ventricular wall stress and strain in man. *Brit Heart J* **36**: 1066-1077, 1974
- 16) 松尾裕英, 浜中康彦, 高橋良夫, 松本正幸, 宮武邦夫, 浅生雅人, 仁村泰治: 特発性心筋症の心時相についての検討. *臨床心音図* **4**: 425-434, 1974
- 17) Nimura Y, Matsuo H, Mochizuki S, Aoki K, Wada O, Abe H: Analysis of a cardiac cycle of the left side of the heart in cases of left ventricular overloading or damage with the ultrasonic Doppler method. *Amer Heart J* **75**: 49-65, 1968