

肥大型心筋症における大動脈弓のパルス・ドプラー法による血流波形とその意義について

Studies on flow patterns in the aortic arch in cases with hypertrophic cardiomyopathy using pulsed ultrasonic Doppler technique

木下 直和  
仁村 泰治  
宮武 邦夫  
永田 正毅  
榊原 博  
林 亨\*  
浅生 雅人\*  
寺尾 祐輔\*  
松尾 裕英\*

Naokazu KINOSHITA  
Yasuharu NIMURA  
Kunio MIYATAKE  
Seiki NAGATA  
Hiroshi SAKAKIBARA  
Tohru HAYASHI\*  
Masato ASAO\*  
Yuhsuke TERAO\*  
Hirohide MATSUO\*

**Summary**

Flow patterns in the aortic arch was studied with the pulsed ultrasonic Doppler technique through a suprasternal approach in 7 cases with hypertrophic cardiomyopathy, 4 of which were obstructive and 3 nonobstructive.

The fast systolic velocity abruptly reduced in mid-systole, followed by a slow or no flow through the latter half of systole, in the patients examined, while a rapid monophasic flow lasted throughout systole in healthy subjects. Such a feature was observed not only in obstructive but also in nonobstructive cases.

A mid-systolic reverse flow in the common carotid artery is often exhibited in cases of hypertrophic cardiomyopathy, regardless of the presence of obstructive signs, as already reported. Such a reverse component was not observed in the aortic arch in the present study.

The above mentioned features of the flow patterns of the aortic arch and common carotid artery suggest that an early completion of cardiac ejection is a common feature in hypertrophic cardiomyopathy, regardless of the presence of obstructive signs. However, the effect of the outflow obstruction

国立循環器病センター  
吹田市藤白台 5-125 (〒565)

\*大阪大学医学部 第一内科  
大阪市福島区福島 1-1-50 (〒535)

National Cardiovascular Center, Fujishirodai 5-125,  
Suita, 565

\*The First Department of Medicine, Osaka University,  
Medical School, Fukushima 1-1-50, Fukushima-  
ku, Osaka, 535

Presented at the 16th Meeting of the Japanese Society of Cardiovascular Sound held in Tokyo, March 28, 1978  
Received for publication May 1, 1978

may also influence to the ejection pattern in addition to the above common factor.

**Key words**

Aortic arch flow pattern  
Suprasternal approach

Pulsed ultrasonic Doppler technique  
Ejection process

Hypertrophic cardiomyopathy

はじめに

肥大型心筋症に共通した特徴は、不均一な心室肥大である。そのような解剖学的な異常は、当然左室の異常収縮<sup>1)</sup>をひき起こし、その結果は血液駆出の様式に反映されることが予想される。本疾患において動脈血流の様式が異常になることは、

我々の発表<sup>2)</sup>も含めてすでにいくつかの報告<sup>3-5)</sup>がある。我々の検討によると<sup>2)</sup>、本疾患患者の多くに総頸動脈血流に正常では見られない収縮中期の一過性中断、ないし逆流が見られる (Fig. 1)。この現象は、閉塞性心筋症におけるほうが非閉塞性におけるよりも著明な傾向はあるが、両者ともに認められ、また閉塞性でも見られない場合があ

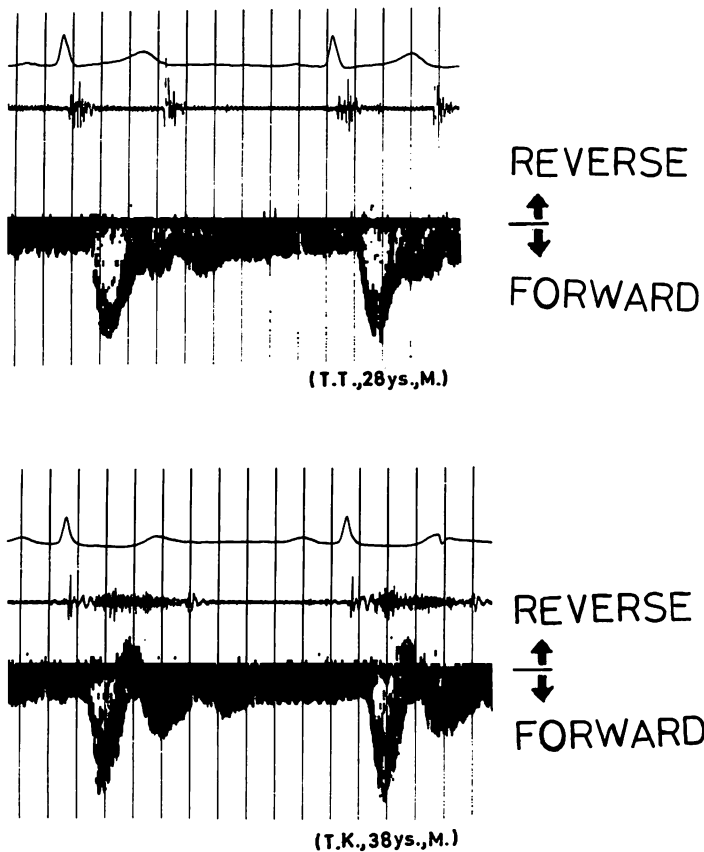


Fig. 1. Flow patterns of the common carotid artery.

Top: normal pattern in a healthy subject. Bottom: pattern with mid-systolic reverse component in a case of hypertrophic cardiomyopathy.

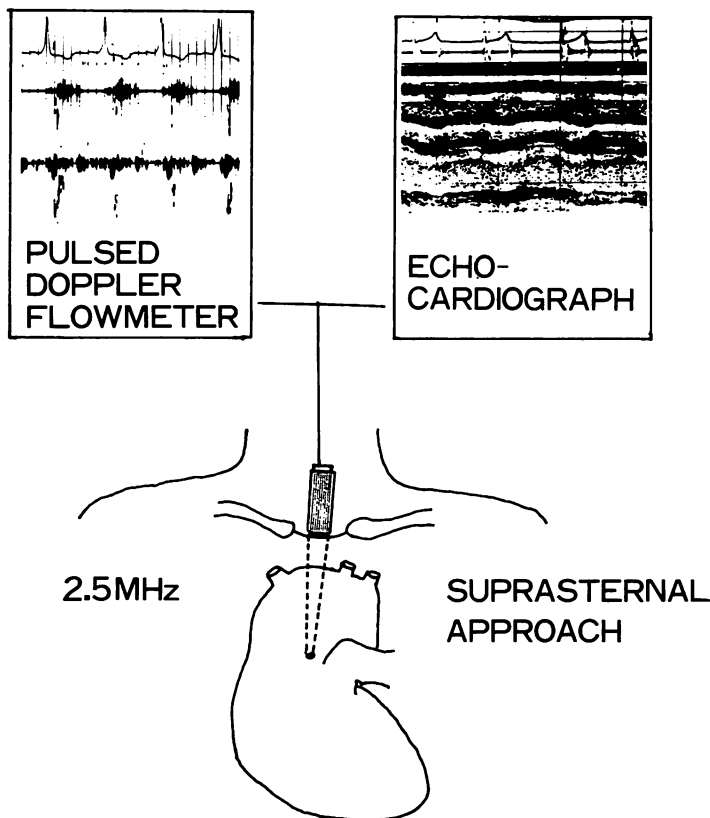


Fig. 2. Schematic diagram of the system for detecting the aortic arch flow pattern.

る。この現象の様相，意義を検討し，さらに本疾患の心室収縮過程の様態をも明らかにするため，本研究においては，胸部大動脈血流へのアプローチを試みた。

#### 方 法

超音波パルス・ドプラ法と M モード・エコーの同時併用により，胸骨上窩からのアプローチ<sup>6)</sup>を行った (Fig. 2)。超音波パルス・ドプラ法の使用装置は日立製 EUD-4Z で，その搬送周波数は 2.5 MHz，繰り返し周波数は 4.5 KHz，血流測定可能範囲は深さ約 2 cm より 15 cm で，サンプリング・ボリュームは約 3 mm×3 mm×5 mm のタマゴ型である。

探触子を仰臥位にした被験者の胸骨上窩に置き，

おおむね正中線方向，皮膚面より約 45°~60° の方向に超音波ビームを投入し，M モード・エコーでモニターしつつ，大動脈弓の深さに血流採取部位を設定した。

頸動脈血流の測定には，方向指示型超音波ドプラ法を用いたが，この方法はすでに発表したとおりである<sup>7)</sup>。

#### 対 象

対象は Goodwin の意味の肥大型心筋症 7 例，9~40 歳にわたる男性で，全例心音，心雑音などの身体所見，心電図，心機図，M モードならびに断層心エコー図により，うち 4 例はさらに心血管造影法により診断されている。このうち閉塞性は 4 例，非閉塞性は 3 例である。今回の症例では，

閉塞性4例全例に総頸動脈血流に収縮中期の逆流が見られ, 非閉塞性3例のうち1例は逆流の有無は断定し難く, 他の2例では逆流は見られなかった. 対照として健常者10例, 肥大型心筋症以外の心・血管疾患患者18例の合計28例を用い比較した. 対照例ではこのような収縮中期逆流はまったく見られなかった.

## 結 果

1. 胸骨上窩よりのアプローチについての検討  
胸骨上窩よりのアプローチ<sup>6)</sup>により, 大動脈弓は皮膚面より約2.5~3 cm から深部において見られ, その幅はおおむね2.5~3 cm であった. この深さに設定した採取部位からは, 探触子に向かってくる血流パターンを検出しえたが, 大動脈弓エコーより深部ではそのような血流パターンは検出されなかった (Fig. 3). このような血流採取部

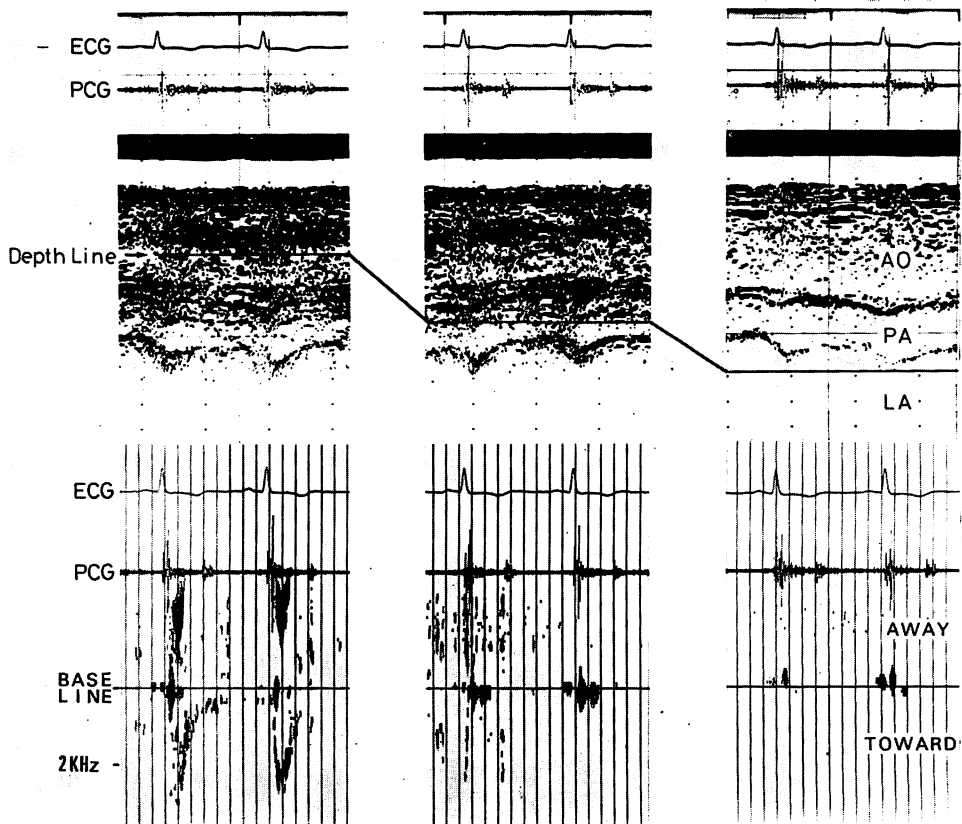
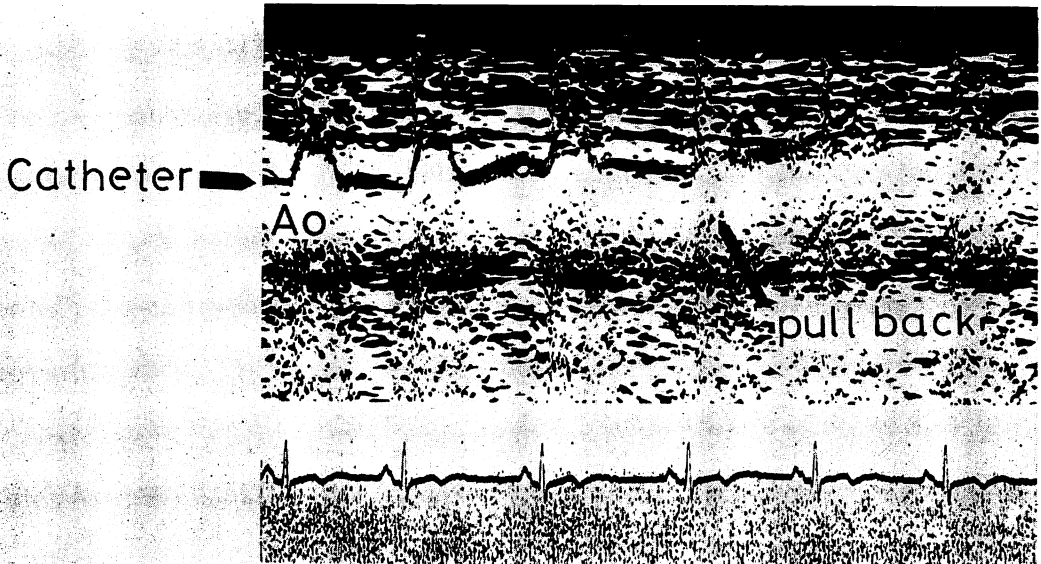


Fig. 3. Flow patterns detected with the pulsed ultrasonic Doppler technique through a suprasternal approach.

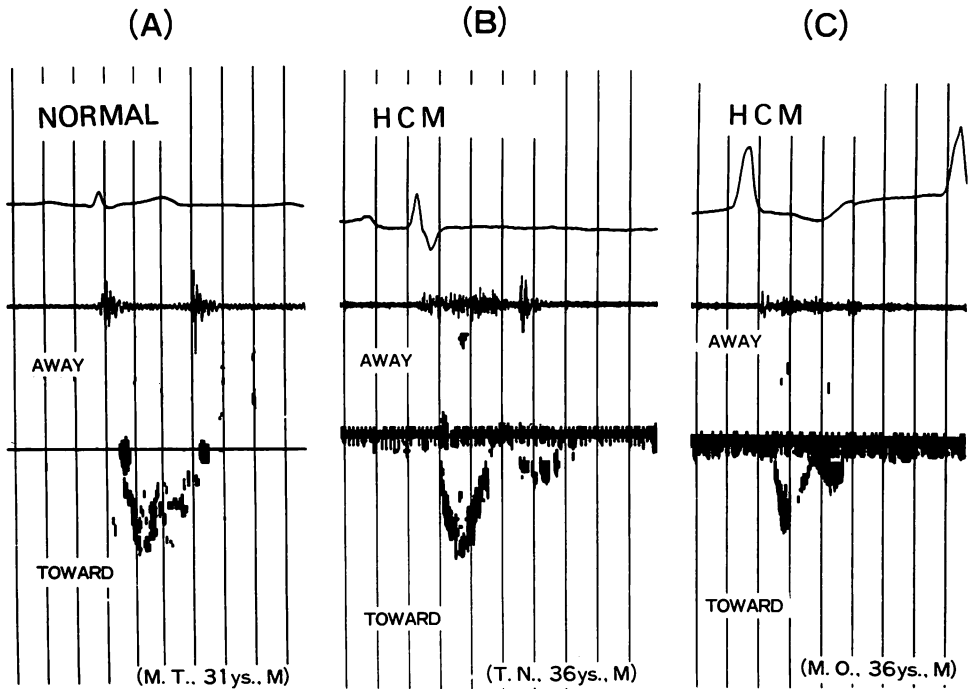
Upper part of each tracing: M-mode echo display with a depth line to indicate the sample volume position. Lower part of each tracing: flow pattern. Flow pattern is obtained only at the depth in the aortic arch.

AO: aortic arch, PA: pulmonary artery, LA: left atrium.



**Fig. 4. Catheter echo in the aortic arch.**

A catheter is inserted into the aortic arch to indicate the depth of the aortic arch in the suprasternal M-mode echo display.



**Fig. 5. Aortic arch flow patterns detected with the pulsed ultrasonic Doppler technique through a suprasternal approach.**

(A): normal pattern in a healthy subject. (B), (C): patterns in cases of hypertrophic cardiomyopathy (HCM: hypertrophic cardiomyopathy).

位が大動脈弓内にあることは, 大動脈弓部に逆行性に挿入されたカテーテルのエコーが, 血流採取の領域内に検出されることにより確かめられた (Fig. 4).

2. 大動脈弓血流パターン

健常者および肥大型心筋症以外の心・血管疾患患者全例の大動脈弓部の血流パターンは, ほぼ全収縮期にわたる単峰性であった (Fig. 5, A). 一方, 今回測定しえた肥大型心筋症では, 収縮初期の急速前進相のみで, その後半の流れは不明瞭であるか (Fig. 5, B), あるいは急速前進相は早期に減速し, ゆるやかな流れが続いて2峰性になる

傾向も見られるか (Fig. 5, C) のいずれかであった. 今回, 結果の得られた7例の大動脈弓血流パターンと総頸動脈血流の収縮中期逆流について総括すると, Fig. 6 のごとくである.

考 察

肥大型心筋症における総頸動脈の収縮中期の一過性中断ないし逆流のパターンから, その出現機作, あるいはその背後にある現象を推測すると, つぎのような2種類の可能性が仮定される. すなわち, この疾患の場合, 心臓の駆出様式が, (1) たとえば流出路閉塞のため収縮中期に一時中断する (Fig. 7-1), あるいは, (2) 駆出の大部分は収縮早期に終わってしまう<sup>3)</sup> (Fig. 7-2) かのいずれかである. いずれの仮定においても, 駆出中に後続の血流が急に著しく減少することにより, 総頸動脈などの心臓に近い部位では慣性で前進していた血液が後退し, これが収縮中期の逆流となることが推測される<sup>2)</sup>.

心臓の血液駆出様式 (1), (2) の仮定のいずれが本疾患において実際に生じているかを確かめるためには, 左室流出路あるいは大動脈基部の血流パターンを見ればよい. しかし, これには現在のところ技術的な限界があったので, 今回は胸骨上窩よりの大動脈弓血流パターンからの検討にとどめた.

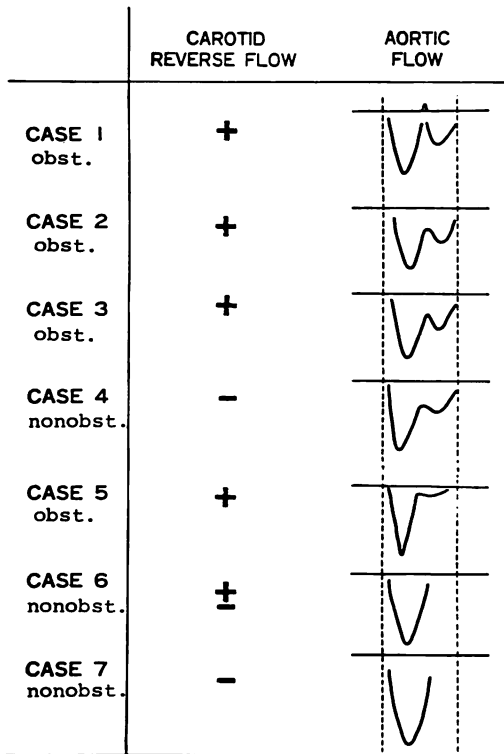
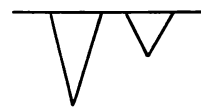


Fig. 6. Mid-systolic reverse flow in common carotid artery and aortic arch flow pattern in 7 patients with hypertrophic cardiomyopathy.

obst.: obstructive form of hypertrophic cardiomyopathy, nonobst.: nonobstructive form of hypertrophic cardiomyopathy.

- (1) Mid-systolic interruption due to mid-systolic outflow obstruction



- (2) Early completion of cardiac ejection

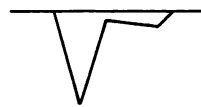


Fig. 7. Two hypothetical modes of abnormal ejection process in hypertrophic cardiomyopathy.

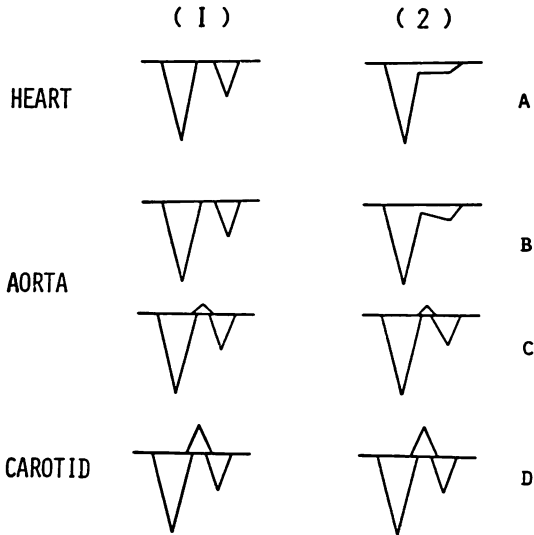


Fig. 8. Flow patterns of the aortic arch and of the cardiac ejection presumed from carotid flow pattern.

A: presumed abnormal ejection processes in the heart (1) or (2), B, C: presumed abnormal aortic arch flow patterns (1) or (2), D: carotid flow patterns.

心臓の血液駆出の様式が(1)かあるいは(2)と仮定すると、それぞれの場合の大動脈弓血流パターンは心臓駆出のそれとほぼ同じ (Fig. 8-B) か、あるいは心臓駆出様式と総頸動脈血流パターンとの中間 (Fig. 8-C) であることが予想される。もし、大動脈弓血流パターンで Fig. 8-C の場合のように収縮中期の中断や逆流が見られれば、仮定(1)と(2)の判別が困難である。しかし、収縮中期にも血流が見られるか、中期以後はほとんど血流が見られない場合には(1)は否定的で、(2)である可能性が大きい。

今回の実測の結果では、大動脈弓では収縮中期の中断や逆流は見られなかった (Fig. 6 参照)。それゆえ、(1)よりも(2)の可能性が示唆された。また、すでに発表しているように、総頸動脈の収縮中期逆流は閉塞性、非閉塞性ともに見られ、また、閉塞性でも逆流の見られない症例がある<sup>2)</sup>。したがって、肥大型心筋症の総頸動脈の収縮中期

逆流の背景にある現象は、流出路の収縮中期の一時閉塞ということではなく、閉塞性、非閉塞性を通じて見られる、駆出の大部分が収縮早期に終わってしまうという傾向の可能性が高い。

とはいえ、総頸動脈収縮中期逆流は閉塞性症例でつよい傾向があることから、左室流出路の一時閉塞は完全に否定されるものでなく、その因子も症例によっては加味されている可能性はある。しかし、肥大型心筋症全般に通じて見られることは、駆出の大部分が収縮早期に終了するというのであると考えられる。

### 要 約

肥大型心筋症 7 例 (うち閉塞性 4 例, 非閉塞性 3 例) につき、超音波パルス・ドプラ法により胸骨上窩から大動脈弓の血流パターンを測定した。

肥大型心筋症における大動脈弓部の収縮期血流パターンは、急速前進相が収縮中期に急に減速し、収縮期後半はゆるやかな流れが続くか、あるいはほとんど流れが見られないかのいずれかであった。そのような現象は閉塞性症例のみでなく、非閉塞性症例にも見られた。一方、健常例では、ほぼ全収縮期にわたる急速な 1 峰性の流れが見られた。

総頸動脈血流波形において、収縮中期の逆流が肥大型心筋症では、閉塞性に限らず非閉塞性症例にもしばしば特徴的に見られることはすでに報告したとおりであるが、今回の大動脈弓の血流パターンではそのような逆流は検出されなかった。

このような大動脈弓、および総頸動脈の血流パターンの分析から、血液駆出の大部分が収縮早期に終了することが、閉塞の徴候の有無にかかわらず肥大型心筋症に共通的な現象であることが示唆された。しかし、閉塞性症例では左室流出路の一時的閉塞の影響がさらに加味されている可能性がある。

本研究は、一部昭和 52 年度厚生省新医療技術研究費補助金、同 (吉村班)、および昭和 52 年度厚生省特定疾患特発性心筋症調査研究費によったことを付記する。

文 献

- 1) 仁村泰治, 榊原 博, 松尾裕英, 松本正幸, 宮武邦夫, 永田正毅, 別府慎太郎, 玉井正彦, 千田彰一, 佐藤健司, 阿部 裕: 肥大型心筋症における左室形態ならびに動態の超音波心臓断層法による検討—特に閉塞性の問題に関連して—. *心臓* **7**: 1461-1477, 1975
- 2) 仁村泰治, 榊原 博, 松尾裕英, 林 亨, 永田正毅, 松本正幸, 宮武邦夫, 佐藤健司, 阿部 裕: 肥大型心筋症に見られる総頸動脈の異常血流パターンについて. *心臓* **6**: 1434-1442, 1974
- 3) Hernandez RR, Greenfield JC, McCall BW: Pressure-flow studies in hypertrophic subaortic stenosis. *J Clin Invest* **43**: 401-407, 1964
- 4) Joyner CR, Harrison FS, Gruber JW: Diagnosis of hypertrophic subaortic stenosis with a Doppler velocity flow detector. *Ann Int Med* **74**: 692-696, 1971
- 5) Boughner DR, Schuld RL, Persaud JA: Hypertrophic obstructive cardiomyopathy. Assessment by echocardiographic and Doppler ultrasound techniques. *Brit Heart J* **37**: 917-923, 1975
- 6) Goldberg BB: Suprasternal ultrasonography. *JAMA* **215**: 245-250, 1971
- 7) Nimura Y, Matsuo H, Hayashi T, Kitabatake A, Mochizuki S, Sakakibara H, Kato K, Abe H: Studies on arterial flow patterns. Instantaneous velocity spectrums and their phasic changes-with directional ultrasonic Doppler technique. *Brit Heart J* **36**: 899-907, 1974