

心筋梗塞にみられる異常動態変化の超音波断層法および心エコー図法による診断

Detection of the abnormal dynamic changes of left ventricular wall in myocardial infarction by means of ultrasono-cardiotomography and M-mode echocardiography

田中 元直
引地 久春*
寺沢 良夫
今野 淳
仁田 桂子*
柏木 誠
目黒泰一郎
渡辺 恵*
武田 久尚*
小田島秀夫**

Motonao TANAKA
Hisaharu HIKICHI*
Yoshio TERASAWA
Kiyoshi KONNO
Keiko NITTA*
Makoto KASHIWAGI
Taiichiro MEGURO
Satoru WATANABE*
Hisanao TAKEDA*
Hideo ODAJIMA**

Summary

The abnormal dynamic changes of the left ventricular wall in myocardial infarction were studied by ultrasono-cardiotomography and M-mode echocardiography.

Ultrasono-cardiotomographic and echocardiographic data were collected from 13 consecutive patients (age ranged from 28 to 60 years) with transmural myocardial infarction. The same studies were made on normal subjects for a control.

東北大学抗酸菌病研究所 内科
仙台市星陵町4の1 (〒980)
*仙台厚生病院 内科
仙台市広瀬町4の12 (〒980)
**国立仙台病院 内科
仙台市宮城野2丁目 (〒983)

The Research Institute for Tuberculosis, Leprosy and Cancer, Tohoku University, Seiryomachi 4-1, Sendai 980
*Sendai Kosei Hospital, Hirose-machi 4-12, Sendai 980
**Kokuritsu Sendai Hospital, Miyagino 2, Sendai 983

Presented at the 15th Meeting of the Japanese Society of Cardiovascular Sound held in Kyoto, October 15-16, 1977

Received for publication June 3, 1978

The patients included 3 cases of antero-septal infarction, 5 of postero-inferior infarction and 5 of other areas. The transducer had a concave disc of barium titanate with a resonant frequency of 2.25 MHz, and the diameter was 30 mm and radius of curvature was 100 mm.

In antero-septal infarction, the movement of the interventricular septum (IVS) was hypokinetic. On the other hand, the movement of the left ventricular posterior wall (LVPW) was hyperkinetic. Q-Sc interval (cf. Fig. 3) was the longest near the apex and decreased gradually towards the base of IVS. Fluctuation in Q-Sd interval showed the same pattern as in normal cases, but the time difference between the apex and the base was smaller than in normal cases. Q-Pd interval was the longest near the apex and decreased gradually towards the base of the left ventricular posterior wall. Scd/Pcd ratio was under approximately 1.0 everywhere and decreased gradually from the base to the apex of the left ventricle.

In postero-inferior infarction, the movement of LVPW was either decreased or paradoxical and the movement of IVS was hyperkinetic. Fluctuation in Q-Pc interval showed the same pattern as in the antero-septal infarction. Q-Pd interval showed the same pattern as in antero-septal infarction.

Scd/Pcd ratio was over 1.0 near the middle and the apex of the left ventricle and it decreased gradually from the apex to the base. In the course of myocardial infarction, Scd/EDD-ESD decreased and returned to normal pattern. On the other hand, Pcd/EDD-ESD increased gradually.

Therefore, Scd/Pcd ratio decreased. The movement in non-infarcted area was increased in acute stage and gradually decreased. In cases of both antero-lateral infarction and postero-inferior infarction, fluctuation in Q-Pc interval, Q-Pd interval and Scd/Pcd ratio showed the same pattern as in postero-inferior infarction.

In antero-lateral infarction, the Q-Pc interval and Q-Sc interval showed the same pattern as in normal cases.

Abnormal dynamic changes can be estimated by Q-Sc interval, Q-Sd interval, Q-Pc interval, Q-Pd interval and Scd/Pcd ratio in basic, middle and apical area of the left ventricle.

Key words

Ultrasono-cardiotomography (UCT)
Asynergy

Ultrasono-cardiography (UCG)

Myocardial infarction

緒 言

冠動脈の閉塞により、心筋壊死や心筋変性が生ずれば、心筋の収縮性に変化が生じ、正常と異なった心動態上の変化が生じてくる。しかも、その程度に応じて心ポンプ機能にも変化が生じてくると考えられる。このような心動態に関する情報の獲得手段として超音波法が有効であり、これまで色々と検討されてきている¹⁻¹⁵⁾。しかし、超音波断層法 (UCT) と UCG 法との併用による詳細な検討はあまりなされていない。我々は UCT と UCG との併用法を用いて、心筋梗塞に見られる左心動態上の変化について検討した。

対 象

心筋梗塞 13 例、年齢 28~60 歳 (前壁中隔梗塞 3 例、後下壁梗塞 5 例、その他 5 例 (後下壁梗塞と前側壁梗塞の合併例 3 例、前側壁梗塞 2 例) および健常対照例 9 名 (年齢 18~30 歳) を用いた。心筋梗塞の診断は、心電図、酵素学的変化および臨床症状から行い、症例によっては左室造影、冠動脈造影を行った。

方 法

心筋梗塞にみられる動態上の変化については、UCT 法および UTC 法と UCG 法との併用法を用い、使用した超音波送受信装置は、すでにこ

れまで発表してきたものと同じである^{16,17)}。仰臥位患者の第3～第4肋間胸骨左縁の胸壁上から、極近接水浸法により左室長軸方向断層図を描出し、その断層図上の心基部、中部および心尖部側の各点での左室動態変化について UCG 法を用い検討した。使用超音波は 2.25 MHz、直径 30 mm、曲率半径 100 mm の凹面振動子を用いた。

結 果

1. 心断層図による左室動態の検討

1) 前壁中隔梗塞

心室中隔の動きは、拍動経過を通じて中部から

心尖部にかけての動きが減少し、とくに収縮期の左室内腔への変位は著明に減少していた。これに対し、対側の左室自由壁の動きは代償性に増大していた (Fig. 1)。

2) 後下壁梗塞

左室後壁中部から心尖部にかけて心筋エコーの厚みの減少がみられた。この部分の収縮期における動きは低下し、収縮期に外方に膨出し、形状変化として示された。一方、対側の心室中隔の動きは代償性に増大を示した (Fig. 2)。

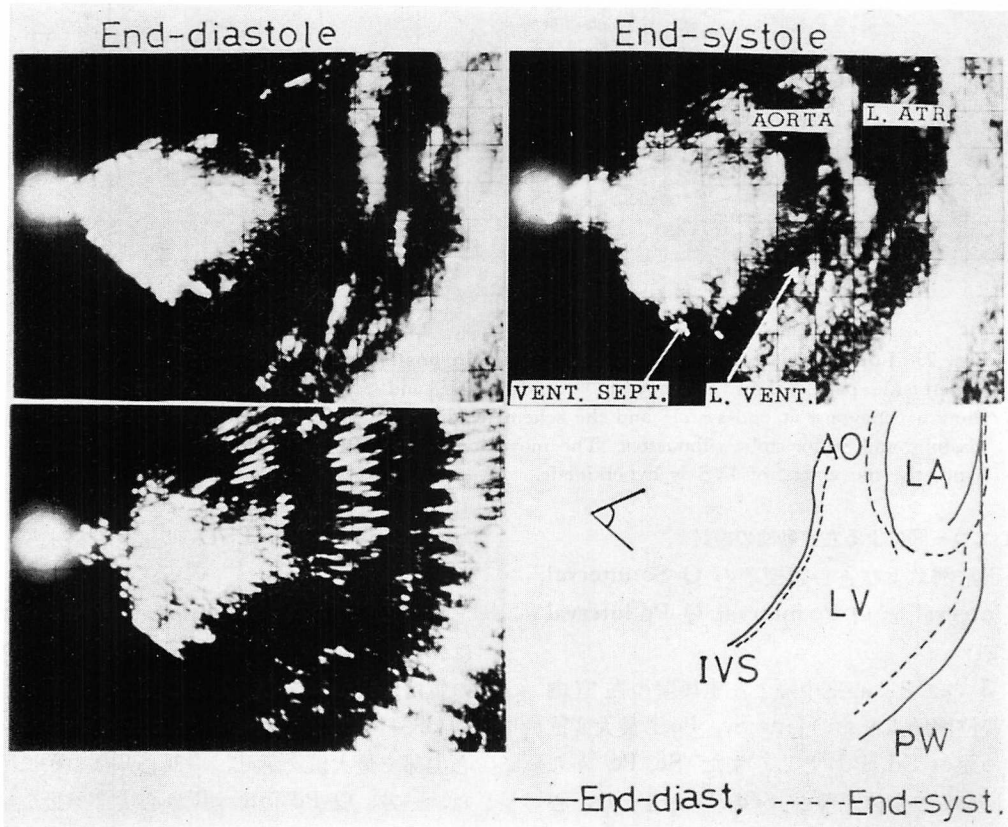


Fig. 1. Long axis cross-sectional echograms in antero-septal infarction.

Left side panels show a echogram at end-diastole and a kymogram. Right side panels show a echogram at end-systole and the schematic diagram, which shows the superimposed end-diastolic and end-systolic silhouettes. The movement of LVPW is hyperkinetic.

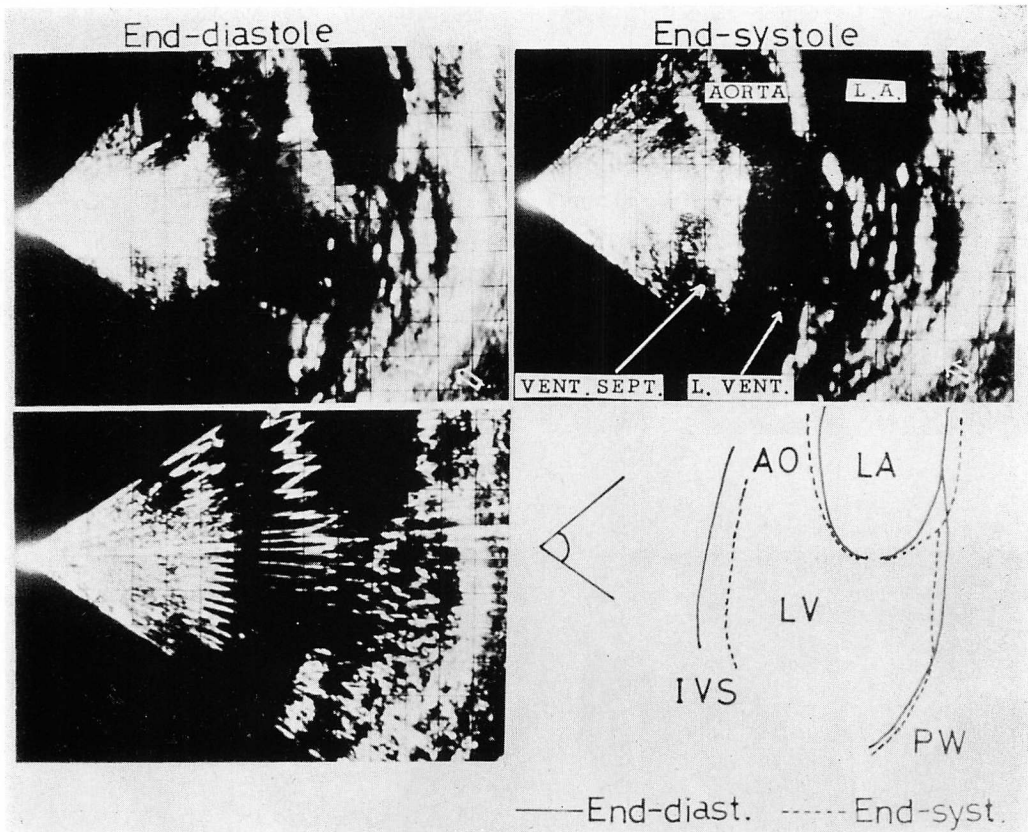


Fig. 2. Long axis cross-sectional echograms in posteroinferior infarction.

Left side panels show a echogram at end-diastole and a kymogram. Right side panels show a echogram at end-systole and the schematic diagram, which shows superimposed end-diastolic and end-systolic silhouettes. The movement of LVPW is paradoxical. On the other hand, the movement of IVS is hyperkinetic.

2. 心エコー図による左室動態の検討

1) 正常例および各心筋梗塞の Q-Sc interval, Q-Sd interval と Q-Pc interval, Q-Pd interval について

Fig. 3 のごとく心室中隔と左室後壁の左室内腔への変位開始点をおのおの Sc, Pc, 最大変位点をおのおの Sd, Pd とし, また Sc, Pc から Sd, Pd までの変位距離を Scd, Pcd とした. 心電図の Q 波から Sc, Pc までの時間間隔を Q-Sc interval, Q-Pc interval として測定し, また心電図の Q 波から Sd, Pd までの時間間隔を Q-Sd interval, Q-Pd interval として測定した. EDD

は左室拡張末期径, ESD は左室収縮末期径とした.

a) 正常例の Q-Sc interval, Q-Pc interval はおのおの心尖部で最小値を示し, 中部, 心基部の値は増大した. 心基部と心尖部の時間の遅れは約 30~40 msec である. また Q-Sd interval は心尖部で最大値を示し, 中部心基部の順に減少した. 一方, Q-Pd interval は心尖部で最小値を示し, 中部, 心基部の順に増大した (**Fig. 4, 5**).

b) 前壁中隔梗塞における Q-Sc interval は, 心基部で最小値をとり, 中部, 心尖部での値は増加し, 正常心のそれと比べると逆のパターンを示

した。一方、Q-Pc interval は正常心の場合と同じパターンを示した。Q-Sd interval は正常心の場合と同じパターンを示したが、心基部と心尖部との値の差は小さく、心尖部の値の増加は少ない傾向を示した。Q-Pd interval は正常心の場合と逆のパターンを示した (Fig. 4, 5)。

c) 後下壁梗塞では Q-Pc interval は心基部で最小値をとり、中部、心尖部の順に増加し、正常心の場合とは逆のパターンを示した。心尖部の遅れは正常心の場合と比べて約 80~90 msec であった。一方、Q-Sc interval は心基部で最大値をとり、心尖部で最小値をとり、正常心の場合と同じパターンを示した (Fig. 4)。一方、Q-Sd interval は正常心の場合と同じパターンを示したが、Q-Pd interval は心尖部で最大値を示し、中部、心基部の順に減少する、正常心の場合と逆のパターンを示した (Fig. 5)。

これらを実例で示すと Fig. 6, 7 のごとく前壁

中隔梗塞の Q-Sc interval および Q-Pd interval, 後下壁梗塞の Q-Pc interval および Q-Pd interval はおのおの心尖部で最大値を示し、中部、心基部の順に減少し、正常心の場合と逆のパターンを示した。また、前壁中隔梗塞の Q-Sd interval は正常のパターンを示したが、心尖部と心基部の値の差は小さい傾向を示した。

d) その他の例で、後下壁梗塞と前側壁梗塞の合併例 ②, ④, ⑤ においては Q-Pc interval, Q-Pd interval は後壁梗塞と同じパターンを示した。一方、前側壁梗塞単独例 ①, ③ は Q-Pc interval, Q-Sc interval に関しては、ほぼ正常のパターンを示したが、症例 ① の Q-Pd interval は後下壁梗塞と同じパターンを示した (Fig. 4, 5)。

2) 正常例および各心筋梗塞例の Scd/Pcd について

a) 正常例では心基部で最小値を示し、心尖部に向うにつれて増加した。各部位の値はすべて

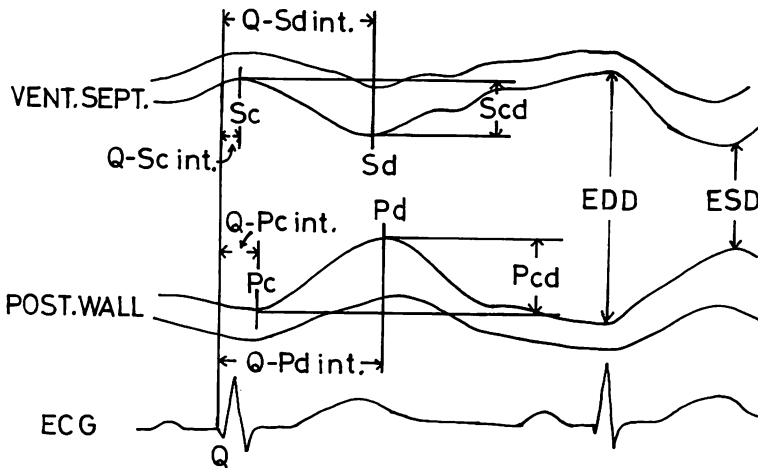


Fig. 3. Echocardiogram of the left ventricle with measurement delineated.

Sc: beginning of the excursion of the interventricular septum (IVS), Sd: the point of the maximum excursion of IVS, Pc: beginning of the excursion of the left ventricular posterior wall (LVPW), Pd: the point of the maximum excursion of LVPW, Scd: the excursion of ventricular septum during ejection, Pcd: the excursion of LVPW during ejection, Q-Sc interval: the time interval from Q wave of ECG to Sc, Q-Pc interval: the time interval from Q wave of ECG to Pc, Q-Sd interval: the time interval from Q wave of ECG to Sd, Q-Pd interval: the time interval from Q wave of ECG to Pd, EDD: end-diastolic dimension, ESD: end-systolic dimension.

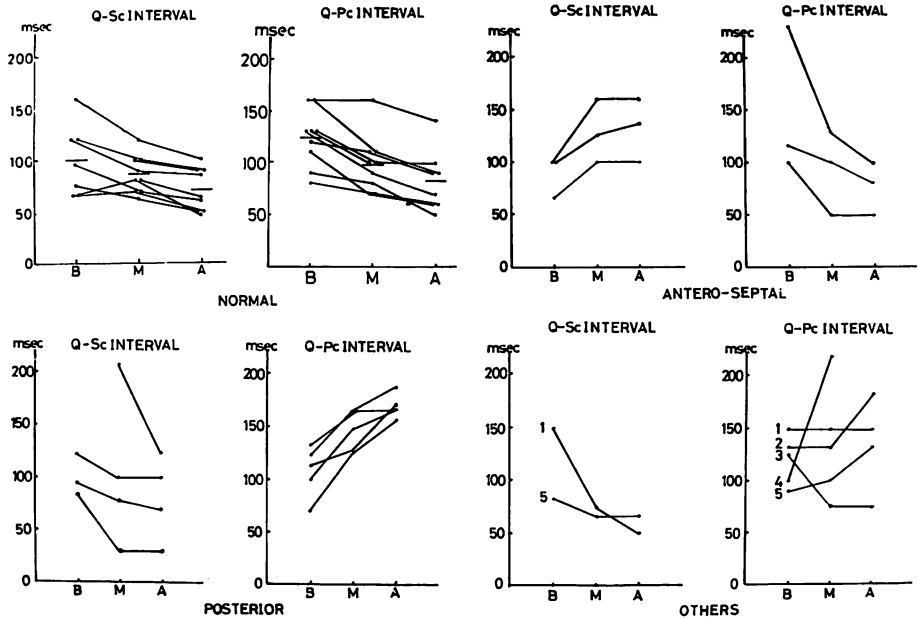


Fig. 4. The changes of the Q-Sc, Q-Pc interval in basic, middle and apical regions of the left ventricle in normal cases and myocardial infarction.

Case 1 and 3 are the cases of antero-lateral infarction. Case 2, 4 and 5 are the cases of both postero-inferior infarction and antero-lateral infarction. Q-Sc interval in antero-septal infarction and Q-Pc interval in postero-inferior infarction are the longest near the apex and decreased gradually towards the basis of the left ventricle. The details are in the text.

1.0以下を示した (Fig. 8).

b) 後下壁梗塞例では正常例と同じパターンを示したが、各部位の値はほぼ 1.0 以上であった (Fig. 8).

c) 前壁中隔梗塞例では各部位でほぼ 1.0 以下を示したが、心基部で最大値を示し、中部、心尖部の順に減少し、正常例と逆のパターンを示した (Fig. 8).

d) その他の例で前側壁梗塞単独例 ① は後下壁梗塞類似のパターンを示した。後下壁梗塞と前側壁梗塞の合併例 ⑤ は後下壁梗塞パターンを示した (Fig. 9).

3) 後下壁梗塞例における Scd/EDD-ESD, Pcd/EDD-ESD, Scd/Pcd 値の経時的変化について (Fig. 9).

時間経過は発作後約 1 週後 (図中の 1) から約 2

ヵ月後 (図中の 4) までを示した。各部位の Scd/EDD/ESD の値は時間の経過とともに減少し、図中の 4 のごとく、正常に近いパターンに戻る傾向を示した。一方、Pcd/EDD-ESD の値は心基部では時間の経過中に一時増加したのち減少し、心尖部では経過中に増加する傾向を示した。Scd/Pcd の値も、時間の経過とともに減少傾向を示したが、その値はすべて 1.0 以上を示した。

考 察

正常心においては、左室後壁も心室中隔もともに収縮の開始は心尖部より始まり、心基部へと進行して行く^{18,19)}。この事実は血液をより効率よく左室流出路に押し出す原動力となりうることを示している。しかし、心筋に壊死ないし癒痕化が生ずると、この正常な収縮機構は破綻され、収縮異

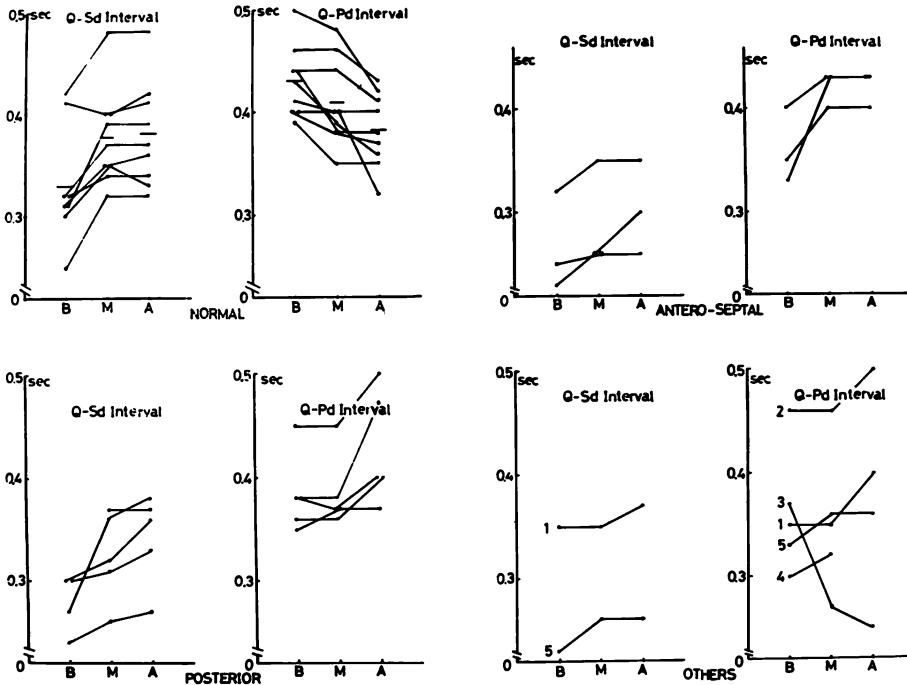


Fig. 5. The changes of the Q-Sd and Q-Pd intervals in normal cases and myocardial infarction.

Fluctuation of Q-Sd interval in antero-septal infarction have the same pattern as in normal cases, but the time difference between the apex and the basis of IVS is smaller than in normal cases. Q-Pd interval in antero-septal infarction is contrary to the pattern in normal cases. Q-Pd interval in postero-inferior infarction is contrary to the pattern in normal cases too. And it shows the same pattern as in antero-septal infarction.

常 (asynergy) が生じてくる。その結果、その程度に応じてポンプとしての機能にも変化が生じ、血圧や拍出量の異常が発現する。しかし、血行動態上、異常が生ずるのは最終的段階であり、通常は血行動態を正常値に保つべく障害部位をカバーする形で心動態の変化が生じ、適応動態が発生する。したがって、本症において、心動態変化を詳細に観察することは心機能の異常状況とその程度を判断する上で重要となってくる。

前壁中隔梗塞心では正常心とは全く反対に心尖部ほど収縮変位開始時期が遅れてくる^{18,19}。これは心室中隔下部から左室前壁(心室中隔の心尖部側)にかけて、心筋が壊死に陥り、線維化組織に変化しているために収縮変位開始時期が遅れるもの

と考えられる。この収縮変位開始時期の遅れが大きくなれば心室瘤の状態を呈するものと考えられる。一方 Q-Sd interval は心尖部と心基部の値の差は小さく、心尖部の増加は少ない傾向を示しており、心室中隔の左室内腔への変位開始点 Sc の心尖部での遅れと相まって、心室中隔心尖部側の収縮時間 (Sc-Sd 間隔) は短縮傾向を示している。これは血液を拍出する上で不都合であり、これを代償するために Q-Pd interval が心尖部側で増加するものと考えられた²⁰。

一方後下壁梗塞心でも正常とは全く反対に、左室後下壁の心尖部ほど収縮変位開始時期が遅れてくる^{18,19}。これは後下壁(左室後壁心尖部側)に梗塞が存在するために生ずるもので、同様にこの遅

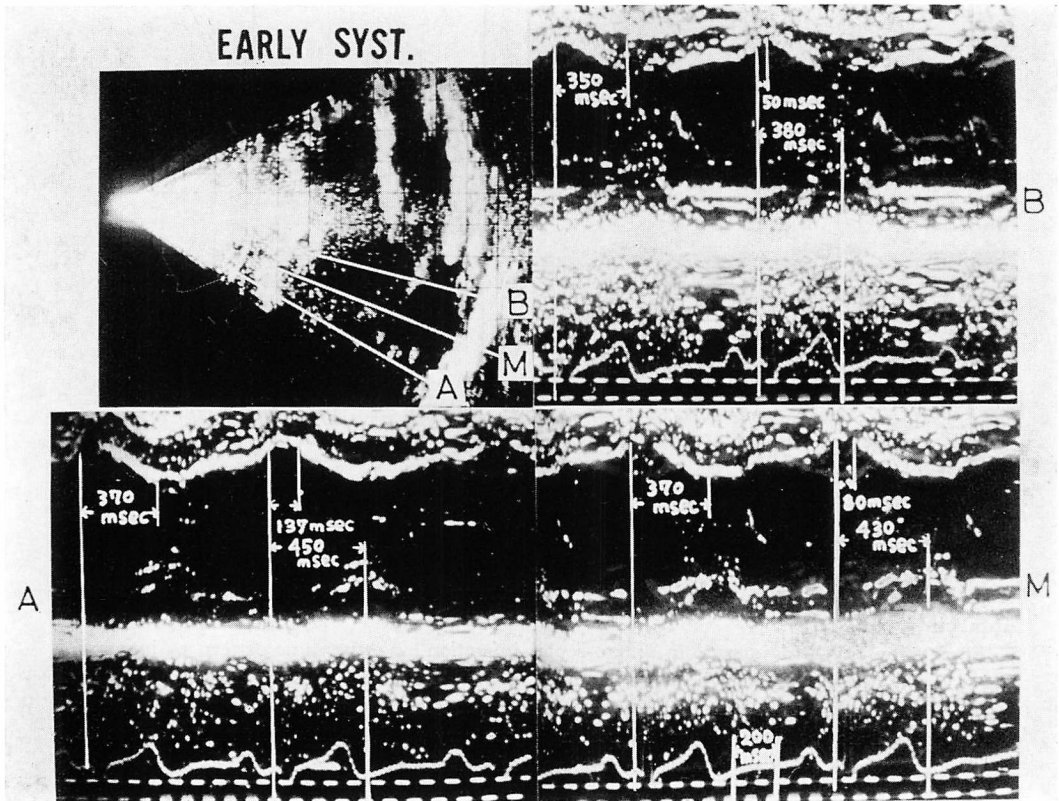


Fig. 6. The changes of Q-Sc, Q-Sd and Q-Pd intervals in anteroseptal infarction.

Both Q-Sc interval and Q-Pd interval are the longest near the apex and decreased gradually towards the basis of the left ventricle. Q-Sd interval shows the same pattern as in normal cases.

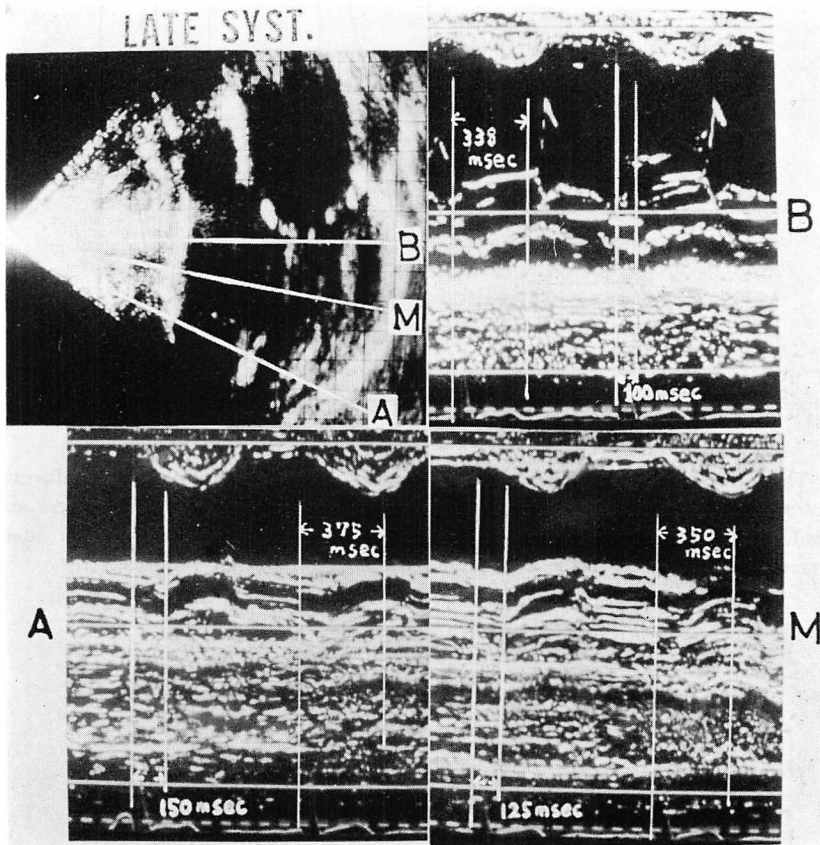


Fig. 7. The changes of Q-Pc and Q-Pd intervals in postero-inferior infarction.

Both Q-Pc and Q-Pd intervals are the longest near the apex and decrease gradually towards the basis of LVPW.

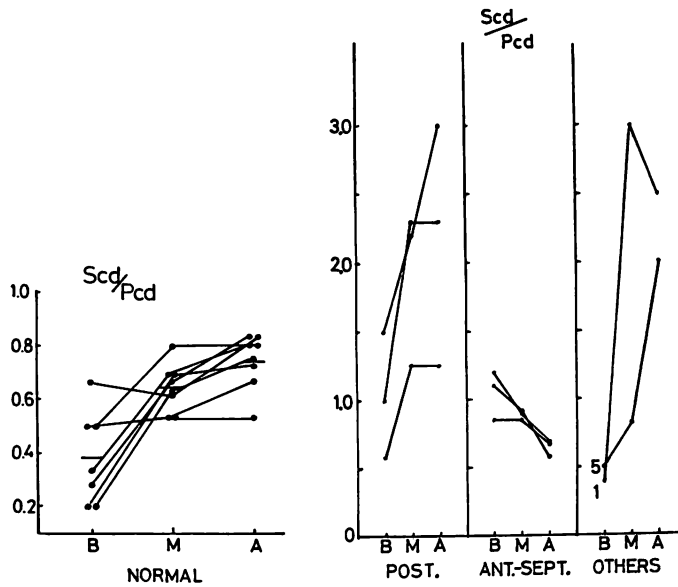


Fig. 8. The changes of Scd/Pcd ratio in normal cases and myocardial infarction.
 In antero-septal infarction, Scd/Pcd ratio is under approximately 1.0 everywhere and decrease gradually from the basis to the apex of the left ventricle. In postero-inferior infarction, Scd/Pcd ratio is over 1.0 near the middle and the apex of the left ventricle.

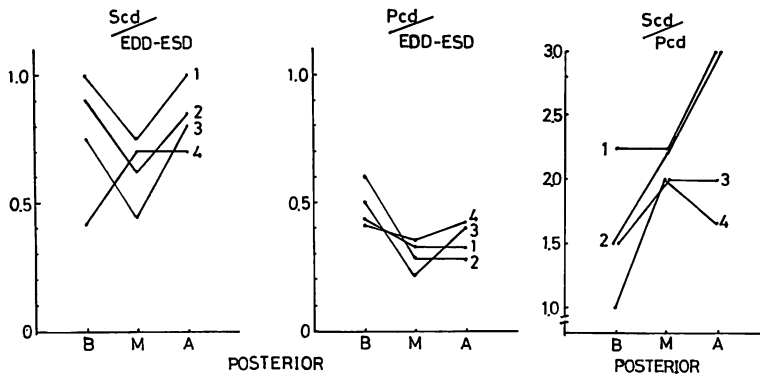


Fig. 9. The fluctuation of Scd/EDD-ESD, Pcd/EDD-ESD and Scd/Pcd ratios in one case of postero-inferior infarction in the course of myocardial infarction.
 Scd/EDD-ESD decreases and returns to normal pattern. On the other hand, Pcd/EDD-ESD increased gradually, therefore, Scd/Pcd ratio decreases.
 The line of 1 is taken within 1 week after attack. The line of 2 is taken after 2 weeks. The line of 3 is taken after 1 month. The line of 4 is taken after 2 months.

れが大きくなると心室瘤を呈すると考えられる。一方、Q-Pd interval は正常と逆パターンを示し、心尖部で最大値を示している。これは左室後壁の左室内腔への変位開始点 Pc が心尖部側で遅れるためと考えられた²⁰⁾。これらの所見は我々が実験的に作成した慢性梗塞犬においても認められた。

一方、梗塞心では、これらの位相の遅れだけでなく、梗塞に陥った部分の心筋変位の振幅が減少してくる。これは心筋が線維化組織に置換されて、心筋の厚みの変化が起こりにくくなることが原因と考えられる。これらの状態は生体にとって極めて不合理なことであり、何らかの代償機構が働かなければ心不全が生じてくる。後下壁梗塞では左室後下壁の動きが低下するが、Scd/Pcdの値はほぼ全部位で1.0以上を示し、中隔変位の関与する程度が極めて大きくなる。

健常心においては Scd/Pcd は各部位で1.0以下であり、心尖部心室中隔の変位量は心尖部自由壁と比べてほぼ同程度に貢献するが、心基部では自由壁の変位が優位に働く²¹⁾。これに対して前壁中隔梗塞では、Scd/Pcdの値の範囲は健常心と同程度であるにもかかわらず、心尖部より心基部のほうが大きい値を示し、健常心にみられる関係と逆の関係になる。すなわち心尖部近傍の中隔ないし左室前壁の動きが低下するため、Scd/Pcdは小さくなる反面、拍出路上部の非梗塞部の中隔の動きは代償性に増大する傾向を示し、自由壁と同程度かそれ以上の動きを示すようになることを示したものと見える。

このような測定結果から、心筋梗塞においては梗塞部の運動性低下が現われる。しかし心ポンプ機能は前壁中隔梗塞では、主として自由壁側の蠕動状運動の増強と非梗塞部位中隔の代償性変位量増大とによって補償され、後下壁梗塞では主として中隔側の変位振幅量の増大によって補償され、かかる動態上の変化がポンプ機能を正常に保たせるための適応動態として生じてくるものといえる。したがって、この比をとることによりおのおのの

梗塞の特徴が示され、有効な指標と考えられた。

藤井ら⁵⁾は前壁中隔梗塞では心室中隔は dyskinesia, hypokinesia を生じ、反対に後壁では hyperkinesia となる。一方、後壁梗塞では後壁では hypoakinesia または dyskinesia になり、反対に心室中隔は hyperkinesia となると報告している。

この適応動態は急性期に強く、時間の経過とともに弱まる傾向を示している。一方、梗塞部分の動きは増加するようになる。これは副血行路の発達の状態を示すもので、心筋梗塞の経過を追う上で重要な所見と考えられた。その他の例で、後下壁梗塞と前側壁梗塞の合併例では、心室中隔、後下壁の収縮変位開始時期や、最大振幅変位時期や Scd/Pcd 振幅に関しては、ほぼ後下壁梗塞と同じパターンを示した。これは、超音波による前胸壁からの前側壁の検出は解剖学的位置関係から難しいために、後下壁梗塞のみが強調されるものと考えられた。前側壁梗塞単独例③は、変位開始時期や最大振幅変位時期や振幅に関してほぼ正常に近いパターンを示したが、①に関しては Pcd の減少、Scd の高値 (Scd/Pcd の高値) および相対的な心尖部側の収縮変位開始時期の遅れや Q-Pd interval の増大等から、左室側壁のみならず後下壁にも、変化が及んでいると考えられた。この事実は心電図による後下壁梗塞の診断が難しい例に用いれば、有効な手段となりうることを示している。

ま と め

心筋梗塞に見られる異常動態の解析に超音波断層法および UCG 法は有効であり、その特徴が得られる。各種心筋梗塞における動態上の特徴とその意義について示した。

文 献

- 1) 田村 勤, 夏目隆史, 西田研治, 古田昭一, 町井 潔, 梅田 徹, 山口 徹: 心筋梗塞の心エコー図. *J Cardiology* 6: 341, 1976
- 2) 吉川純一, 加藤 洋, 大脇 嶺, 田中久米夫: Echocardiography による左室心尖部後壁 Asynergy の

- 診断. 心臓 7: 1402, 1975
- 3) 菱田 仁, 勅使河原敬明, 大橋 進, 宮城 裕, 野村雅則, 久田澄夫, 水野 康, 外畑 巖: UCG による虚血性心疾患における Asynergy 診断の検討. 陳旧性心筋梗塞を主な対象として. 心臓 9: 720, 1977
 - 4) 田中久米夫, 吉川純一, 加藤 洋, 大脇 嶺, 柳原皓二, 奥町富久丸, 高木義博, 李 英 徹, 北原義介: 急性心筋梗塞における左室後壁運動. その臨床的意義の再検討. J Cardiography 6: 25, 1976
 - 5) 藤井諄一, 渡辺 濤, 加藤和三: UCG, 超音波断層キモグラフによる虚血性心疾患の左室動態の検討. 心臓 7: 1606, 1975
 - 6) Corya BC, Rasmussen S, Knoebel SB, Feigenbaum H: Echocardiography in acute myocardial infarction. Amer J Cardiol 36: 1, 1975
 - 7) Feigenbaum H, Corya BC, Dillon JC, Weyman AE, Rasmussen S, Black MJ, Chang S: Role of echocardiography in patients with coronary artery disease. Amer J Cardiol 37: 775, 1976
 - 8) Jacobs JJ, Feigenbaum H, Corya BC, Phillips JF: Detection of left ventricular asynergy by echocardiography. Circulation 48: 263, 1973
 - 9) Nieminen M, Heikkilä J: Echoventriculography in acute myocardial infarction. III. Clinical correlations and implication of the noninfarcted myocardium. Amer J Cardiol 38: 1, 1976
 - 10) Kerber RE, Marcus ML, Abboud FM: Echocardiography in experimentally-induced myocardial ischemia. Amer J Med 63: 21, 1977
 - 11) Corya BC: Echocardiography in ischemic heart disease. Amer J Med 63: 10, 1977
 - 12) Teichholz LE, Cohen MV, Sonnenblick EH, Gorlin R: Study of left ventricular geometry and function by B-scan ultrasonography in patients with and without asynergy. New Engl J Med 291: 1220, 1974
 - 13) Weyman AE, Peskoe SM, Williams ES, Dillon JC, Feigenbaum H: Detection of left ventricular aneurysms by cross-sectional echocardiography. Circulation 54: 936, 1976
 - 14) Dortimer AC, DeJoseph RL, Shiroff RA, Liedtke AJ, Zelis R: Distribution of coronary artery disease. Prediction by echocardiography. Circulation 54: 724, 1976
 - 15) Gordon MJ, Kerber RE: Interventricular septal motion in patients with proximal and distal left anterior descending coronary artery lesions. Circulation 55: 338, 1977
 - 16) Ebina T, Oka S, Tanaka M, Terasawa Y, Unno K, Kikuchi Y, Uchida R: The ultrasono-tomography for the heart and great vessels in living human subjects by means of the ultrasonic reflection technique. Jap Heart J 8: 331, 1967
 - 17) 田中元直: 超音波心臓断層写真法. 呼吸と循環. 16: 939, 1968
 - 18) 田中元直, 引地久春: 虚血性心疾患の臨床. 心断層図と UCG による診断. 現代医療 9: 727, 1977
 - 19) 田中元直, 引地久春, 今野 淳, 仁田桂子, 柏木誠, 目黒泰一郎, 渡辺 恵, 武田久尚, 海老名敏明, 寺沢良夫: 心筋梗塞にみられる動態変化の超音波断層法及び UCG 法による検討. 日超医講演論文集 32: 251, 1977
 - 20) 田中元直, 引地久春, 仁田桂子, 柏木 誠, 目黒泰一郎, 渡辺 恵, 武田久尚, 寺沢良夫, 今野 淳, 海老名敏明: 心筋梗塞にみられる動態変化の超音波断層法及び UCG 法による検討 (第2報). 日超医講演論文集 33: 203, 1978
 - 21) 田中元直, 目黒泰一郎, 香坂茂美, 寺沢良夫, 今野淳, 柏木 誠, 武田久尚, 仁田桂子, 引地久春, 渡辺 恵, 海老名敏明: 正常心の左室動態について. 日超医講演論集 29: 75, 1976