

Hancock 僧帽弁例の観血的、非観血的弁機能評価

Evaluation of the Hancock mitral xenograft by invasive and non-invasive methods

継 健
 小川 聡
 中沢 博江
 半田俊之介
 名越 秀樹
 中村 芳郎
 井上 正*
 大蔵 幹彦*

Takeshi TSUGU
 Satoshi OGAWA
 Hiroe NAKAZAWA
 Shunnosuke HANDA
 Hideki NAGOSHI
 Yoshiro NAKAMURA
 Tadashi INOUE*
 Mikihiko OKURA*

Summary

A noninvasive method to evaluate the valve function of a Hancock xenograft in the mitral position has yet to be established. The purpose of this paper is to study correlation between the postoperative hemodynamic data and mitral valve area measured by cross-sectional echocardiography and other non-invasive parameters obtained from 9 cases.

Results: (1) Mitral valve area could be measured by cross-sectional echocardiography in all cases, and appeared to correlate well with hemodynamically obtained mitral valve area. (2) Leaflet separation and E-F slope of the Hancock valve on the M-mode echocardiogram were not sensitive indicators for valve function. (3) Diastolic rumble and opening snap on the phonocardiogram were recorded in the presence of minimum mitral valve gradient, and were not indicative of valve malfunctioning. (4) Stent diameter of the Hancock valve appeared to be a critical determinant for the mitral valve area.

Key words

Hancock xenograft
 echocardiogram

Mitral valve replacement
 M-mode echocardiogram

Hemodynamic study
 Phonocardiogram

Cross-sectional

はじめに

Hancock 弁は耐用年数の面で問題が残されている^{1,2)}が、術後血行動態も良く、血栓形成が少

ない点^{3,4)}から、その使用例も次第に増加している⁵⁾。

移植後の弁機能を血行力学的に検討した報告では、必ずしも予測人工弁弁口面積が得られておら

慶応義塾大学医学部 呼吸循環内科
 *同 心臓外科
 東京都新宿区信濃町 35 (〒160)

Department of Internal Medicine and *Department of Surgery, School of Medicine, Keio University, Shinanomachi 35, Shinjuku-ku, Tokyo 160

Presented at the 18th Meeting of the Japanese Society of Cardiovascular Sound held in Tokyo, April 2-3, 1979
 Received for publication May 4, 1979

ず¹⁾, 弁周囲の細胞増殖⁶⁾, 血栓形成⁷⁾, 弁の石灰化⁸⁾等がその原因としてあげられている. また術後臨床症状に著明な改善の見られる症例でも, 術後の rumble^{7,9,10)}, opening snap¹¹⁾ があり, これらの存在が必ずしも弁機能障害を意味するかどうかは議論のあるところである^{10,11)}.

本研究の目的は, 1) 非観血的弁機能検査により, どの程度術後の機能的弁口面積を推測できるか, 2) 術後の機能的弁口面積と選択弁サイズとの関係を明らかにすることにある.

対象および方法

1977年3月以降, Hancock 弁による僧帽弁置換術を施行した症例中, 術後心カテーテル検査を行った 9~55 歳(平均 39.3 歳)の 9 例(男性 5 例, 女性 4 例)を対象とした. 疾患はリウマチ性僧帽弁膜症 5 例, 特発性僧帽弁腱索断裂症 3 例と先天性心疾患(修正大血管転位症)に合併した左側房室弁閉鎖不全 1 例である. 使用した Hancock 弁のステント径は 25 mm 弁 1 例, 27 mm 弁 4 例, 29 mm 弁 4 例である. 27 mm 弁で paravalvular leak と溶血性貧血を認め, 再手術で 29 mm 弁を使用した 1 例は, 術後 leak が残存した同一症例であったが, それぞれのステント径の成績として扱った. 抗凝固療法は全例に行われ, 洞調律例では 6 ヶ月後に中止し, 心房細動例では持続投与している.

術後機能的弁口面積を得るために, 1~8 ヶ月(平均 1.9 ヶ月)後に心カテーテル検査および左室造影を行った. 弁口面積の計算は安静時における肺動脈楔入圧と左室拡張期圧の同時記録から, planimeter により平均僧帽弁圧較差(mean mitral valve gradient, MVG)を洞調律例では 5 拍, 心房細動例では 10 拍測定し, 平均をもって表した. 心拍出量は thermodilution method により行い, Gorlin の式¹²⁾より僧帽弁弁口面積(mitral valve area, MVA)を計算した. Gorlin の式で常数は 38 を用いた. 左室造影は右前斜位 30°にて行い, Kasser らの式¹³⁾により, 左室拡張末期容

量, 一回拍出量を算出し, paravalvular leak 例ではこの値より得た逆流量を補正して MVA を計測した¹⁴⁾.

非観血的検査は超音波心臓断層法による弁口面積測定可否, M モードエコー図における弁振幅, 弁後退速度と心音図での拡張期 rumble, opening snap (OS) について検討した. 断層図は電子走査型超音波心臓断層装置(東芝製 SSH-11A)を用いた. Transducer は周波数 2.4 MHz, 32 個の microcrystal から成り, 超音波ビームは電子的に走査される. 78° の扇形に描出された断層エコー図は毎秒 30 枚の速度で連続的に TV スクリーンに表示され, 同時にビデオテープ(Sony 製 videocassette KCA 60)に記録された. 長軸面および短軸面における弁運動の観察を行い, 弁口面積は短軸面において測定した.

M モード心エコー図は Aloka 製 SSD-110 を用い, transducer は 2.25 MHz, 10 mm 径で, Honeywell 製 visicorder oscillograph に記録した. 通常の方法により, 2 本のステントエコーの間に認められる生体弁エコーを記録した. 測定は Fig. 1 に示すごとく, 1) 弁尖エコーの最大振幅(maximum leaflet separation, MLS)²⁾, 2) 前方弁エコーの拡張期後退速度(E-F slope), 3) 前

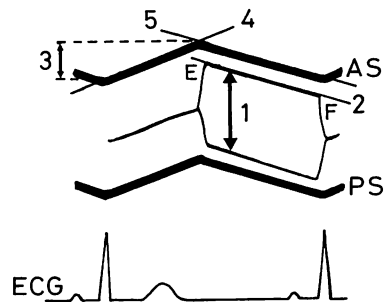


Fig. 1. Diagrammatic representation of M-mode echocardiographic measurements.

1=Maximal separation of both leaflets (mm); 2=E-F slope of the anterior leaflet (mm/sec); 3=Excursion of the anterior stent (mm); 4=Systolic slope of the anterior stent (mm/sec); 5=Diastolic slope of the anterior stent (mm/sec).

Table 1. Hemodynamic and noninvasive findings in 9 cases

| age, sex | STENT DIAMETER | Catheterization | | | | | | CSecho | M-mode echo | | PCG | |
|----------------------------|----------------|-----------------|------------|------------|----------------|---------------|------------------------|------------------------|-------------|--------------|--------|----|
| | | C.I. (l/min) | PCm (mmHg) | PAm (mmHg) | MVG (rate/min) | HR (rate/min) | MVA (cm ²) | MVA (cm ²) | MLS (mm) | E-F (mm/sec) | rumble | OS |
| 1. MS 9 M | 25 | 3.8 | 24 | 29 | 11.0 | 120(SR) | 1.1 | 0.9 | — | 12 | + | - |
| 2. KS 55 M | 27 | 2.8 | 19 | 25 | 14.4 | 91(AF) | 1.1 | 1.5 | — | 22 | + | - |
| 3. KY 42 F | 27 | 3.1 | 20 | 26 | 12.3 | 86(AF) | 1.6 | --- | — | 20 | + | + |
| 4. EM 38 F | 27 | 4.9 | 12 | 18 | 4.4 | 67(SR) | 2.4 | 1.9 | 15 | 20 | - | - |
| 5. Y T [*] 51 M | 27 | 4.1 | 37 | 45 | 29.0 | 115(SR) | 2.0 | 0.6 | 14 | 18 | + | - |
| 6. M T ^{**} 47 M | 29 | 4.4 | 36 | 59 | 27.0 | 106(AF) | 1.1 | --- | — | 11 | + | + |
| 7. EK 21 F | 29 | 4.5 | 5 | 12 | 4.1 | 72(SR) | 2.5 | 1.8 | — | 16 | + | - |
| 8. MT 39 F | 29 | 4.6 | 10 | 26 | 4.8 | 80(SR) | 3.2 | 2.4 | 16 | 28 | + | + |
| 9. Y T ^{***} 52 M | 29 | 2.9 | 11 | 20 | 10.0 | 92(SR) | 2.2 | 2.2 | 17 | 12 | - | - |
| average † | | 3.95 | 15.0 | 22.7 | 8.5 | 86.0 | 1.98 | | | | | |

C.I.=cardiac index; PCm=pulmonary capillary mean pressure; PAm=pulmonary artery mean pressure; MVG=mean mitral valve gradient; HR=heart rate; MVA=mitral valve area; CS echo=cross-sectional echocardiogram; MLS=maximal leaflet separation on the M-mode echocardiogram; E-F=E-F slope of the anterior leaflet of the Hancock valve; PCG=phonocardiogram; OS=opening snap; SR=sinus rhythm; AF=atrial fibrillation.

*=complicated with paravalvular leak; **=complicated with cerebral embolism and possibly calcified valve; ***=the same patient to #5; †=average except for #5, #6 and #9.

方ステントの振幅, 4) 前方運動速度 (systolic slope), そして 5) 後方運動速度 (diastolic slope) とを行った。

心音図は日本光電製 Cardiojet 直記式を用い, 100 mm/sec の paper speed で記録した。

成 績

心カテーテル検査による血行動態, 弁口面積と, 非観血的検査成績を Table 1 に示す。

1. 術後臨床経過ならびに血行力学的検査

自覚症状は M モードエコーで弁尖の石灰化が疑われ, 3 ヶ月後に脳血栓をきたした 1 例を除いて, 全例 NYHA 心機能分類で II 度以下に改善した。

心係数 (CI) は 3.90 ± 0.79 l/min/m² であった。合併症を有する 3 例 (#5, #6, #9) を除くと, 肺動脈楔入平均圧 (PCm), 肺動脈平均圧 (PAm) は平均 15.0 mmHg, 22.7 mmHg であった。全

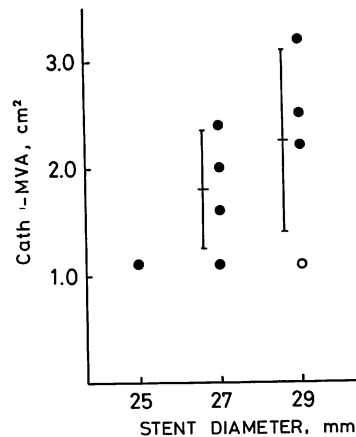


Fig. 2. Cath-MVA versus stent diameter.

An open circle indicates case #6, with possible calcified Hancock mitral valve and cerebral embolism.

例で拡張期僧帽弁圧較差 (MVG) が認められ, 合併症例を除き平均 8.5 mmHg で弁口面積の計算が可能であった.

左室造影所見では #5 で IV 度の paravalvular leak が認められ, 再手術後 (#9) も II 度の leak が見られた. Ejection fraction は $59.2 \pm 9.7\%$ であった.

ステント径と術後弁口面積 (Cath-MVA) との関係を図 2 に示すと, 25 mm 弁, 27 mm 弁, 29 mm 弁の順に, 1.1 cm^2 , $1.78 \pm 0.56 \text{ cm}^2$, $2.25 \pm 0.87 \text{ cm}^2$ であった.

2. 断層心エコー図所見

9 例中 7 例に断層図法を施行し, 全例において長

軸面, 短軸面断層図で, ステントエコーとステント内の生体弁運動の観察が可能であった. Fig. 3 は短軸方向における収縮期断層像である. 矢印はステント中央の閉鎖位の生体弁尖エコーを示す. Fig. 4 は同例の拡張期断層像であるが, 同様に開放位の弁尖エコーが見られる. しかし, 弁尖のエコー輝度は極めて低く, 全時相にわたって連続的に観察することは必ずしも可能ではなかった. ビデオテープ上で frame ごとの詳細な分析を行うことにより, 弁口面積を測定しうる拡張期の弁尖エコーを全例において観察しえた. なお弁周囲描出時の観察者の先入観を除くため, 弁口面積測定は心カテテル成績とは独立して施行された.

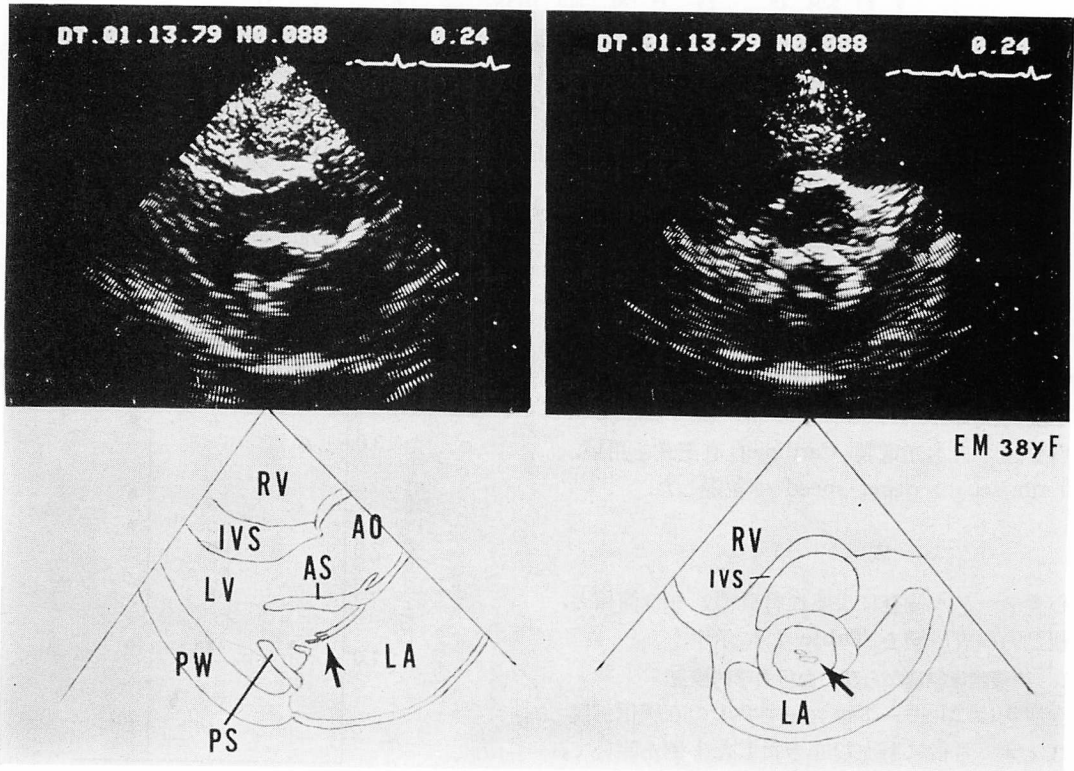


Fig. 3. Cross-sectional echocardiograms recorded during systole (Case #4) (Left: long axis view; right: short axis view).

Arrows indicate the tip of the valve leaflets.

RV=right ventricle; IVS=interventricular septum; LV=left ventricle; PW=posterior wall of the left ventricle; AO=aorta; LA=left atrium; AS=anterior stent of the Hancock valve; PS=posterior stent of the Hancock valve. Same abbreviations are used in the following figures.

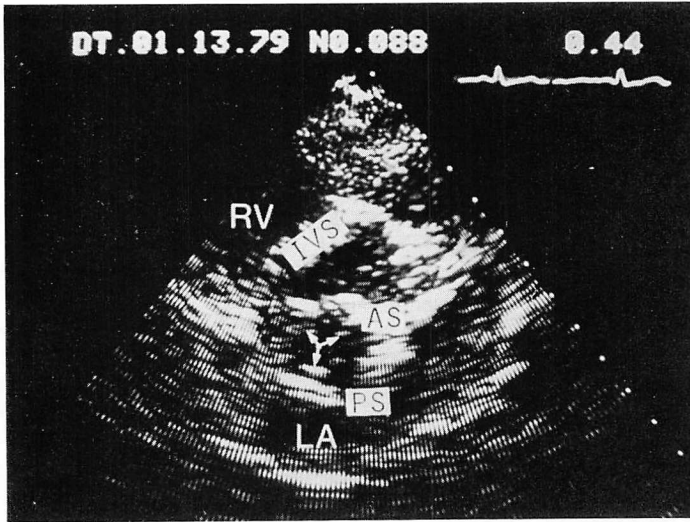


Fig. 4. Cross-sectional (short axis) echocardiogram recorded during diastole from the same patient shown in Fig. 3.

Valve area can be obtained on this frame by measuring the area encircled by the tip of the leaflets as indicated by white arrows.

Fig. 5 に断層図による弁口面積 (Echo-MVA) と, 心カテによる弁口面積 (Cath-MVA) の比較を示す. Paravalvular leak (×印) の1例(#5)は, 弁輪大動脈側に 3×9 mm 大の穿孔を認め, 解剖学的弁口面積と Cath-MVA と一致しなかったと推測される.

3. Mモードエコー所見

Fig. 6 に示すごとく, 2本の強いステントエコーの間に弁エコー(矢印)が記録されたが, 三弁すべての連続的記録は困難であった. 前方弁, 後方弁の同時記録のできた例は4例で, 他の5例は前方弁のみが記録された. 弁運動は box-like の運動を示し, 弁後退速度 (E-F slope) は前方ステントの diastolic slope とほぼ平行で, 11~28 mm/sec で, MVA, CI, PCm, HR のいずれとも相関関係を示さなかった. 弁振幅も同様に, MVA, CI, PCm, HR のいずれとの関係も明らかではなかった.

前方ステント (AS) の振幅は 5~10 mm で, paravalvular leak 例 (#5, #9) でもそれぞれ 10

mm, 5 mm で振幅の亢進は見られなかった. 前方ステントの systolic slope は 12~92 mm/sec で, leak の1例 (#5) では 48 mm/sec と高値を示した. Leak 例での右前斜位方向の cineangiogram での最大傾斜度は 10°, 3° であった.

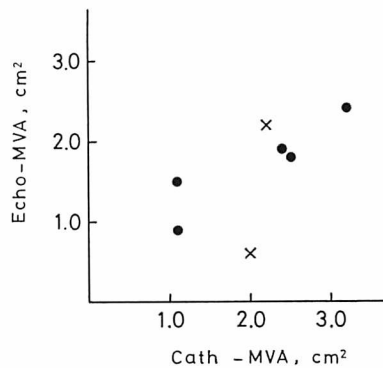


Fig. 5. Correlation of valve areas (MVA) obtained by cardiac catheterization and cross-sectional echocardiography.

The mark "X" denotes the cases with paravalvular leak.

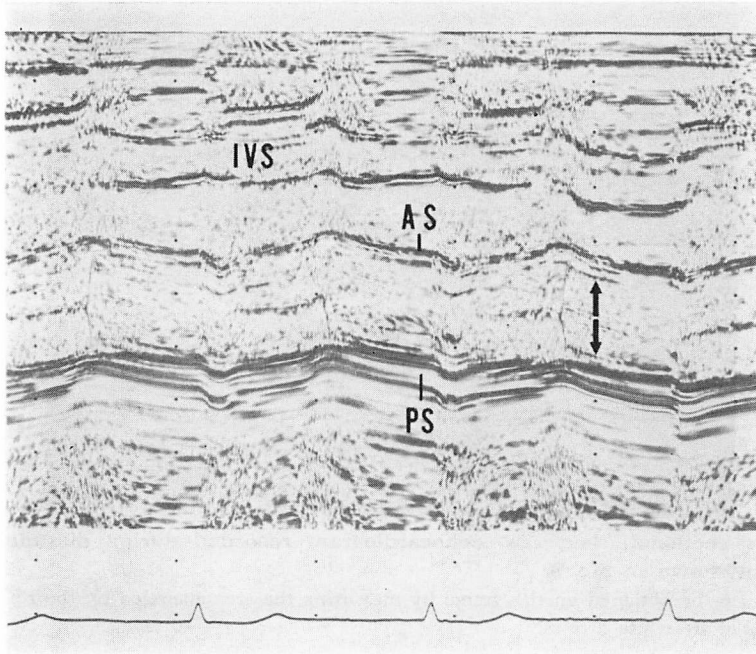


Fig. 6. M-mode echocardiogram of the Hancock valve in the mitral position. Arrows indicate valve leaflets.

4. 心音図所見

拡張期 rumble は9例中7例に認め、OS は4例に存在した。これらの存在と MVA には一定の傾向は見られず、#8 のように MVA が大きく、MVG が低い例でも rumble, OS が認められた (Fig. 7)。また逆に #4 のように、MVA 2.4 cm² でも rumble, OS が認められない症例も見られた。II-OS 時間は 0.09~0.12 sec で、MVA との関係は明らかではなかった。

考 案

異種生体弁の中で、Hancock 弁は flexible stent の使用¹⁵⁾、glutaraldehyde 処理¹⁶⁾により、耐用年数も比較的良く⁶⁾、抗凝固療法の不可能な症例等で適応が増加している^{2,5)}。

どの人工弁でも術後種々の生理学的状態で、弁を介した圧較差が生じ^{17,18)}、弁輪および左室腔の大きさにより弁サイズも大きいものが選ばれるが、

Hancock 僧帽弁例に限り、ステント径と弁口面積は無関係であるとする報告も少なくない^{7,19,20)}。Lurie ら¹⁹⁾は、Hancock 弁による12例の大動脈弁置換後、ステント径と弁口面積と $r=0.85$ の相関を得ているが、僧帽弁置換14例では相関は得られなかったとしている。しかし、その成績でも最も良い値を比較すると、弁サイズによる増加傾向が見られる。また、Johnson ら⁷⁾の35 mm 弁使用にもかかわらず、MVA 0.92 cm² を示した例を検討すると、同例は付着血栓により生体弁の開放が不十分であった。さらに Hannah ら¹⁾の成績では、ステント径 31 mm 弁以上では圧較差が減ることが示され、弁機能が正常であれば他の人工弁や大動脈弁置換の場合と同様に、ステント径と術後弁口面積が比例することが考えられる。

本例の術後弁口面積とステント径の関係は、Fig. 2 に示されたごとく、ステント径の上昇により大きい弁口面積が得られている。○印は脳血

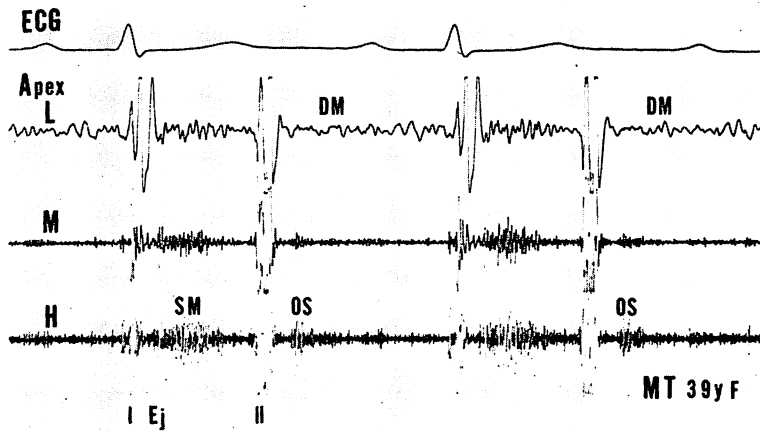


Fig. 7. Phonocardiogram recorded from Case #8.

SM=systolic murmur; DM=diastolic murmur; Ej=ejection sound; OS=opening snap.

栓を合併し、弁の石灰化が疑われた症例(#5)であり、この例を除くと各群の差はさらに著しく、弁サイズ選択の重要性は明らかである。

断層エコーによる Hancock 弁^{21,22)}の弁口面積測定を試みははまだ成されていない。しかし、術後の機能的弁口面積が弁周囲組織増殖の影響により、術前の予測弁口面積を得られない¹⁾ため、術後に非観血的に弁口面積の測定が可能とすれば、重要な意義を持つことになる。ブタ大動脈弁を使用した Hancock 弁は、その弁振幅も正常大動脈弁より低く²³⁾、またエコー輝度も薄く、弁運動も僧帽弁位にあるにもかかわらず、box-likeの運動を示し^{9,22,24)}、正常大動脈弁と同様に連続的に断層エコーによる記録は困難であったが、frameごとの分析により弁口面積の測定が可能で、得られた弁口面積が心カテ成績による弁口面積と良い相関を得たことは、今後の術後経過観察を容易にさせると思われる。

Hancock 弁の M モードエコー所見についての報告^{9,22~24)}は散見されるが、これらと血行動態、弁口面積との明瞭な関係を示した成績は少ない⁹⁾。本研究では症例数は少なかったが、弁振幅、弁後退速度ともに、弁口面積、心拍出量との関係はな

く、M モードエコーによる弁機能評価は困難であると考えられる。少なくとも、正常僧帽弁に見られる early diastolic reclosure の動きが認められないことは、弁口面積が比較的小さいのか、あるいは弁運動が不自由な弁であることは考えられる。

Block ら^{24,25)}は、paravalvular leak の診断の助けとして、M モードエコーによる前方ステントの振幅亢進と systolic slope の増大を唱えている。本例ではステント振幅は他の例と変わりなく、systolic slope についても、他群に亢進例も含まれ、超音波ビームの方向により影響されることが推察され、上記の記載が必ずしも特異的所見を示さなかった。

Hancock 弁使用例では、僧帽弁狭窄の心音図的特徴である拡張期 rumble が、同程度の圧較差を有する Björk-Shiley 弁、Starr-Edwards 弁²⁶⁾に比較し高率に認められ、また OS も存在することが知られている¹¹⁾。その発生機序としては、MVG と僧帽弁血流の存在のほかに、他の人工弁と異なり、flexible stent と振動する弁尖を有し、central flow が得られる構造のためと提唱され、必ずしも弁機能不全を意味しないとされている¹¹⁾。

我々の検討でも, 両者は高率に出現し, 弁口面積とは関連がなかった. また 31 mm 弁以上では, 両者ともに出現率が減少する成績もみられる¹¹⁾ことより, さらに弁サイズの大なるもので, 弁機能が正常である確証を有す症例での検討が必要であろう.

結 語

Hancock 僧帽弁置換術後の血行動態を非観血的検査成績と対比検討し, 以下の結論を得た.

- 1) 断層心エコー図より, 弁口面積の測定が可能であり, 心カテ成績より得た弁口面積とは paravalvular leak 例を除き, 良く相関した.
- 2) M モードエコーによる生体弁の振幅, 拡張期後退速度と弁口面積との関係は明らかではなかった.
- 3) 心音図での拡張期 rumble, opening snap の有無と弁口面積との関係は明らかではなかった.
- 4) 使用弁サイズ 25 mm 弁, 27 mm 弁, 29 mm 弁と移植後の弁口面積との関係は, ステント径の増大により大きな弁口面積を有する傾向がみられ, 弁サイズ選択の重要性が示唆された.

文 献

- 1) Hannah H III, Reis RL: Current status of porcine heterograft prosthesis. A 5-year appraisal. *Circulation* **54** (Suppl III): III-27-31, 1976
- 2) Cohn LH, Lambert JJ, Castaneda AR, Collins JJ: Cardiac valve replacement with the stabilized glutaraldehyde porcine aortic valve: Indications, operative results, and follow-up. *Chest* **68**: 162-165, 1975
- 3) Cevese PG: Long term results of 212 xenograft valve replacements. *J Cardiovas Surg* **16**: 639-642, 1975
- 4) Reitz BA, Stinson EB, Griep RB, Shumway NE: Tissue valve replacement of prosthetic heart valves for thromboembolism. *Amer J Cardiol* **41**: 512-515, 1978
- 5) 岡村健二, 工藤龍彦, 北村信夫, 入山 正, 弓削一郎, 筒井達夫, 小柳 仁, 今井康晴, 橋本明政, 今野草二: 異種生体弁房室弁位移植例の臨床的検討. *日胸外会誌* **24**: 1393-1401, 1976
- 6) Cévese PG, Gallucci V, Morea M, Volta SD, Fasoli G, Casarotto D: Heart valve replacement with the Hancock bioprosthesis. Analysis of long-term results. *Circulation* **56** (Suppl II): II-111-116, 1977
- 7) Johnson AD, Daily PO, Peterson KL, LeWinter M, DiDonna GJ, Blair G, Niwayama G: Functional evaluation of the porcine heterograft in the mitral position. *Circulation* **50 & 51** (Suppl I): I-40-48, 1975
- 8) Forfar JC, Cotter L, Morrill GN: Severe and early stenosis of porcine heterograft mitral valve. *Brit Heart J* **40**: 1184-1187, 1978
- 9) 塩谷邦彦, 相良鞆彦, 杉原正義, 網田義夫, 鳥井紳一郎, 西本昭二, 正木秀人: ハンコック弁置換後の心音および心エコー所見. *J Cardiography* **7**: 279-293, 1977
- 10) Wiltrakis MG, Rahimtoola SH, Harlan BJ, DeMots H: Diastolic rumble with porcine heterograft prosthesis in the atrioventricular position. Normal or abnormal prosthesis? *Chest* **74**: 411-413, 1978
- 11) Mirro MJ, Pyhel HJ, Wann LS, Weyman AE, Tavel ME, Stewart J: Diastolic rumbles in normally functioning porcine mitral valves. *Chest* **73**: 189-192, 1978
- 12) Cohen MV, Gorlin R: Modified orifice equation for mitral valve area. *Amer Heart J* **84**: 839-840, 1972
- 13) Kasser IS, Kennedy JW: Measurement of left ventricular volumes in man by single-plane cineangiography. *Invest Radiol* **4**: 83-90, 1969
- 14) Askenazi J, Carlson CJ, Alpert JS, Dexter L: Mitral valve area in combined mitral stenosis and regurgitation. *Circulation* **54**: 480-483, 1976
- 15) Reis RL, Hancock WD, Yarbrough JW, Glancy DL, Morrow AG: The flexible stent. A new concept in the fabrication of tissue heart valve prosthesis. *J Thorac Cardiovas Surg* **62**: 683-689, 1971
- 16) Buch WS, Pipkin RD, Hancock WD, Fogarty TJ: Mitral valve replacement with the Hancock stabilized glutaraldehyde valve. Clinical and laboratory evaluation. *Arch Surg* **110**: 1408-1415, 1975
- 17) Brown JW, Myerowitz PD, Cann MS, Colvin SB, McIntosh CL, Morrow AG: Clinical and hemodynamic comparisons of Kay-Shiley, Starr-Edwards No. 6520, and Reis-Hancock porcine xenograft mitral valves. *Surgery* **76**: 983-991, 1974
- 18) Rahimtoola SH: The problem of valve prosthesis-patient mismatch. *Circulation* **58**: 20-24,

- 1978
- 19) Lurie AJ, Miller RR, Maxwell KS, Grehl TM, Vismara LA, Hurley EJ, Mason DT: Hemodynamic assessment of the glutaraldehyde-preserved porcine heterograft in the aortic and mitral positions. *Circulation* **56** (Suppl II): II-104-110, 1977
- 20) Horowitz MS, Goodman DJ, Fogarty TJ, Harrison DC: Mitral valve replacement with the glutaraldehyde-preserved porcine heterograft. Clinical, hemodynamic, and pathological correlations. *J Thorac Cardiovas Surg* **67**: 885-895, 1974
- 21) 山本忠生, 谷本真穂, 大上和世, 安富栄生, 安藤博信, 岩崎忠昭, 依藤進, 清水幸宏, 堀口泰範, 宮本 巍: ハンコック弁の超音波像. *J Cardiology* **7**: 267-277, 1977
- 22) Alam M, Madrazo AC, Magilligan DJ, Goldstein S: M-mode and two dimensional echocardiographic features of porcine valve dysfunction. *Amer J Cardiol* **43**: 502-509, 1979
- 23) Horowitz MS, Tecklenberg PL, Goodman DJ, Harrison DC, Popp RL: Echocardiographic evaluation of the stent mounted aortic bioprosthetic valve in the mitral position. In vitro and in vivo studies. *Circulation* **54**: 91-96, 1976
- 24) Bloch WN, Felner JM, Wickliffe C, Symbas PN, Schlant RC: Echocardiogram of the porcine aortic bioprosthesis in the mitral position. *Amer J Cardiol* **38**: 293-298, 1976
- 25) Block WN, Felner JM, Wickliffe C, Symbas PN: Echocardiographic diagnosis of thrombus on a heterograft aortic valve in the mitral position. *Chest* **70**: 399-401, 1976
- 26) Schaefer RA, McAnulty JH, Starr A, Rahimtoola SH: Diastolic murmurs in the presence of Starr-Edwards mitral prosthesis. With emphasis on the genesis of the Austin Flint murmur. *Circulation* **51**: 402-409, 1975