

Thallium-201 心筋シンチ グラムによる特発性心筋症 の評価

Thallium-201 myocardial imaging for evaluation of cardiomyopathy

大鈴 文孝
半田俊之介
盛 英三
三田村秀雄
継 健
秋月 哲史
川村 陽一
山崎 元
中村 芳郎
近藤 誠*
高木八重子*
久保 敦司*

Fumitaka OHSUZU
Shunnosuke HANDA
Eizo MORI
Hideo MITAMURA
Takeshi TSUGU
Satoshi AKIZUKI
Yoichi KAWAMURA
Hajime YAMAZAKI
Yoshiro NAKAMURA
Makoto KONDO*
Yaeko TAKAGI*
Atsushi KUBO*

Summary

The usefulness of thallium-201 myocardial scintigraphy (TMS) was evaluated in 27 patients with cardiomyopathy, in comparison with hemodynamic and echocardiographic findings. The patients were 6 cases of hypertrophic obstructive cardiomyopathy (HOCM), 15 of hypertrophic non-obstructive cardiomyopathy (HCM) and 6 of congestive cardiomyopathy (CCM). Myocardial imaging was performed at rest 10 min after intravenous injection of 2 mCi of thallium-201. In 10 patients, gated images were obtained using a physiological synchronizer which allowed for collection of counts gated with electrocardiogram for 50 msec from the onset of the QRS complex to obtain end-diastolic images. Using the 45 degree left anterior oblique projection the thickness of the interventricular septum was measured at its thickest portion and the thickness of the posterior free wall at the mid-portion. The interventricular septal thickness was increased markedly in patients with HOCM in comparison with those with HCM and with CCM, and the ratios of interventricular septal to mid-posterior left ventricular free wall thickness in patients with HOCM averaged 1.3 ± 0.4 , and were greater than those in the patients with HCM. Interventricular septal thickness in TMS was compared with echocardiographic estimate. Although favorable correlation was obtained between scintigraphic (in gated image) and echocardiographic estimates, no significant correlation was found between scintigraphic (in ungated image) and echocardiographic estimates. Similar correlation were also obtained between scintigraphic (in gated image) and echocardiographic estimates of posterior wall thickness

慶応義塾大学医学部 呼吸循環内科
*同 放射線科
東京都新宿区信濃町 35 (〒160)

Departments of Medicine and *Radiology, School of
Medicine, Keio University, Shinanomachi 35, Shin-
juku-ku, Tokyo 160

Presented at the 18th Meeting of the Japanese Society of Cardiovascular Sound held in Tokyo, April 2-3, 1979
Received for publication May 4, 1979

and the ratio of interventricular septal to posterior wall thickness.

The patients with CCM had a marked increase in left ventricular transverse diameter compared to those with HOCM or HCM. The mean pulmonary arterial wedge pressure in patients with CCM was significantly higher than that in patients with HCM. Right ventricular free wall was visualized in 5 of 6 cases with CCM, but it was visualized only in 2 of 15 cases with HCM. Right ventricular free wall was not visualized in all patients with HOCM.

Of the 27 patients with cardiomyopathy, there were 5 patients with equivocal perfusion defect and 22 normal studies. The location of equivocal perfusion defect was apical in 4 of 5 cases. Multiple perfusion defects were seen in the patient with ischemic cardiomyopathy.

In conclusion, thallium-201 myocardial scintigraphy was a useful non-invasive method to evaluate cardiomyopathy, especially in detecting right ventricular overload in cardiomyopathy and in differentiating congestive cardiomyopathy from ischemic cardiomyopathy.

Key words

Thallium-201 myocardial imaging Cardiomyopathy Echocardiography Right ventricular
overloading Ischemic cardiomyopathy

はじめに

特発性心筋症の臨床診断はその特異な病態から、臨床所見および諸検査成績、すなわち胸部レ線写真、心電図、心エコー図などの非侵襲的検査、さらに心カテーテル検査による血行動態および心血管造影、心筋バイオプシーなどの総合的評価判定によっているのが現状といえよう。そこで新しい診断技術として、最近虚血性心疾患にしばしば用いられる thallium-201 (^{201}Tl) 心筋シンチグラフィを特発性心筋症の評価に応用し、その有用性と限界について検討した。特発性心筋症の ^{201}Tl 心筋シンチグラフィは、1975年 Bulkley¹⁾ により行われたものが最初とされ、それ以後若干の報告²⁻⁶⁾ がみられるが、必ずしも十分な検討がなされたとはいえない。

対象および方法

対象は特発性心筋症 27 例で、Goodwin⁷⁾ の分類による肥大型閉塞性 (HOCM) 6 例、肥大型非閉塞性 (HCM) 15 例、うっ血型 (CCM) 6 例である。特発性心筋症の診断基準としては、厚生省特定疾患特発性心筋症調査研究班の診断の手引き⁸⁾ を用いた。全例に両心カテーテル検査、左室造影、冠動脈造影を施行し、3 技病変を有する

HCM の 1 例以外には冠動脈疾患の合併は認めなかった。心筋シンチグラフィ施行後 24 時間以内に、心エコー図記録および心臓カテーテル検査を行った。

東芝製ガンマカメラ GCA-202 に、高分解能低エネルギー用平行コリメーターを装着した装置を用い、安静時 ^{201}Tl 2 mCi を静注し、10 分後に心筋シンチグラムの撮影を開始し、正面、左前斜位 30 度、45 度、60 度、および左側面の 5 方向のシンチグラムを得た。撮影条件はエネルギーおよびウインド幅を 75 keV \pm 30%、全イメージのカウントを 50 万カウントとした。これらの内、10 例では拡張期および収縮期の gated image を得た。すなわち左前斜位 45 度で心電図 R 波に同期させて、心周期の一定の時点で 50 msec 間 gate を開き撮影した。この拡張期像と左前斜位 45 度の ungated image で、Bulkley ら¹⁾ の方法に準拠し、心室中隔の最も厚い部分 a、左室後壁の mid-portion の厚さ b、左室横径 c を測定した (Fig. 1)。さらに右室壁描出とシンチグラム上の欠損像の有無を ungated image にて検討した。

心エコー図は Aloka 製 SSD-110 に Honeywell 製 visicorder oscillography を装着し、2.25 MHz、直径 10 mm の平板型トランスデューサーを使用し、50 mm/sec および 25 mm/sec で記




Fig. 1. Thallium-201 myocardial image and the location of measurements.

The interventricular septum is measured at its thickest portion (a), and the posterior left ventricular free wall at its mid-portion (b). The left ventricular transverse diameter is measured at its widest portion (c). RV=right ventricle; LV=left ventricle; 45° LAO=left anterior oblique projection at 45°.

録した。記録方法は仰臥位にて第 III または第 IV 肋間胸骨左縁よりビームを入射し、通常の方角にて左室内腔を記録し、心室中隔および左室後壁の厚さを拡張末期にて計測した。

成 績

1. 心室中隔および左室後壁の壁厚について

a) Ungated image での検討

正常例に比べ HCM 例は心室中隔、左室後壁ともに厚みを増していた (Fig. 2)。非対称性の中

隔肥大はみられなかった。HOCM では左室後壁の壁厚はみられないが、心室中隔の肥厚が認められ、いわゆる ASH の所見と考えられた (Fig. 3)。左室内腔はほとんどみられなかった。これに対し、CCM では心室中隔の肥厚はみられず、左室内腔は拡大し (Fig. 3)、右室壁が明らかに描出された (Fig. 4)。

HOCM, HCM, CCM の 3 群の心室中隔の厚さを比較した (Fig. 5)。HOCM は 29.8 ± 6.1 (M \pm SD) mm で、HCM 21.0 ± 3.3 mm, CCM 20.7 ± 2.0 mm に比し有意に高値であった。左室後壁の mid-portion の厚さ (Fig. 5) は、HOCM 24.2 ± 4.5 mm, HCM 22.1 ± 4.8 mm, CCM 19.8 ± 4.0 mm で、3 群間に有意差はなかった。心室中隔と左室後壁の壁厚比は HOCM では非対称性の中隔肥大を示した症例が多く、 1.3 ± 0.4 となり、HCM の 1.0 ± 0.1 より高値を呈したが、2.0 と著しい高値を呈した HOCM の 1 例を除き両群間には重なりが多くみられた (Fig. 6)。CCM は 1.1 ± 0.2 で中隔の非対称性肥大はなかった。

b) Gated image での検討

Ungated image においては心臓の収縮に伴った壁の動きが大きいほど壁厚が厚くみえる可能性もあるため、gated image についても検討した。HOCM の 1 例の gated image を示す (Fig. 7)。拡張期には心室中隔および左室後壁の壁厚測定ができるが、収縮期には左室内腔の識別は困難なため、壁厚の測定は不可能であった。検討した症例は HOCM 3 例, HCM 5 例, CCM 2 例で、各例の ungated image との対比を行った。心室中隔の壁厚は image の拡張期と ungated image との間に $r=0.75$ ($p<0.02$) の相関がみられた。左室後壁についても両者間に $r=0.67$ ($p<0.05$) の相関がみられた。

c) 心エコー図による計測との対比

Ungated image と拡張期の gated image において測定した心室中隔の厚さを、心エコー図で求めた厚さと対比した (Fig. 8)。Gated image で

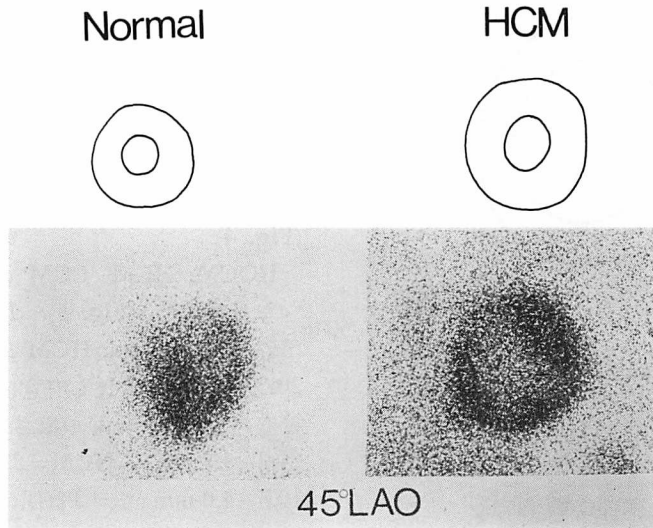


Fig. 2. Representative thallium-201 myocardial images in 45° LAO projection with schematic drawings.

Left panel: A case with normal hemodynamics. Note the relatively uniform thickness of the septum and left ventricular free wall. Right panel: A case with hypertrophic non-obstructive cardiomyopathy (HCM). Note the increased septal and left ventricular free wall thickness.

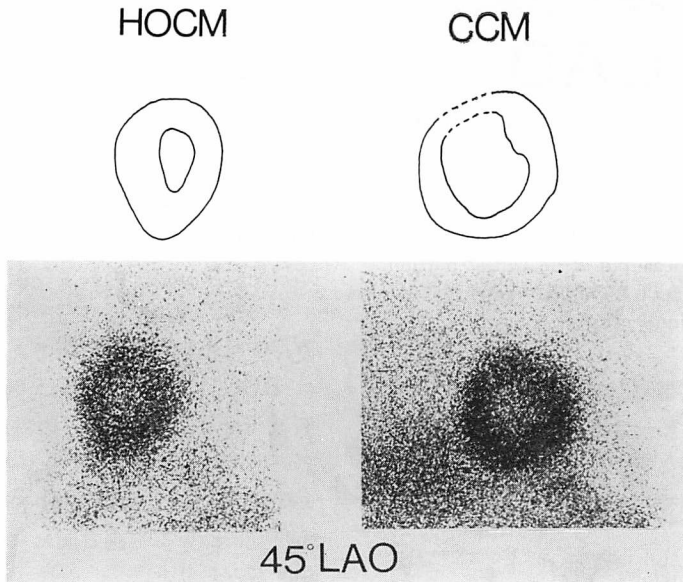


Fig. 3. Representative thallium-201 myocardial images in 45° LAO projection with schematic drawings.

Left panel: A case with hypertrophic obstructive cardiomyopathy (HOCM). Note the increased septal thickness compared with left ventricular free wall thickness. Right panel: A case with congestive cardiomyopathy (CCM). Note the dilated left ventricle.




Fig. 4. A case with CCM.
Thallium-201 myocardial image in 60° LAO projection. Note the dilated left ventricle and visualized right ventricular free wall.

は $r=0.77$ ($p<0.01$) の相関がみられたが、その値は心エコー図より 10 mm 程度厚く計測されていた。Ungated image と心エコー図との間には有意な相関はなかった。同様に左室後壁の mid-portion について対比すると、gated image と心エコー図の間には $r=0.74$ ($p<0.02$) の相関を認め、ungated image でも $r=0.55$ ($p<0.005$) であった (Fig. 9)。心室中隔と左室後壁の壁厚比について対比すると、gated image では心エコー図との間に $r=0.77$ ($p<0.01$) の相関がみられた (Fig. 10)。絶対値はシンチグラムより得た値が心エコー図のそれより低かった。Ungated image と心エコー図との間には有意な相関はなかった。

2. 右室壁描出と右室後負荷の関係について

左室横径は CCM で 34.5 ± 6.0 mm と著しく

拡大し、HOCM 20.4 ± 5.1 mm, HCM 21.7 ± 3.7 mm に比し有意に高値であった (Fig. 11)。

HOCM, HCM, CCM の3群間で肺動脈楔入平均圧 (PAWP) を比較すると、CCM では 15.0 ± 8.0 mmHg と異常高値で HCM と有意差を認めた (Fig. 12)。この CCM 6 例中 5 例に右室壁が描出され、HCM のうち右室壁が描出された 2 例では PAWP は 1 例で 17 mmHg, 他の 1 例では正常値の 11 mmHg であった。HOCM では PAWP は 9.8 ± 4.5 mmHg で、右室壁が描出された例はなかった。

3. 心筋シンチグラムの欠損像について

明らかな欠損がみられるものを (+), 欠損が疑われるが明らかでないものを (±), 欠損が全くみられないものを (-) と 3 段階に分けた。HCM 15 例中 3 例, CCM 6 例中 2 例に (±) の所見がみられたが、(+) の所見はなかった (Table 1)。(±) の所見を有する 5 例のうち、4 例は心尖部であった。正面像で心尖部に (±) の所見をもつ CCM の 1 例を示す (Fig. 13)。

考 案

特発性心筋症では胸痛、心電図の ST・T 異常など虚血性心疾患と紛らわしい所見がしばしばみられ、その診断確定には心臓カテーテル、心血管造影、心筋 biopsy などの観血的検査が必要とされる。しかし、侵襲的手段を繰り返して行うのは困難である。心エコー図による心室中隔や左室後壁の壁厚の測定は本症の診断に極めて有用であるが⁹⁻¹¹⁾、ビームの角度により厚さが変化したり、症例によっては計測に適した記録が得られないなどの問題も残されている¹²⁾。近年、²⁰¹Tl 心筋シンチグラフィは虚血性心疾患の診断に盛んに利用され^{13,14)}、非侵襲的に繰り返して施行し、同一症例の経過観察も可能である。この方法を特発性心筋症の診断に用いて、利点と限界を検討した。

壁厚の評価についてみると、Cook ら¹⁵⁾は ²⁰¹Tl 心筋シンチグラムで壁厚の測定を行い、正常値として心室中隔 2.0 cm (range 1.4~2.3 cm), 後

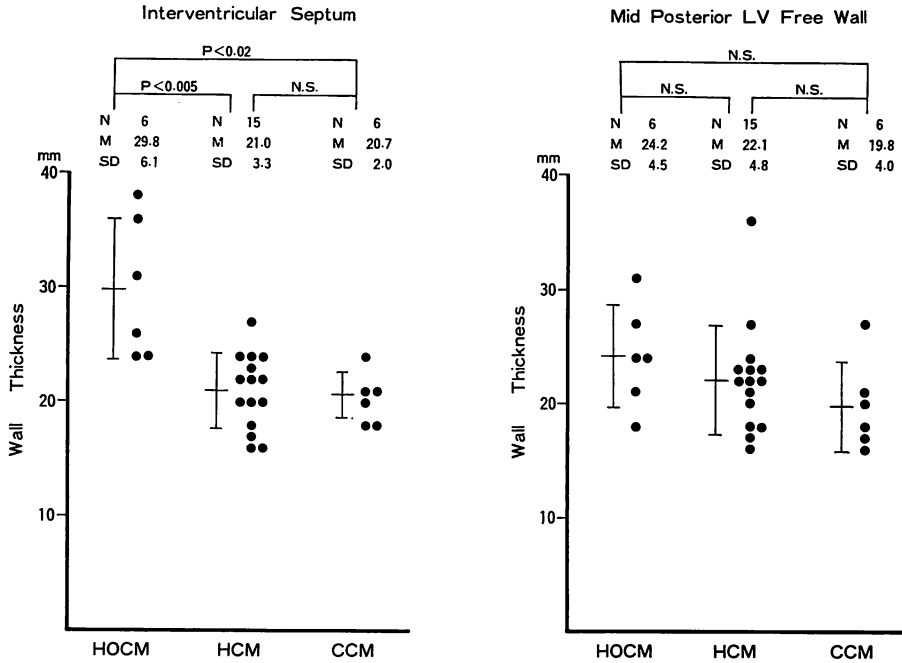


Fig. 5. Relative wall thickness as determined in 45° LAO thallium-201 myocardial images. The bars represent the mean \pm 1 standard deviation.

下壁 2.4 cm (1.9~2.8 cm), 心室中隔と後下壁との比 0.8 (0.6~1.1) の値を示している。自験例のうち HOCM では心室中隔が肥厚し、後壁との壁厚比も 1.3 と非対称性肥大が認められたが、HCM, CCM では心室中隔と後壁の厚さはともに Cook らの示した正常値の範囲内であった。

心室中隔と後壁の壁厚比については、浜田ら²⁾も HOCM では 1.38 と非対称性肥大を認めたが、HCM では 1.07, CCM では 1.17 で明らかな異常がないと報告している。Bulkley ら¹⁾は HOCM 7 例, HCM 3 例を合わせた 10 例での平均値として、1.7 との著明な非対称性肥大を報告している。

一般的に、scintigram によって得られた映像の定量的な測定をするさいには、1) コリメーターの分解能、2) コリメーターと被検体との距離、3) 注入放射線量、4) background、5) 呼吸性移動、

6) 映像の intensity、7) 画像のコントラストなどによる image の変化、辺縁の鮮明度などが問題とされている^{3,16)}。とくに肥大型心筋症のように、壁の肥厚と左室内腔の狭小化がある例では、壁部分と内腔部分のコントラストが弱くなることから、ungated image では壁厚の同定が困難なこともありうる。

本原ら⁴⁾は single bolus injection した ²⁰¹Tl の初回循環時の右室および左室内腔像を合成し、両室間にある心室中隔を陽性像として造影し、さらに通常の ²⁰¹Tl image から左室内腔像を差引くことにより、左室心筋像を求めている。しかし心室中隔のように spiral なものでは、左前斜位の程度により異なった形態が描出され、厚さも不正確になる可能性が推測される¹⁷⁾。

Pohost ら¹⁷⁾は、gated blood pool scan を用い、肥大型心筋症の 50% で上部心室中隔が下部中

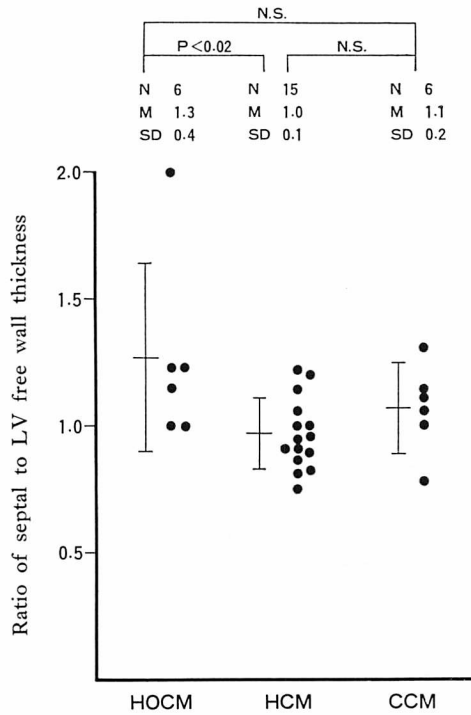


Fig. 6. Ratio of septal to mid-posterior LV free wall thickness as determined in 45° LAO.

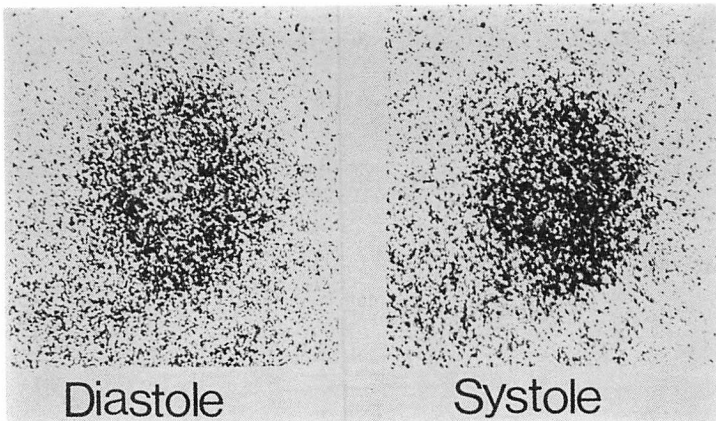


Fig. 7. Gated thallium-201 myocardial images in the 45° LAO projection at diastole (left) and systole (right) in a patient with HOCM.

Left ventricular cavity is seen in diastolic image. It is difficult to measure wall thickness in systolic image.

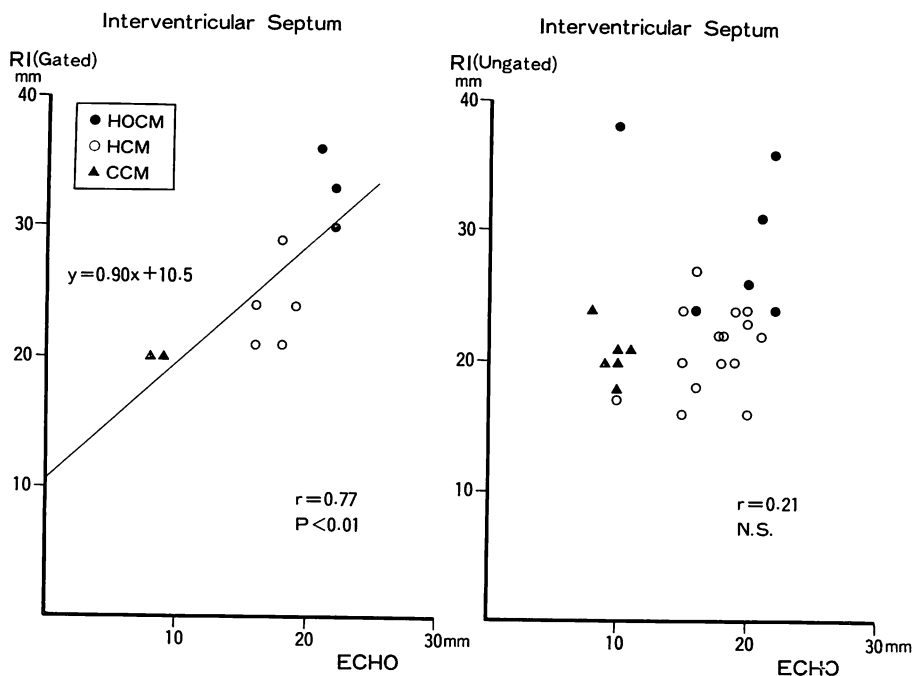


Fig. 8. Scintigraphic and echocardiographic correlation of the interventricular septal thickness in cases with cardiomyopathy.

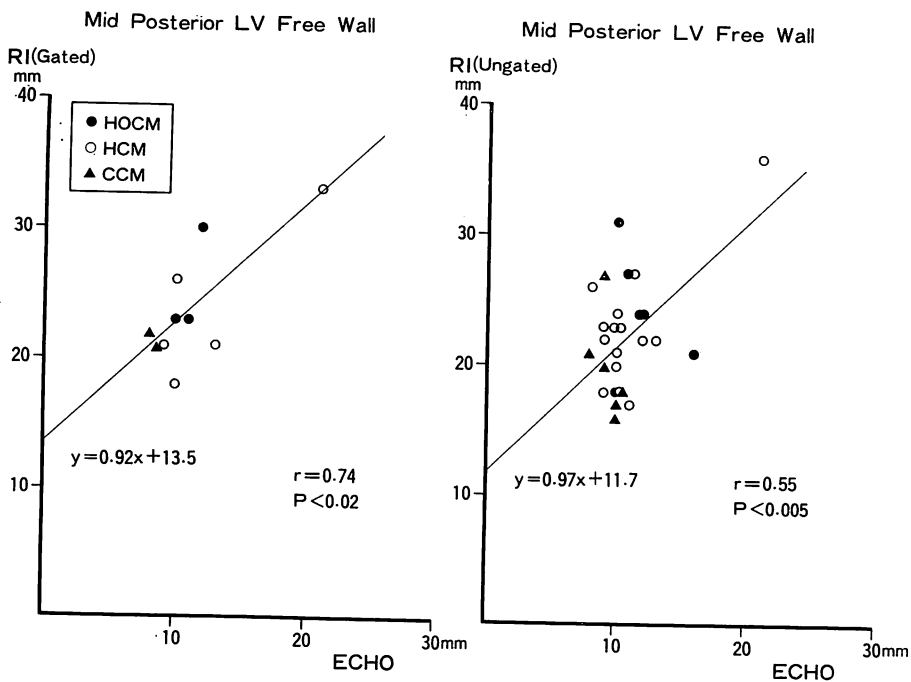


Fig. 9. Scintigraphic and echocardiographic correlation of the mid-posterior LV free wall thickness.

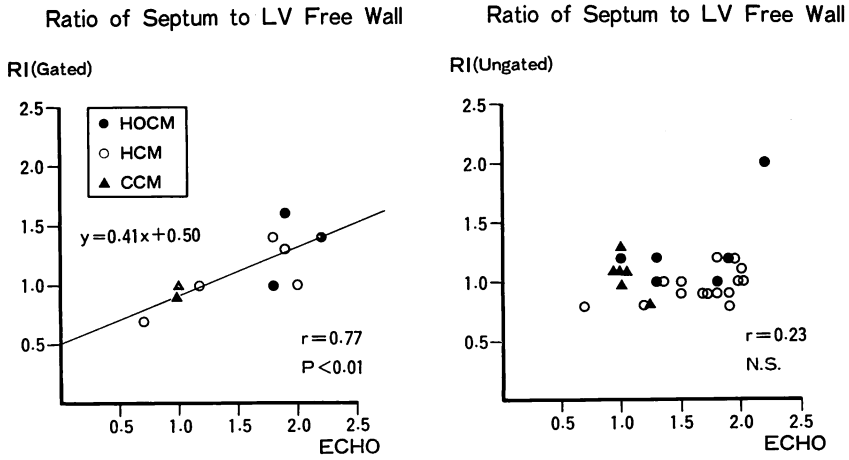


Fig. 10. Scintigraphic and echocardiographic correlation of the ratio of interventricular septal to mid-posterior LV free wall thickness.

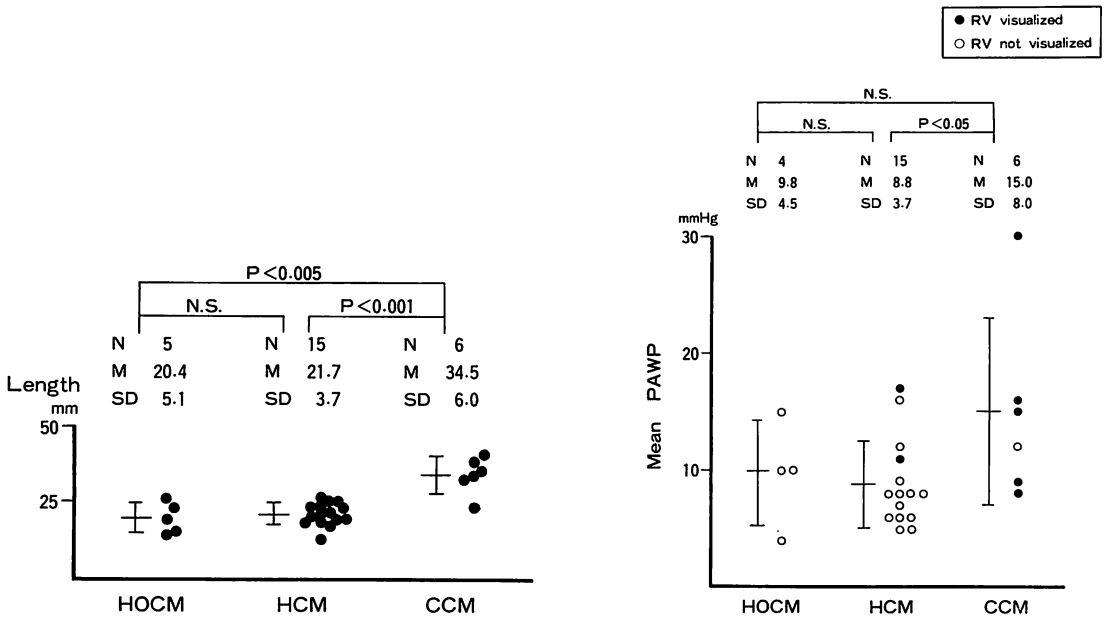


Fig. 11. LV transverse diameter as determined in 45° LAO thallium-201 images.

Fig. 12. Comparison of mean pulmonary arterial wedge pressure in patients with cardiomyopathy with and without right ventricular visualization.

Table 1. Evaluation of thallium-201 myocardial imagings in patients with cardiomyopathy.

	PATIENTS	PERFUSION DEFECTS			LOCATION
		(-)	(±)	(+)	
HOcm	6	6	0	0	
HCM	15	12	3	0	APICAL (2) INFEROPOSTERIOR (1)
CCM	6	4	2	0	APICAL (2)
TOTAL	27	22	5	0	APICAL (4) INFEROPOSTERIOR (1)

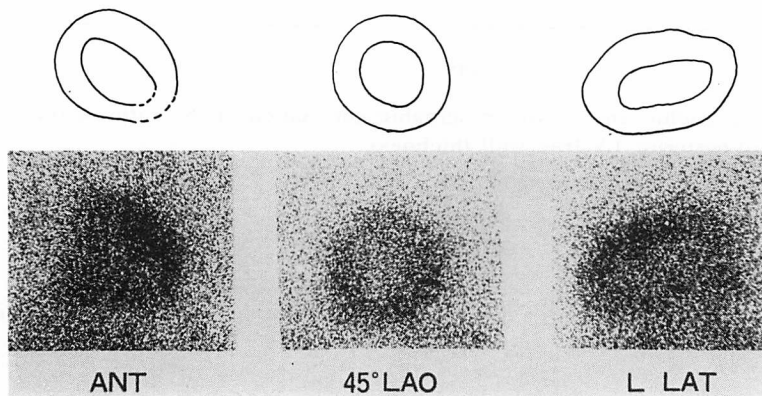


Fig. 13. Thallium-201 myocardial images in a patient with CCM.

An equivocal perfusion defect is seen at apical area in antero-posterior projection, as indicated by dotted line.

隔より 30% 以上厚く、左前斜位を強めるほどこの所見がはっきりすると報告しており、左前斜位の角度を少しずつ変えて、gated blood pool scan を行う利点を述べている。一般に、pool scan による心室中隔の壁厚値は perfusion scan による値より低くなるとされている。

特発性心筋症の診断に極めて有用とされる心エコー図も、約 10% の症例では診断に使用しうる心エコー図が得られないと報告されている¹⁸⁾。エコーのビームが心室中隔に斜めに入ると、その厚さは過大評価される¹²⁾。心室中隔下部から心尖部は超音波検査にさいしてビームが入りにくく、死角になりやすいなどの限界も認められている¹⁹⁾。

今回、心筋シンチグラムにおいて壁厚を計測し

た部位は、心エコー図において計測される部位と比べ、心室中隔ではやや心尖部寄り、左室後壁部ではやや心基部寄りになっているものとされている⁹⁾。心筋シンチグラムより求めた左室後壁の壁厚が、心エコー図より求めたものより著しく厚く評価された理由として、上記の測定部位の違いのほか、乳頭筋が心室自由壁に付着する部位を含めて測定した可能性²⁰⁾も否定できない。Roberts ら²¹⁾は 36 例の肥大型心筋症の剖検成績から、心室中隔の最も厚い部分は大動脈弁基部と左室心尖部の中間で、右室の心尖部と正反対の位置であると報告しており、心室中隔の壁厚の計測にはこの点を考慮する必要がある。

Goodwin²²⁾は、臨床的に primary congestive

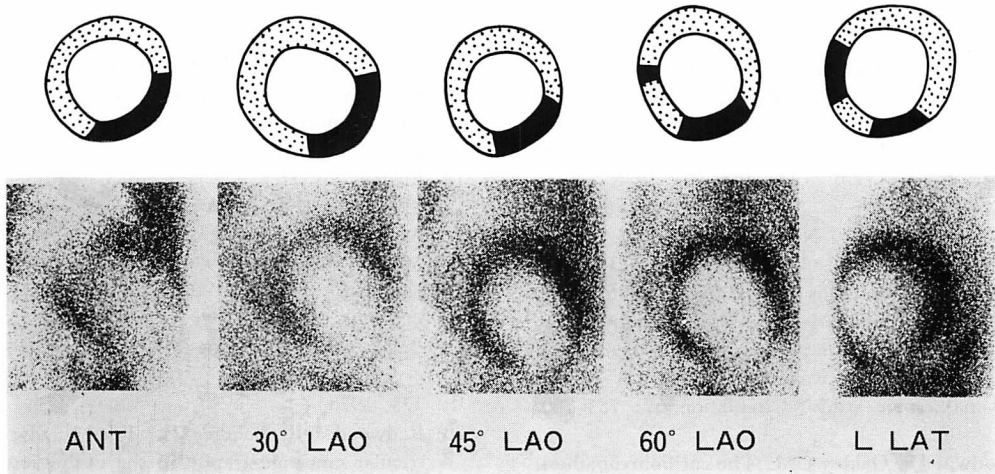


Fig. 14. Thallium-201 myocardial images obtained from a patient of ischemic cardiomyopathy with overt heart failure and large anterior and inferior myocardial infarction.

Thallium-201 myocardial image in 5 projection shows a large defect (shaded area). This patients had severe three vessel disease with diffuse asynergy of the left ventricle.

cardiomyopathy の症例はしばしば急性左室不全の症状を呈し、続発性の右室不全がおこると述べている。その 26 例の剖検成績から左室内腔の拡張のために、左室壁厚の増大はあまりみられないが、右室壁はしばしば正常より厚いことを報告している。心筋シンチグラムにおいても、CCM では左室横径の拡大がみられ右室壁が描出された。その理由として、これらにおいては肺動脈楔入平均圧の上昇が認められ、右室後負荷の増大に伴う右室肥大と、冠血流量の増加が推測される。右室への圧負荷および容量負荷のさい、負荷の増大に伴い右室壁がより強く描出されることが知られている²³⁻²⁶⁾。しかし、一次性に右室肥大が生じ、冠血流量が増加して右室壁が描出された可能性も否定はできない。

時に臨床的に鑑別が問題となる ischemic cardiomyopathy²⁾ あるいは cardiomyopathic syndrome due to coronary artery disease²⁵⁾ と呼ばれる症例では、シンチグラム上広範な欠損像がみられると報告されており⁶⁾、Bulkley らは primary congestive cardiomyopathy と ischemic cardiomyopathy との鑑別に ²⁰¹Tl myocardial

imaging が有用であるとしている。すなわち ²⁰¹Tl image 上の circumference に占める defect の割合が、ischemic cardiomyopathy では全例 40% を越えていたのに対し、primary congestive cardiomyopathy では 20% 以下であったと報告している。

我々の CCM の症例でも明らかな欠損像はみられず、欠損が疑われた例でもその部位はほとんど心尖部であったが、もともと心筋シンチグラム上心尖部はしばしば薄くみえ、欠損と間違えやすい場所である。我々の経験した ischemic cardiomyopathy の 1 例を **Fig. 14** に示す。特発性心筋症では局所的な大きな心筋虚血巣は存在しないはずであり、とくに著しい心筋変性や線維化がない限りは明らかな欠損像を生じない⁵⁾。

文 献

- 1) Bulkley BH, Rouleau JR, Strauss HW, Pitt B: Idiopathic hypertrophic subaortic stenosis. Detection by thallium 201 myocardial perfusion imaging. *New Engl J Med* **293**: 1113-1116, 1975
- 2) 浜田正行, 中野 勉, 竹沢英郎, 前田寿登, 山口信夫: RI 診断法. *最新医学* **32**: 28-35, 1977

- 3) 宮本 篤, 小林 毅, 川口秀明, 安藤謙二, 安田寿一, 古館正徳: RI 心血管造影法による特発性心筋症の診断. 北海道医学雑誌 51: 409-414, 1976
- 4) 本原征一郎, 玉井秀男, 尾藤慶三, 上畠 拓, 田巻俊一, 芹生陽一, 丹保幸広, 米倉義晴, 石井 靖, 鳥塚莞爾: ²⁰¹Tl 心筋シンチグラフィによる左室壁肥厚の診断. 核医学 15: 697-710, 1978
- 5) 小林 毅, 安田寿一: 心放射図・心筋シンチグラフィ. 内科シリーズ No. 32 特発性心筋症. 河合忠一編, 南江堂, 東京, 1978年8月, p. 273-285
- 6) Bulkley BH, Hutchins GM, Bailey I, Strauss HW, Pitt B: Thallium 201 imaging and gated cardiac blood pool scans in patients with ischemic and idiopathic congestive cardiomyopathy. A clinical and pathologic study. Circulation 57: 753-760, 1977
- 7) Goodwin JF, Oakley CM: The cardiomyopathies. Brit Heart J 34: 545-552, 1972
- 8) 特発性心筋症調査研究班(班長河合忠一): 特発性心筋症診断の手引. 厚生省特定疾患特発性心筋症調査研究班昭和50年度研究報告集. 246-249, 1976
- 9) Abbasi AS, MacAlpin RN, Eber LM, Pearce ML: Echocardiographic diagnosis of idiopathic hypertrophic cardiomyopathy without outflow obstruction. Circulation 46: 897-904, 1972
- 10) Henry WL, Clark CE, Epstein SE: Asymmetric septal hypertrophy. Echocardiographic identification of the pathognomonic anatomic abnormality of IHSS. Circulation 47: 225-233, 1973
- 11) Rosen RM, Goodman DJ, Ingham RE, Popp RL: Echocardiographic criteria in the diagnosis of idiopathic hypertrophic subaortic stenosis. Circulation 50: 747-751, 1974
- 12) Shah PM: IHSS-HOCM-MSS-ASH? Circulation 51: 577-580, 1975
- 13) Wackers FJ Th, Sokole EB, Samson G, Schoot JB, Lie KI, Liem KL, Wellens HJJ: Value and limitations of thallium-201 scintigraphy in the acute phase of myocardial infarction. New Engl J Med 295: 1-5, 1976
- 14) Pitt B, Strauss HW: Myocardial imaging in the noninvasive evaluation of patients with suspected ischemic heart disease. Amer J Cardiol 37: 797-806, 1976
- 15) Cook DJ, Bailey IB, Strauss HW, Rouleau J, Wagner HN Jr, Pitt B: Thallium-201 for myocardial imaging. Appearance of the normal heart. J Nucl Med 17: 583-589, 1976
- 16) 木之下正彦, 星野恒雄, 友永 轟, 真城 巖, 霜野幸雄, 楠川禮造, 佐藤紘市, 桑原道義, 八村広三郎, 北川尚男: 心拍同期 RI 心血管造影法による左室容積, 駆出率の計測. 核医学 12: 393-403, 1975
- 17) Pohost GM, Vignola PA, Mckusick KE, Block PC, Myers GS, Walker HJ, Copen DL, Dinsmore RE: Hypertrophic cardiomyopathy. Circulation 55: 92-99, 1977
- 18) Epstein SE, Henry WL, Clark CE, Roberts WC, Maron BJ, Ferrans VJ, Redwood DR, Morrow AG: Asymmetric septal hypertrophy. Ann Intern Med 81: 650-680, 1974
- 19) 梅田 徹, 松田光生, 今鷹耕二, 田村 勤, 夏目隆史, 町井 潔, 鷹津文麿, 石村孝夫, 山口 洋: 心尖部肥大型心筋症の超音波所見. 非対称性中隔肥大との対比を中心として. J Cardiography 8: 313-323, 1978
- 20) Redwood DR, Scherer JL, Epstein SE: Biventricular cineangiography in the evaluation of patients with asymmetric septal hypertrophy. Circulation 49: 1116-1121, 1974
- 21) Roberts WC, Ferrans VJ: Pathological aspects of certain cardiomyopathies. Circulation Res 34: II-128-II-144, 1974
- 22) Goodwin JF: Congestive and hypertrophic cardiomyopathies. Lancet I: 731-739, 1970
- 23) Cohen HA, Baird MG, Rouleau JR, Fuhrmann CF, Bailey IK, Summer WR, Strauss HW, Pitt B: Thallium-201 myocardial imaging in patients with pulmonary hypertension. Circulation 54: 790-795, 1976
- 24) Kondo M, Kubo A, Yamazaki H, Ohsuzu F, Handa S, Tsugu T, Masaki H, Kinoshita F, Hashimoto S: Thallium-201 myocardial imaging for evaluation of right-ventricular overloading. J Nucl Med 19: 1197-1203, 1978
- 25) Khaja F, Alam M, Goldstein S, Anbe DT, Marks DS: Diagnostic value of visualization of the right ventricle using thallium-201 myocardial imaging. Circulation 59: 182-188, 1979
- 26) 大鈴文孝, 半田俊之介, 山崎 元, 継 健, 中村芳郎, 近藤 誠, 高木八重子, 久保敦司: タリウム-201 心筋シンチグラムによる右室負荷の評価. 血行動態および心電図との関連について. J Cardiography 8: 483-494, 1978
- 27) Burch GE, Tsui CY, Harb JM: Ischemic cardiomyopathy. Amer Heart J 83: 340-350, 1972
- 28) Dash H, Johnson RA, Dinsmore RE, Harthorne JW: Cardiomyopathic syndrome due to coronary artery disease. I: Relation to angiographic extent of coronary disease and to remote myocardial infarction. Brit Heart J 39: 733-739, 1977