

心室中隔壁厚計測に対する
コントラスト心エコー図の
利用：ことに肥大性心筋症
について

The use of contrast
echocardiography in
ultrasonic estimation of
interventricular septal
thickness: Application
to hypertrophic cardio-
myopathy

坂本 二哉
天野 恵子
羽田 勝征
山口 経男
足立 秀樹
石光 敏行

Tsuguya SAKAMOTO
Keiko AMANO
Yoshiyuki HADA
Tsuneo YAMAGUCHI
Hideki ADACHI
Toshiyuki ISHIMITSU

Summary

To solve the problems inherent to the echocardiographic measurement of the interventricular septum (IVS), contrast method was applied to delineate an endocardial echo of the right-sided septum in cases with abnormally thickened IVS. The contrast material was 1 to 2 ml of indocyanine green dye rapidly injected via antecubital vein and pushed by the cooled saline.

The IVS echo was successfully recorded in all 30 control cases with normal or abnormal heart and the contrast method proved the validity of the measurement of IVS in the routine M-mode echocardiogram, though the careful sector scan was always necessary to avoid the possible errors caused by the ultrasonic beam direction, deformity of the IVS and suprious echoes from other structures.

In 16 cases of hypertrophic cardiomyopathy, 12 cases had no difficulty to assess the thickness of IVS as in the control cases above-mentioned. The real time two-dimensional echocardiography also proved the validity of the measurement. However, both the M-mode and two-deminsional echocardiograms failed to measure the IVS in 3 cases with its excessive thickness, in which the right ventricular cavity was almost obliterated in their echocardiograms.

Out of these 3, the right-sided endocardial surface was delineated by contrast method in 2, but the free cavity of the right ventricle throughout whole cardiac cycle was not obtained (cf. Fig. 3). In a remainder case, the contrast appeared only in the vicinity of the right ventricular outflow tract anteriorly to the aortic root. Two-dimensional echocardiogram demonstrated an obliterated free cavity

東京大学医学部 第二内科
東京都文京区本郷 7-3-1 (〒113)

The Second Department of Internal Medicine, Faculty of medicine, University of Tokyo, Hongo 7-3-1, Tokyo 113

Presented at the 17th Meeting of the Japanese Society of Cardiovascular Sound held in Sendai, October 20-21, 1977
Received for publication December 1, 1977

of the right ventricle, and thus the exact measurement was not possible even by the use of contrast echocardiography.

Discussions were made on the problems in the ultrasonic estimation of the thickness of IVS in hypertrophic cardiomyopathy.

Key words

Interventricular septum

Contrast echocardiography

Hypertrophic cardiomyopathy

まえがき

心エコー図法における大きな魅力の一つは、従来観察不能であった心室中隔の形態およびその動態を、in situ の状態で非観血的に連続観察出来ることである¹⁾。そのような観察のうち、ことに肥大性心筋症では、正確な心室中隔壁厚の計測が重要な診断項目の一つとなっている^{2,3)}。しかしその計測は、肥大性心筋症に限らず、一般的にいて必ずしも常に容易であるとは限らない。その最大の理由は、Feigenbaum が強調するように、心室中隔右室側の境界を決定することが、時として著しく困難だからである¹⁾。

本研究の目的は、コントラスト心エコー図法⁴⁾によって心室中隔右室側境界を明確に描記することにより、肥大性心筋症における心室中隔壁厚がどの程度正確に行いうるかを検討し、あわせて本症における計測過誤の原因を究明しようとする点にある。

症例と方法

症例は 16 例の肥大性心筋症で、対照は健常例を含めた各種疾患 30 例、総計 46 例である。

コントラスト心エコー図法は indocyanine green によるもので、この色素 25 mg を 5 ml の蒸留水で振盪混和、さらにバイアル内に刺入した注射器で噴出混合し十分に微小気泡 (microbubbles) を発生させ、その 1~2 ml を注射器にとり、可視性気泡を除去して注入液とした。これを二方向交通の三方活栓に接続、色素後押し用として他方に冷却食塩水 5~10 ml を接続して注入準備を完了、肘静脈より、色素、食塩水の順で急速注入し

た。心エコー図記録は Aloka SSD-110 および Cambridge 製 fiberoptic recorder により行った。記録紙搬送速度は 25, 50, 75 又は 100 mm/sec である。また日立製 EUB-10 を用い断層像を VTR に記録し、さらに典型例はスライド用として 35 mm 撮影を反覆して行った。

色素注入は通常 2 度ないし 3 度行い、再現性についても検討した。

成 績

1. 対 照 群

心室中隔厚が正常範囲であるか、あるいは心室中隔厚のいかに関係せず右室腔が十分の広さを有している場合は、心室中隔右室側の描出は比較的容易であり、心室中隔厚計測に対し、特別に右心側へのコントラスト注入の必要性を認めなかった。すなわち心筋症のうちでもうっ血型心筋症、ことに三尖弁閉鎖不全を伴うもの、あるいは各種先天性心疾患で右心腔拡大を有するものでは、心室中隔厚計測に対し、コントラスト注入法は、通常の M モード法につけ加えるべきものを有していなかった。

2. 肥大性心筋症

肥大性心筋症 16 例のうち、Fig. 1 に示す如き心尖部肥大症では、通常の短軸方向では心室中隔の肥大はそれほどではなく、従って右室腔も十分に観察しうるから、M モードスキャンにより適正な超音波ビーム方向を選べば、図のように心室中隔壁厚を計測しうる。しかしコントラスト法を利用すると、右図の如く、全心周期にわたって心室中隔右室側を認定し得、計測上はなほだ便利であった。なお仔細に観察すると、収縮期と拡張期

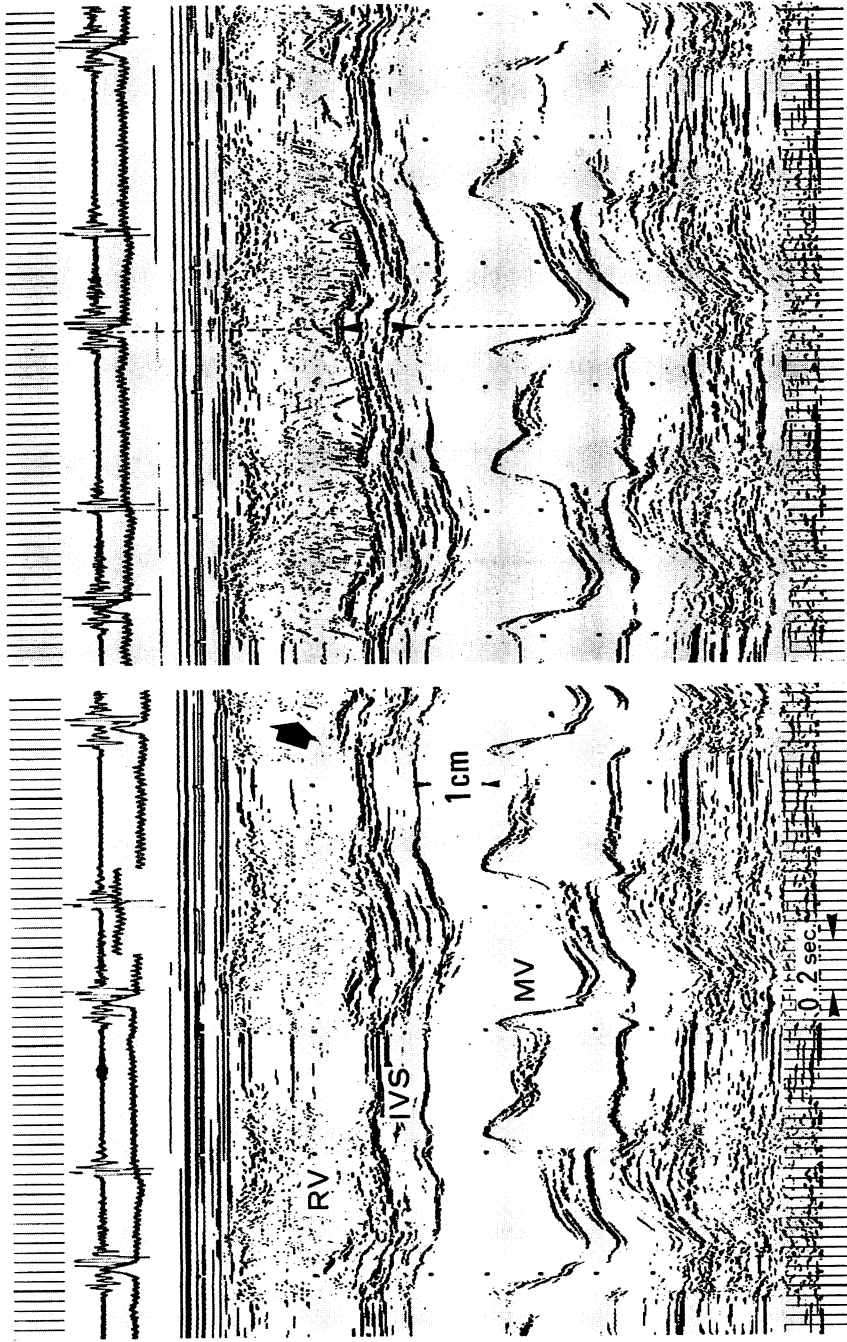


Fig. 1. Contrast echocardiogram in a case of hypertrophic cardiomyopathy (40-year-old male).

Slightly thickened interventricular septum (IVS) is easily measurable in this case, and the contrast echocardiogram (right figure) proves the validity of the measurement done in the routine M-mode echocardiogram (left figure). The thickness of IVS at the timing of R wave of the electrocardiogram is 15 mm, whereas that of the posterior wall of the left ventricle is 13 mm. There is no asymmetric septal hypertrophy (ASH), but this case had asymmetric "apical" hypertrophy (AAH). There is a distinct atrial gallop. Note that contrast seems to originate from the inside of the right-sided spurious IVS echo during rapid filling phase. Large arrow indicates the start of the appearance of contrast after injection (calibration mark on the electrocardiogram indicates the timing of injection). Arrowheads in the right figure indicate the ecdocardial surfaces of IVS. RV = right ventricle; MV = mitral valve. Intervals between dots: 0.5 sec (time scale) and 1.0 cm (depth scale).

ではコントラスト出現の位置がやや異なり, 拡張期には中隔右室面のやや内側からコントラストが出現するかのようみえた。

肥大閉塞性心筋症 5 例のうち 2 例は, 他の肥大性心筋症と同様, 心室中隔右室面の同定が通常の M モード心エコー図で可能であった。しかし他の 3 例では, Fig. 2 に示すように, 心室中隔壁厚の計測がきわめて困難であり, ことに全心周期にわたって右室面を同定することは不可能であった。Fig. 2 の例では IVS の記号で示した心房収縮開

始前の心室中隔壁厚は 32 mm であるが (同じ時点での左室後壁厚は 12 mm, 従って IVS/PW 比は 2.7), この IVS の計測が妥当であるという保証はない。心室中隔中央部で, ことに収縮期に明瞭となる境界線を心室中隔右室面と考えてもよいが (その場合, 中隔壁厚は 20 mm となる), それとても正しいという保証はない。

コントラスト心エコー図が肥大性心筋症にとって真に有意義であったのはこの 3 例中 2 例であった。Fig. 3 は Fig. 2 の例に後日行ったコントラ

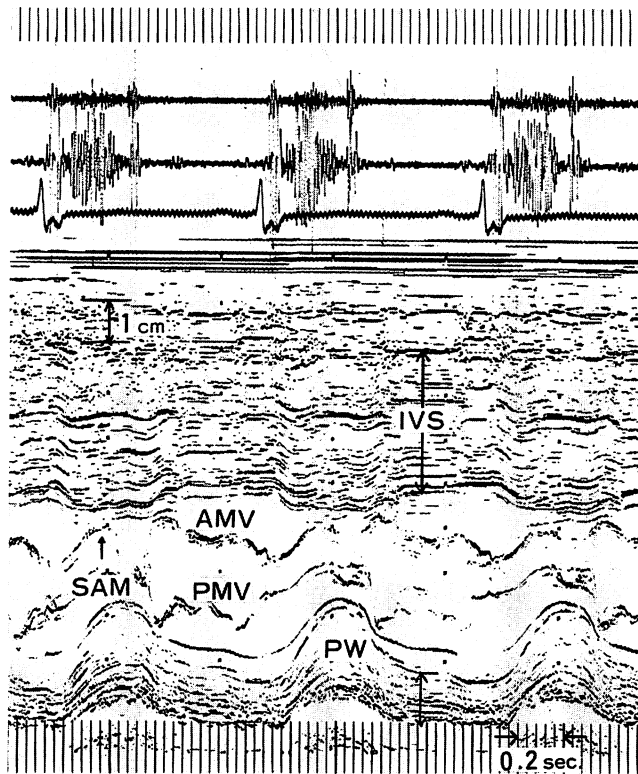


Fig. 2. A case of hypertrophic obstructive cardiomyopathy (HOCM) or idiopathic hypertrophic subaortic stenosis (IHSS) with a difficulty in the measurement of interventricular septal thickness (20-year-old male).

Markedly thickened IVS is easily recognized in this echocardiogram, but the exact measurement is not easy, or dare to say, it is impossible, because of the great uncertainty to recognize the right-sided septal echo. There are several lines in the IVS, and particularly it is impossible to determine the endocardial echo at the timing of R wave of the electrocardiogram. Tentatively measured thickness of IVS just prior to the atrial activity is 32 mm, whereas that of the posterior wall (PW) is 12 mm. AMV and PWV=anterior and posterior mitral valve; SAM=systolic anterior motion.

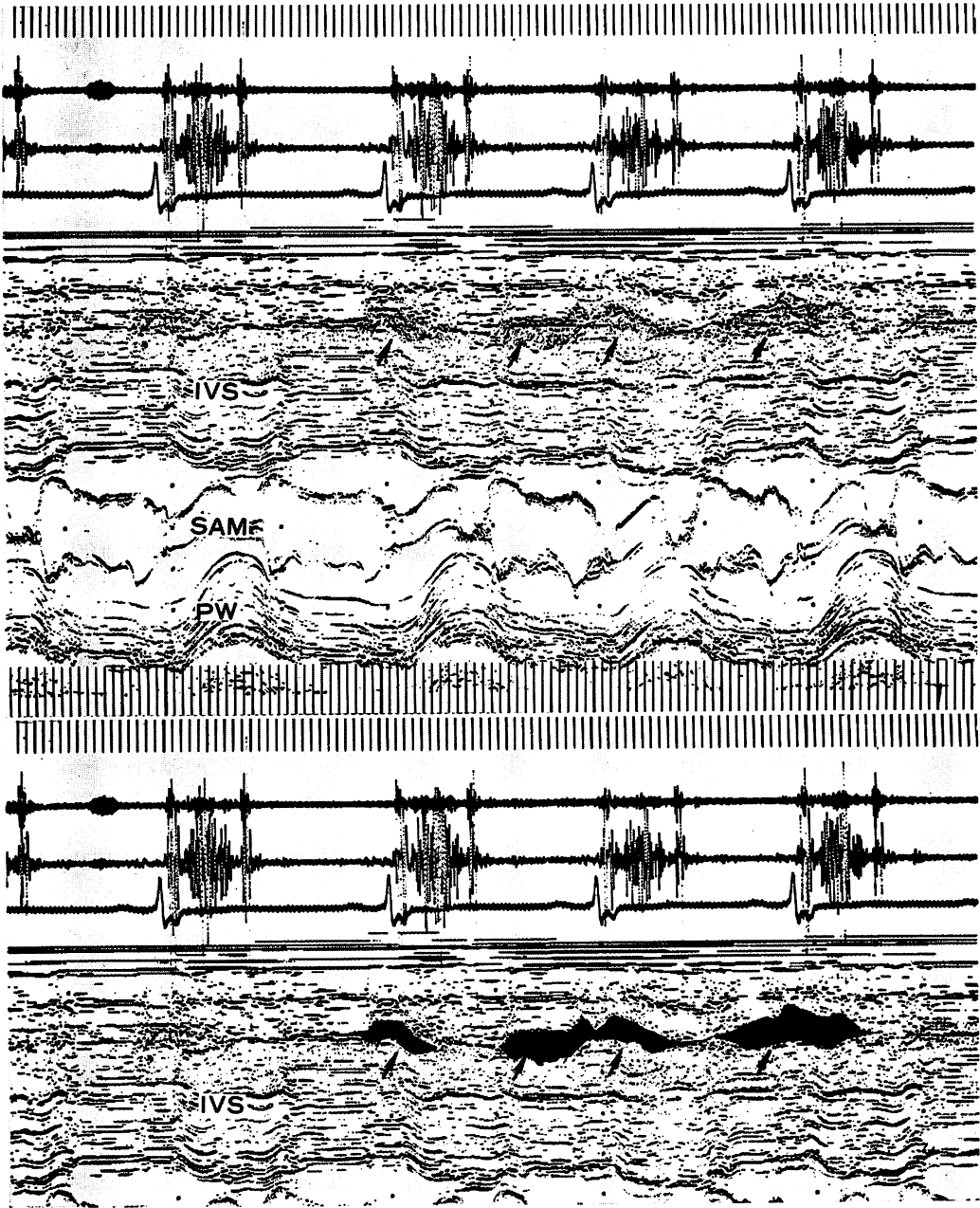


Fig. 3. Contrast echocardiogram in a case of HOCM (IHSS) (same patient in Fig. 2).

Top figure illustrates the contrast filled the narrow right ventricular cavity, which is delineated in the bottom figure. The measurement of IVS is now possible. The right ventricular filling is observed during atrial systole and rapid filling phase, and the contrast is not recognized from the late systole to early diastole in the right ventricular cavity.

スト心エコー図で、下段は上段の図にコントラスト出現部位を彩色したものである。

下図で明らかなように、右房-右室流入はまず心房収縮期に始まり、ついで急速および緩速充満期の流入がみられるが、心房収縮の影響がかなり強いことが他の心拍でも十分観察される。収縮期にコントラストが心室内に残留するのは、右室自由壁と心室中隔の間に空間(心室腔)が存在しうることを示しているが、収縮末期にはそれすらも消失している。

心室中隔の壁厚は右室面が矢印で示したところにあるから、Fig. 2 で推定した壁厚がこの場合正しいものと判定された。

肥大閉塞性心筋症例中、心室中隔右室面が同定不能な3例中1例では、コントラスト心エコー図法で右室体部にコントラストが出現せず、右室流出路(大動脈前方)にのみコントラストを認めた。心断層図では心室中隔は流出路においてのみ右室と分離して観察された。

考 案

コントラスト心エコー図法は心内各構造物の境界を判定する上に有用な方法として、また通常的心エコー図の最大の欠点である血流の観測が可能な点で、広く日常臨床に用いられるようになった^{1,4-9)}。このことは、心内腔計測にさいし、ことに左室後壁のそれを同定する非常に重要な解決策として、後年、大きな評価を与えられている。

一方、心室中隔は、健常者および著しい肥厚を伴わない例では、たとえ右室側の肉柱という問題はあるにせよ、一般に境界決定はそれほど困難ではない。しかし心室中隔の計測が必須である肥大性心筋症では、極端な中隔肥厚によって右室腔が観察され難く、また三尖弁中隔尖エコーの重畳、中隔の変形による超音波ビーム方向設定上の問題など、難題が多い。さらにいわゆる mottled area が心室中隔内に明瞭な輝点を形成し、これが M モード心エコー図上、明確な境界線として現われるので、心室中隔壁厚計測がいちじるしく困難と

なりがちである。

この斑点状の mottled area の存在は、M モード心エコー図ではその実体の観察が不可能なため、計測上避け難い問題を提起しているが、断層心エコー図では極めて容易に判別される。しかし断層心エコー図は詳細な計測には不向きである。

またこの特殊なエコーは冠動脈前下行枝の中隔枝である可能性もある¹⁰⁾。

以上の如き右室腔、三尖弁エコーおよび mottled area の問題を一挙に解決する上に、コントラスト心エコー図は非常に大きな役割を果たしているように見える。実際、本研究においても、コントラスト法施行によって、少なくとも3例では始めて心室中隔の計測が可能となった。そのような例は心断層図では心室中隔と右室自由壁との間にほとんどまったく透亮像が無く、僅かに大動脈前面の右室流出路に右室腔をみるのみであった。従ってそのような例での心室中隔計測は、通常の M モード法では事実上不可能というべきであろう。

心室中隔の心エコー図計測には、超音波ビーム方向、ビーム幅、中隔構造の変異、右室内(三尖弁)および中隔内部の特殊なエコー生成物などの問題もあり¹⁰⁾、心ずしも常に理想的な計測を行なうとは限らないが、コントラスト法は、その一つの解決法として、今後ルチンの方法として採用されるべきであろう。

結 論

心室中隔壁厚計測上の困難性を克服することを目的として、とくに中隔右室面の同定に、末梢より行うコントラスト心エコー図法が役立つことを示した。この方法は、ことに肥大性心筋症で、右室腔の十分な観察が行いえぬほどの心室中隔肥厚例では、必須の検査手段であるといえる。

文 献

- 1) Feigenbaum H: Echocardiography. 2nd ed, Lea & Febiger, Philadelphia, 1977
- 2) Henry WL, Clark CE, Epstein SE: Asymmetric septal hypertrophy. Echocardiographic identi-

- fication of the pathognomonic anatomic abnormality of IHSS. *Circulation* **47**: 225-233, 1973
- 3) Abbasi AS, MacAlpin RN, Eber LM, Pearce ML: Left ventricular hypertrophy diagnosed by echocardiography. *New Engl J Med* **289**: 118-121, 1973
 - 4) Gramiak R, Shah PM, Kramer DH: Ultrasound cardiography: Contrast studies in anatomy and function. *Radiology* **92**: 939-948, 1969
 - 5) Feigenbaum H, Stone JM, Lee DA, Nasser WK, Chang S: Identification of ultrasound echoes from the left ventricle by use of intracardiac injections of indocyanine green. *Circulation* **41**: 625-621, 1970
 - 6) Seward JB, Tajik AJ, Spangler JG, Ritter DG: Echocardiographic contrast studies: Initial experience. *Mayo Clin Proc* **50**: 163-192, 1975
 - 7) Seward JB, Tajik AJ, Hagler DJ, Ritter DG: Peripheral venous contrast echocardiography. *Amer J Cardiol* **39**: 202-212, 1977
 - 8) Kerber RE, Kioschos JM, Lauer RM: Use of an ultrasonic contrast method in the diagnosis of valvular regurgitation and intracardiac shunts. *Amer J Cardiol* **34**: 722-727, 1974
 - 9) Taga K, Genda A, Kawasaki S, Oiwake H, Kanaya H, Nakayama A, Hamada M, Ohta S, Jinkawa S, Hirai J, Takeda R: Studies on contrast echocardiography. *J Cardiology* **8**: 167-176, 1978 (in Japanese with English abstr)
 - 10) Allen JW, Kim SJ, Edmiston WA, Venkataraman K: Problems in ultrasonic estimates of septal thickness. *Amer J Cardiol* **42**: 89-96, 1978