

メトキサミンにより連続性
雑音の消失した動脈管開存
の1例

Disappearance of the
murmur of patent duc-
tus arteriosus by metho-
xamine: A case report

柳澤 信子
本田 守弘
伊藤 正高
渡部 寿永
樋口 良雄
和田 敬

Nobuko YANAGISAWA
Morihiro HONDA
Masataka ITO
Yasuei WATANABE
Yoshio HIGUCHI
Takashi WADA

Summary

In general, methoxamine induces an increase in aortic pressure, thus enhances the intensity of the continuous murmur of patent ductus arteriosus (PDA). On the other hand, inhalation of amyl nitrite causes a decrease in aortic pressure resulting in diminished intensity of the murmur. This is a case report of PDA with an intermittent continuous murmur in which the reversed results of the pharmacodynamic tests were observed.

The patient, a 23-year-old Japanese female, examined on March 8, 1979, had a vague chest discomfort due to hyperventilation. There was no cardiac murmur on the initial examination. Five min later, however, a typical continuous murmur of PDA appeared at the cardiac base which did not vary by changing her position. On March 9, there was only grade 1 ejection systolic murmur at the base, and again changing position did not produce any variation. Inhalation of amyl nitrite caused an appearance of the continuous murmur in 90 sec and it reached to the maximum in 5 min. At the end of one hour, the murmur was still present. Administration of 0.095 mg/kg of methoxamine produced an intensification of the murmur in 30 sec and then gradually disappeared in 3 min leaving only a late systolic murmur and the paradoxical splitting of the second heart sound.

Aortography showed a distinct regurgitant jet at the site of PDA while the continuous murmur was present. Methoxamine was given during the aortography, then, both the murmur and jet disappeared. The pulmonary artery pressure was 36/8 mmHg, with a mean of 23 mmHg.

In surgery, 15 mm×10 mm of ductus was found and resected. The specimen showed an abnormally increased proliferation of smooth muscle with some closing process. It was assumed, therefore, that methoxamine acted upon the abnormally proliferated smooth muscle to constrict the ductus resulting in the disappearance of the continuous murmur. Amyl nitrite, on the other hand, produced a relaxation of the ductus by acting on the smooth muscle and caused an intensification of PDA murmur in this case.

国際親善総合病院 内科
横浜市中区相生町 3-55 (〒231)

Department of Medicine, International Goodwill Hos-
pital, Aioi-cho 3-55, Naka-ku, Yokohama 231

Presented at the 19th Meeting of the Japanese Society of Cardiovascular Sound held in Kyoto, October 20-21, 1979
Received for publication November 21, 1979

Key words

Intermittent continuous murmur of PDA Methoxamine Amyl nitrite Abnormally proliferated smooth muscle

はじめに

肺高血圧を伴わない PDA の連続性雑音は大動脈圧の上昇により増強し, その低下によって減弱する. したがって, 一般に昇圧剤であるメトキサミン負荷により, 連続性雑音は増強し^{1,2)}, 逆に降圧作用を持つ亜硝酸アミルによって減弱するとされている.

我々は, PDA による典型的な連続性雑音が間歇的に出現し, 薬物負荷によって逆の結果を示した症例を経験したので報告する.

23 歳 女性 学童期の毎年の健診, 入社時の健診などで, 一度も心雑音を指摘されたことはなく, 全く無症状であった.

1979 年 3 月 8 日 過換気症候群の症状で救急車にて来院. 初診時の心拍数 75/min, 血圧 106/70 mmHg, 貧血, 黄疸なし. 最初は仰臥位にても心雑音は聴取されなかったが, 仰臥位約 5 分後に Levine IV/VI 度の連続性雑音が, 左第 1 肋間鎖骨中線上に聴かれるようになった. なお, この雑音は体位変換によって変化を示さなかった.

胸部 X 線では, 大動脈弓, 肺動脈弓がやや突出している以外, とくに異常はなかった.

心電図では V₁, V₂ に若年者のためと思われる陰性 T 波がみられた以外異常なし.

翌 3 月 9 日, 心音精査のために来院. 初診時に聴取された連続性雑音はなく, Levine I~II/VI 度の駆出性雑音と, 軽度の III 音のみが認められ

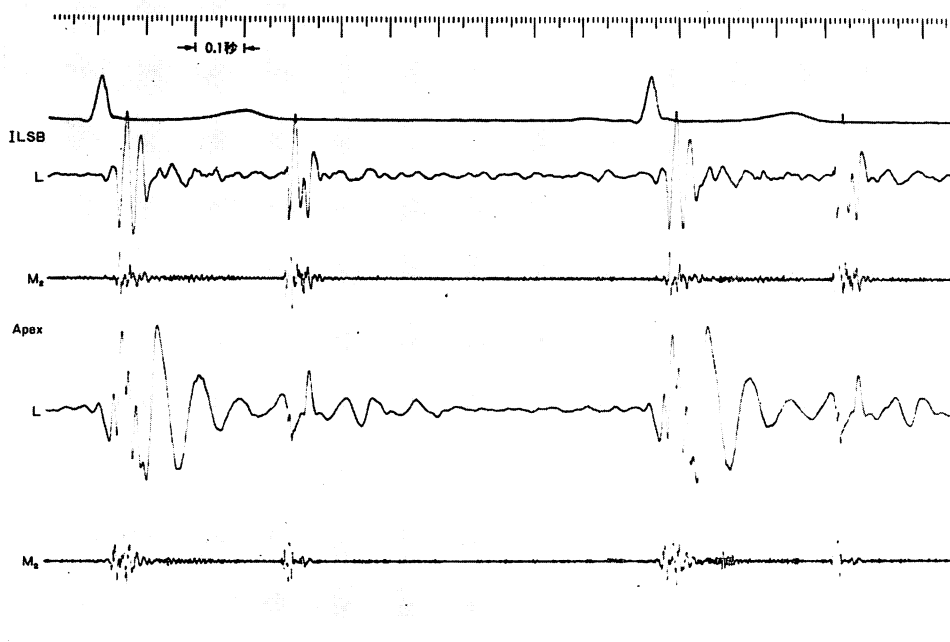


Fig. 1. Phonocardiogram of the patient taken on March 9, 1979.

Before the administration of the drugs there is no continuous murmur. There is only grade 1 ejection murmur and normal splitting of the second heart sound.

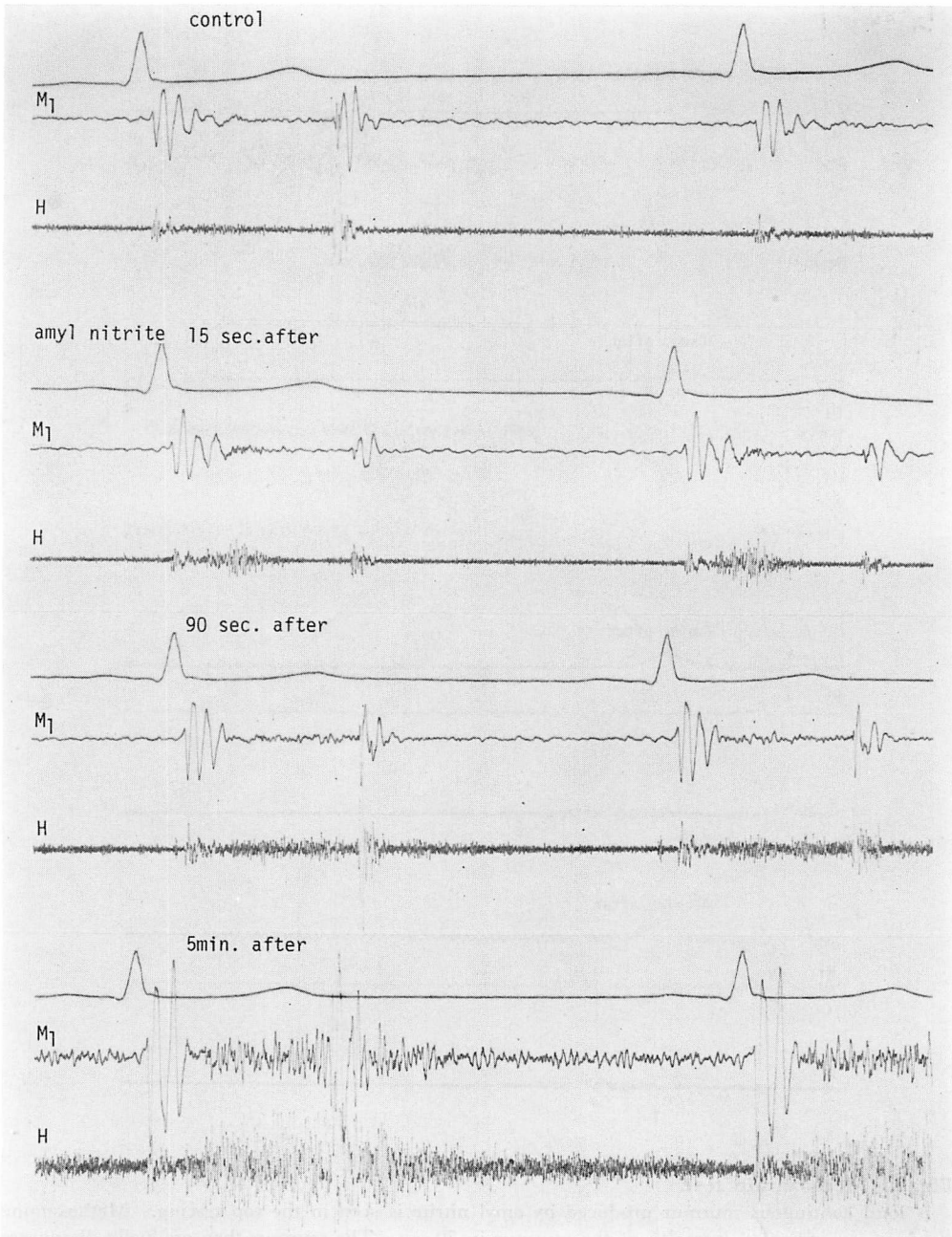


Fig. 2. Amyl nitrite inhalation test.

Inhalation of amyl nitrite produces an increased ejection murmur in 15 sec. A continuous murmur appears 90 sec later, and it reaches to the maximum in 5 min.

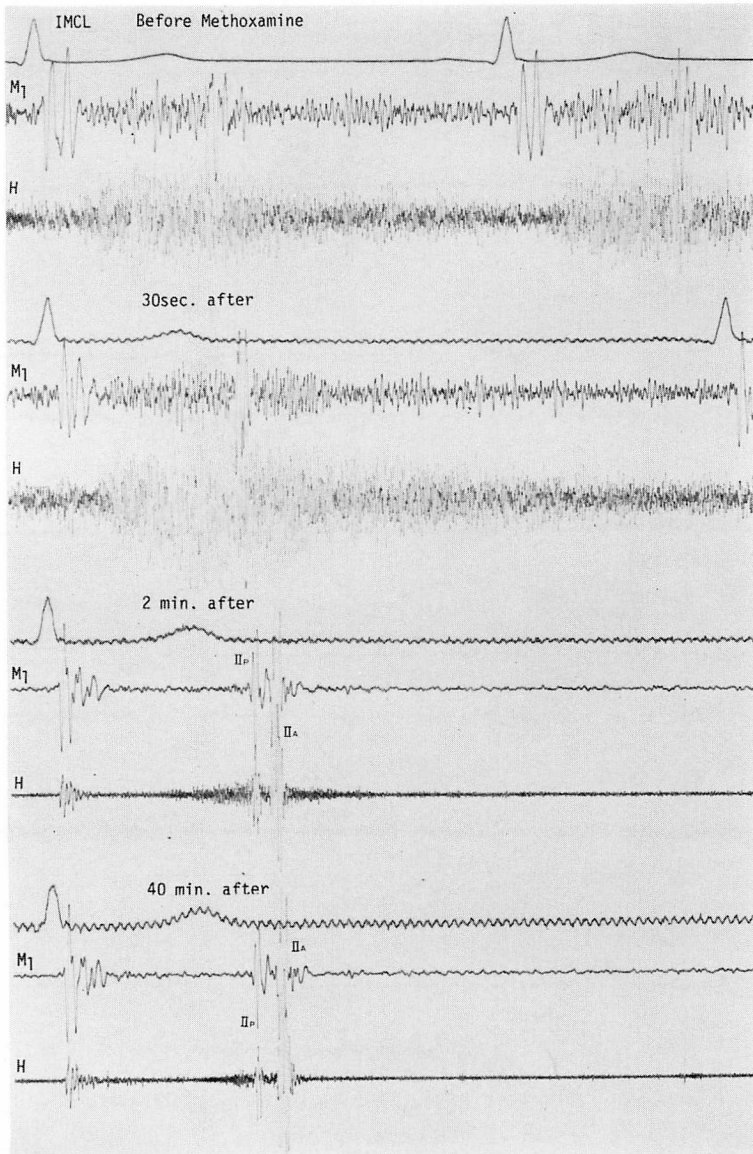


Fig. 3. Methoxamin test.

A loud continuous murmur produced by amyl nitrite is seen in the top tracing. Methoxamine produces an increased intensity of the murmur in 30 sec. The murmur then gradually disappears and leaving only paradoxical splitting of the second heart sound (bottom 2 tracings).

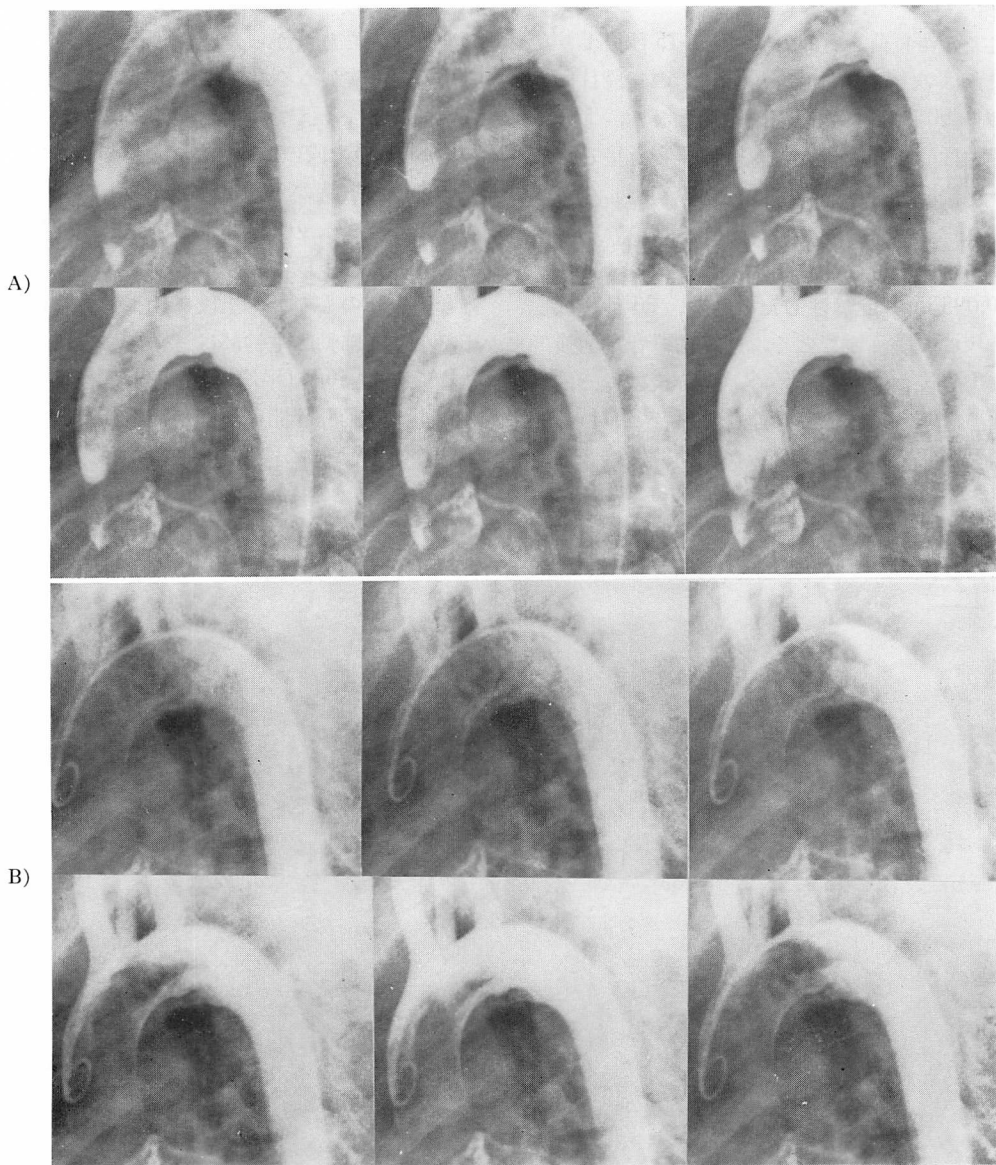


Fig. 4. Aortograms obtained in the presence or absence of the continuous murmur.

A) Aortograms obtained during the presence of the continuous murmur show a jet streak from the aorta towards the pulmonary artery with the visible pulmonary artery trunk.

B) After methoxamine, the continuous murmur disappears. The previously noted jet streak becomes vague and the pulmonary artery trunk is not visualized. The aortic side of the ductus increases in size indicating the presence of constriction at the pulmonary artery side of the ductus.

た. なお, この時の血圧は 110/60 mmHg であった (Fig. 1).

亜硝酸アミル負荷を行ったところ, 15 秒後より駆出性雑音は次第に増強し, Fig. 2 の三段目に示すごとく 90 秒後には連続性雑音となり, 5 分後には四段目のごとく最大の連続性雑音を呈した. 以後この連続性雑音は約 1 時間経過中変化しなかった.

さらに, この雑音の性質を知るために, メトキサミン 0.095 mg/kg 静注したところ, 30 秒後には Fig. 3 の二段目のごとく, 連続性雑音は増強したが, 1 分後より減弱し始め, 2 分後には三段目のごとく, 非常に減弱した連続性雑音と II 音の奇異分裂が認められ, 3 分後には連続性雑音は

消失し, 収縮後期に軽度の雑音がみられるのみであった. 以後 40 分間体位変換を試みたが, 雑音の変化はみられなかった.

PDA を確かめるために血管造影を行い, 同検査中にメトキサミン負荷を行った.

Fig. 4 の上段の二列は, メトキサミン負荷前で雑音のある時の大動脈造影で, 大動脈から肺動脈への逆流ジェット, および肺動脈主幹部が造影されている. 下段の二列はメトキサミン負荷後で雑音消失時のもので, 上段に比べ動脈管は非常に細くなり, 肺動脈主幹部は造影されなかった.

PA 圧は 36/8 (平均 23) mmHg であった.

以上より動脈管開存が確かめられたので, 動脈管切除術を行った.

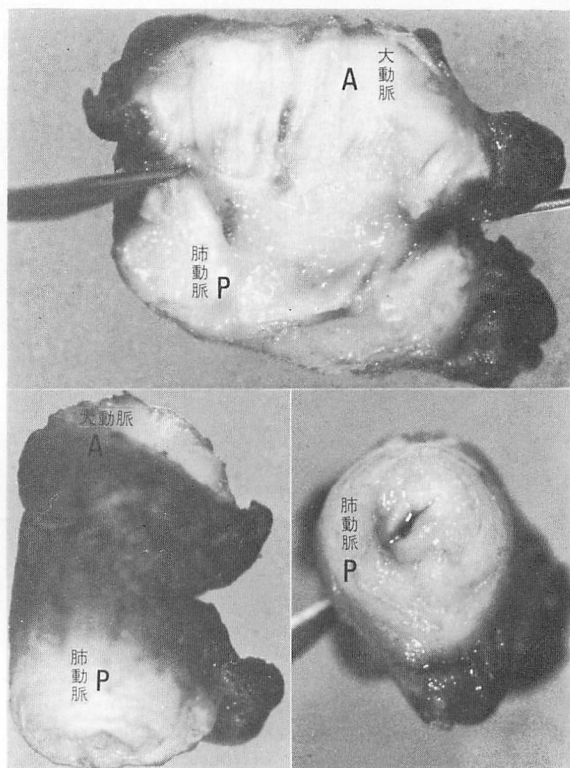


Fig. 5. Specimen of ductus.

Resected specimen of the ductus shows 15 mm in length. The diameter of the ductus at the aortic and pulmonic side are 10 mm and 8 mm, respectively. The lumen of the ductus is very much narrowed. A=aorta; P=pulmonary artery.

Fig. 5 は切除された動脈管を示す。内腔は細く、全長 15 mm、直径は大動脈側 10 mm、肺動脈側 8 mm と円錐状を示していた。

Fig. 6 の左上は動脈管の横断面を Weigert-van Gieson 染色したもので、中膜には平滑筋細胞の増殖肥大がみられ、中膜の内層は縦走成分に富み、外層は輪状成分が多い。外膜には神経線維、脂肪組織に加えて中等度の線維弾性症が認められた。左下は動脈管から肺動脈へ移行する部分の縦切りで、向って左側が動脈管側、右側が肺動脈側である。動脈管側で内膜の線維弾性症(図の上方)が強くみられた。**Fig. 6** の右側は動脈管の横断面の拡大像で、Hematoxylin-Eosin 染色である。動脈

管の内膜より中膜にかけて平滑筋は、増殖・拡大し、外側より(図の下方)輪状筋、縦走筋、再び輪状筋、縦走筋というように二重構造がみられた。

考 案

肺高血圧を伴わない PDA が、一過性に連続性雑音を消失するという報告は、数例をみるにすぎない³⁻⁷⁾。それらの原因として、動脈管の屈曲⁴⁾、動脈管の弁様構造⁵⁾などがあげられている。しかし、本例ではそのような所見はみられなかった。また、坂本らも著者らの症例と同じようにメトキサミン負荷によって連続性雑音の消失した PDA を報告し、その機序としてメトキサミンが心室の

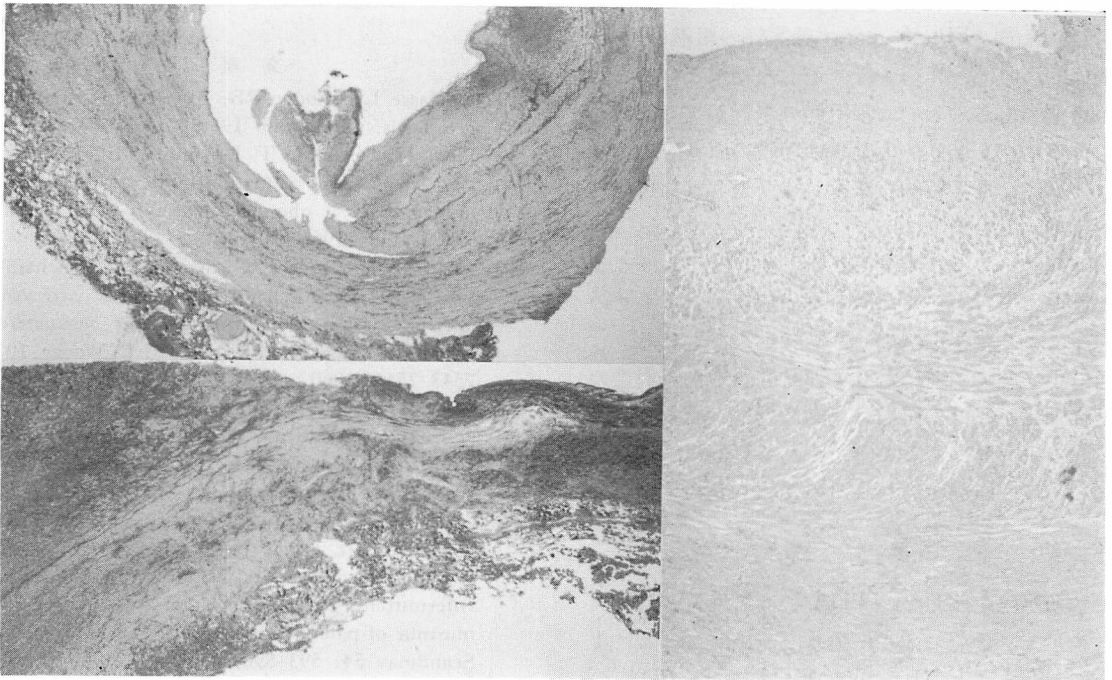


Fig. 6. Pathologic specimen of ductus.

Upper left figure shows a transverse section of the ductus. The medial smooth muscle cells are proliferated and hypertrophied. $\times 13$, Weigert-van Gieson's stain.

Lower left figure shows a longitudinal section of the ductus at transitional area from the ductus (left) to the pulmonary artery (right). Note thick intimal fibroelastosis and hypertrophied media of the ductus as compared to those of the pulmonary artery. $\times 13$, Weigert-van Gieson's stain.

Right figure shows a complicated structure of the smooth muscle cells which consist of reduplicated double layers of longitudinal and circular orientation. $\times 100$, Hematoxylin-Eosin stain.

容量を増し, その結果, 長い動脈管を捻転させたものと考察している⁷⁾. 我々の症例も動脈管が長いこと, そのような機序も考えられるが, メトキサミン負荷前後の心エコー図においては左室腔の変化はみられなかった. したがって, 本症例は動脈管自体の収縮性に, より多く起因していると考えられる. すなわち, メトキサミン負荷後は単に大動脈圧が上昇するため, ごく短期間連続性雑音は増強するが, ただちにメトキサミンが平滑筋の増殖・肥大を示す動脈管に対して強い収縮を誘発し, そのため動脈管は機能的に閉鎖して, 連続性雑音が消失したものと考えられる. また, メトキサミン負荷を行わない時にも, 間歇的にこの雑音が出没した原因はおそらく内因性のカテコールアミンが収縮性を有する動脈管に作用した結果とも考えられる. **Fig. 6** に示す動脈管の組織所見は, 機能的に収縮・弛緩を繰り返した結果とみることも可能である. とくに平滑筋の走行が交互に異なる二重構造をとり, 大動脈の中膜の厚さを上廻ることはかなり積極的な攣縮が繰り返された可能性を示唆するものである.

亜硝酸アミルは平滑筋に対して, メトキサミンと逆の作用を有するため, 本症例においてもこの機序により雑音が増加したものと推測される.

以上, 薬物負荷に対して連続性雑音が奇異性の反応を示し, その原因は異常に増殖・肥大した動脈管の平滑筋にあると考えられる症例は, 本例がはじめての症例と思われるので報告した.

要 約

肺動血圧を伴わない PDA の連続性雑音は, メトキサミン負荷により増強し, 亜硝酸アミルによって減弱するとされている. 著者らは, PDA の雑音が間歇的に出現し, 薬物負荷によって逆の結果を示した症例を経験した.

23 歳, 女性, 初診時聴取された連続性雑音が, 翌日消失したため, 亜硝酸アミル負荷をした. 約 30 分後より連続性雑音が出現し, 5 分後には最大

の雑音となった. さらにメトキサミン負荷を行ったところ, 30 秒後には連続性雑音は増強したが, 3 分後には収縮後期雑音と II 音奇異分裂となった. 大動脈造影にて動脈管開存が認められた. メトキサミン負荷時の雑音消失時には, 動脈管への短絡は消失傾向を示した. この時の肺動脈圧は 36/8 (平均 23) mmHg であった. 15×10 mm の動脈管を切除した. 病理学的には, 動脈管における平滑筋の異常増殖が認められた. したがって, 本症例の薬物に対する奇異性反応は, 増殖した動脈管の平滑筋に起因すると思われる.

最後に, 本稿を発表するにあたってご指導頂いた東大坂本二哉, 順天堂大岡田了三, 東海大松山正也, 川田志明, 秦 順一の諸先生に心から感謝申し上げます.

文 献

- 1) Crevasse LE, Logue RB: Atypical patent ductus arteriosus. *Circulation* 19: 332-337, 1959
- 2) Ueda H, Sakamoto T, Uozumi Z, Inoue K, Kawai N: The use of methoxamine as a diagnostic aid in clinical phonocardiography. *Jap Heart J* 7: 204-226, 1966
- 3) Fiehring H, Rodeck G, Kempf G: Uncharakteristische Geräusche beim Ductus arteriosus apertus Botalli als Ursache einer verspäteten operativen Therapie. *Münch Med Wschr* 102: 2543-2546, 1960
- 4) Shapiro W, Said S, Nova PL: Intermittent disappearance of murmur of patent ductus arteriosus. *Circulation* 22: 226-231, 1960
- 5) Keith TR, Sagarmnaga J: Spontaneously disappearing murmur of patent ductus arteriosus. A case report. *Circulation* 24: 1235-1238, 1961
- 6) Hyske I, Landtman B, Louhimo I, Tuuteri L: Intermittent disappearance of the continuous murmur of patent ductus arteriosus. *Acta Paediatr Scand* 54: 593-596, 1965
- 7) Sakamoto T, Takabatake Y, Uozumi Z, Kawai N: Atypical response of intermittent continuous murmur of patent ductus arteriosus to vasoactive agent, with particular reference to the external and intracardiac phonocardiography. *Jap Heart J* 8: 318-327, 1967