

断層心エコー図による大動脈弓の形態および診断

Two-dimensional echocardiographic diagnosis of aortic arch by suprasternal approach

吉岡 史夫  
力武 典子  
武知 哲久  
鈴木 和重  
竹内 純孝  
松永 伸二  
横地 一興  
加藤 裕久

Fumio YOSHIOKA  
Noriko RIKITAKE  
Tetsuhisa TAKECHI  
Kazushige SUZUKI  
Sumitaka TAKEUCHI  
Shinji MATSUNAGA  
Kazuoki YOKOCHI  
Hirohisa KATO

**Summary**

Two-dimensional echocardiographic studies of the aortic arch and proximal descending aorta were performed in 6 cases with coarctation of the aorta, 40 normal subjects and 9 cases of coarctectomy approached by the suprasternal notch.

In cases with the normal aortic arch and proximal descending aorta, the ascending aorta, aortic arch, descending aorta and right pulmonary artery were visualized clearly. The diameter of the aortic lumen is consistent throughout the plane of the scan. The origins of the left carotid artery and the left subclavian artery were seen clearly. In 3 of 7 normal newborns a localized area of a slightly aortic narrowing (diameter of aortic narrowing area / diameter of proximal descending aorta > 0.75) was visualized.

In 5 of 6 cases with coarctation of the aorta a localized area of an aortic narrowing distal to the origin of the left subclavian artery is visualized which corresponded to the angiographic appearance of the coarctation. In 1 of 6 cases with coarctation of the aorta a more diffuse area of aortic obstruction beginning from distal portion of the left carotid artery to distal portion of the left subclavian artery was visualized. In this case, aortic valve stenosis, ventricular septal defect, patent ductus arteriosus, and hypertrophy of the interventricular septum and left ventricular posterior wall were associated. In 9 coarctectomy cases a localized area of an aortic narrowing distal to the origin of the subclavian artery was enlarged after operation.

Two-dimensional echocardiogram approached by the suprasternal notch may offer a useful noninvasive method for direct visualization of the aortic arch and proximal descending aorta.

久留米大学医学部 小児科  
久留米市旭町 67 (〒830)

Department of Pediatrics, Kurume University School  
of Medicine, Asahimachi 67, Kurume 830

Presented at the 20th Meeting of the Japanese Society of Cardiovascular Sound held in Nagoya, March 29-30, 1980  
Received for publication September 16, 1980

**Key words**Two-dimensional echocardiography      Suprasternal notch approach      Coarctation of the aorta  
Coarctation complex

## はじめに

大動脈縮窄は1750年, Meckel ら<sup>1)</sup>の報告にはじまり, その type には大動脈弓の一部が限局性に狭窄を示すものと, 大動脈弓部全体が低形成を示すものがある. とくに心室中隔欠損, 大動脈弁狭窄, 動脈管開存を伴った coarctation complex は, 新生児早期から重篤な心不全を示し, 早期診断, 早期治療を必要とする. 従来, 大動脈縮窄の診断は心血管造影によってなされていたが, 造影剤の影響による心不全の悪化, 腎不全の発生などリスクの高い検査法であった. 最近, 断層心エコー図が非観血的に心内構造を評価するうえに有力な方法となってきたが, 従来の parasternal approach<sup>2,3)</sup> では, 上行大動脈までの観察しかできず, 大動脈弓部から下行大動脈の観察は困難であった. 1978年, Weyman ら<sup>4)</sup>は断層心エコー図を用い, suprasternal notch approach による大動脈縮窄の診断について報告し, 1979年, 中林ら<sup>5)</sup>も同様の方法で解離性大動脈瘤の診断について報告した. かくしてこの suprasternal notch approach により, 大動脈弓部から下行大動脈の観察が可能になってきた.

今回, とくに断層心エコー図を用いた suprasternal notch approach により, 大動脈縮窄の有無, 部位, 形態の診断とともに, 心室中隔欠損, 大動脈弁狭窄, 動脈管開存を伴う coarctation complex の診断に対する本法の意義を検討した.

## 対 象

**Table 1** に示すように, 心血管造影で確かめられた大動脈縮窄 6 例 (生後 3 ヶ月から 6 歳まで), 大動脈縮窄術後 9 例 (2~12 歳まで), 正常大動脈弓で左大動脈弓 20 例 (生後 3 ヶ日から 15 歳まで), 右大動脈弓 20 例 (生後 3 ヶ日から 15 歳まで), 計

**Table 1. Materials**

I. Coarctation of the aorta: 6 cases					
	Age	Type	AS	VSD	PDA
1. S. N.	3 mo	Isthmus narrowing	+	+	+
2. T. S.	1 y	Segmental	-	-	+
3. S. M.	2 y	Segmental	-	-	-
4. K. Y.	4 y	Segmental	-	-	-
5. T. S.	6 y	Segmental	-	-	-
6. M. K.	6 y	Segmental	-	-	-
II. Post-operation of coarctectomy: 9 cases					
III. Normal aortic arch					
A. Left aortic arch: 20 cases					
B. Right aortic arch: 20 cases					

55 例を対象とした.

症例 1 は, 3 ヶ月女児で, 左総頸動脈を分枝した直後から, 左鎖骨下動脈を分枝した直後まで大動脈弓部の低形成を示した例で, 心室中隔欠損, 大動脈弁狭窄, 動脈管開存, 心室中隔肥厚および左室後壁肥厚を伴っていた. 本例は, 生後 3 ヶ月で根治手術を行ったが, 死亡した例で, 剖検を行った.

症例 2 は, 1 歳男児で, 左鎖骨下動脈を分枝した直後で限局性に狭窄を示した例で, 小さい動脈管開存を伴っていた.

症例 3~6 は, 左鎖骨下動脈を分枝した直後で限局性に狭窄を示した例で, 動脈管開存はなかった. 症例 6 は手術例で, 手術前, 手術後で大動脈縮窄部位を比較した.

正常大動脈弓 40 例のうち生後 1 週間以内の新生児は 7 例であった.

## 方 法

断層心エコー図は, 東芝製電子扇型走査型超音波心断層装置 SSH-11A を用い, ビデオテープ

またはポラロイドフィルムに記録した。Mモード心エコー図は、Honywell製ストリップチャートを用いて同時記録した。

断層心エコー図によるアプローチには、Fig. 1に示すように、subxiphoid approach, parasternal approach, apex approach, および suprasternal notch approach の4方向を用い、心内構造を把握を試みた<sup>25)</sup>。

大動脈弓部および下行大動脈の描出は、suprasternal notch approach による section 14 を用いた。つまり、患児を仰臥位にし、両肩の下にマクラ(高さ約 15 cm 位)を置き、顔面を上方に向かせる。探触子を患児両肩と平行に胸骨上窩に置き、患児長軸方向と 30~45° の角度をつけ、30~45° 時計方向に回転させながら、左総頸動脈、左鎖骨下動脈、大動脈弓および右肺動脈が明瞭に描

出できる断面で大動脈弓を観察した (Fig. 2)。

## 結 果

### 1. 正常大動脈弓

Fig. 3 は大動脈弁右冠尖逸脱を伴った Kirklin I 型心室中隔欠損の3歳男児例で、左図は同患児の大動脈弓を描出した断層心エコー図である。左総頸動脈 (LCA), 左鎖骨下動脈 (LSA), 右肺動脈 (RPA), 上行大動脈 (ASC. AO), 下行大動脈 (DESC. AO) および大動脈弓が明瞭に描出でき、大動脈縮窄は認めなかった。この大動脈弓を描出した断層心エコー図は、Fig. 3 右図の同患児の大動脈造影像と一致した所見がえられた。

心血管造影で確かめられた正常大動脈弓 40 例全例に、左総頸動脈、左鎖骨下動脈、上行大動脈、下行大動脈、右肺動脈および大動脈弓が描出

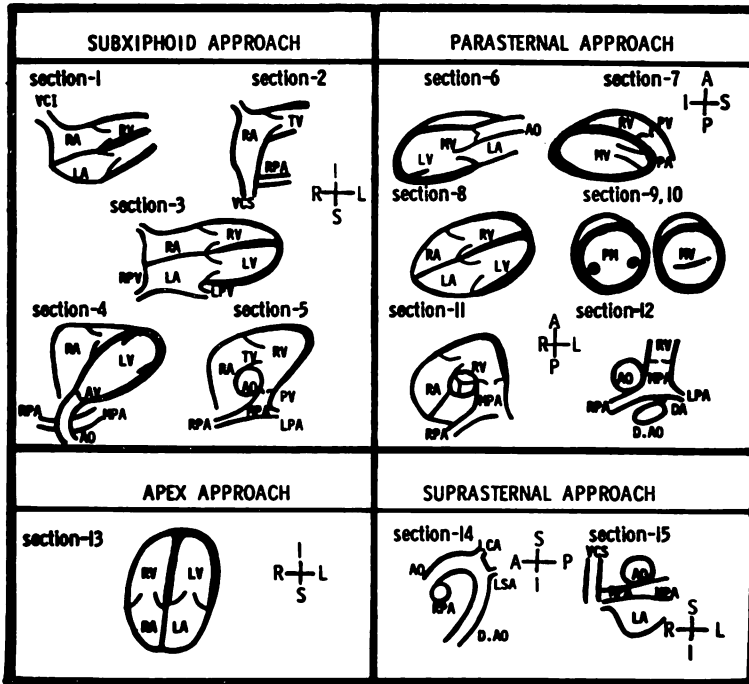


Fig. 1. Two-dimensional echocardiographic sections for the diagnosis of congenital heart disease.

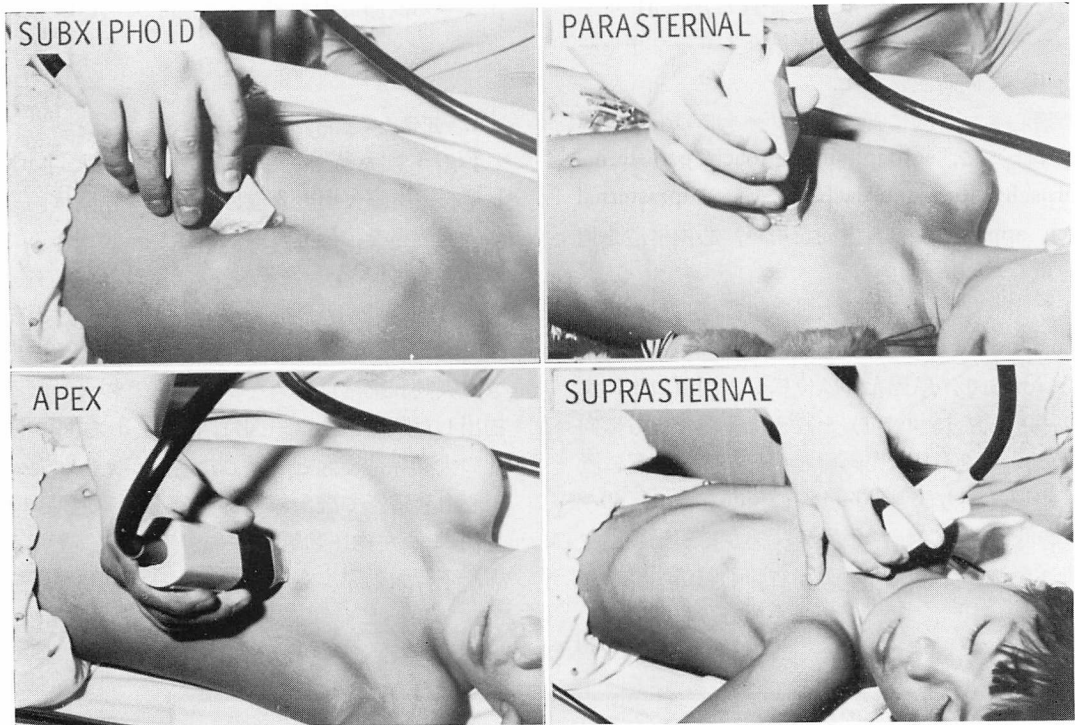


Fig. 2. Photographs showing positions of the transducer in two-dimensional echocardiographic approaches.

In the suprasternal notch approach used in this study, the ultrasonic beam is directed inferiorly and posteriorly and slightly rightward. The plane of the scan is approximately  $45^\circ$  to both the sagittal and coronal planes of the body.

でき、大動脈縮窄はなかった。年齢は生後1日から15歳までで、とくに生後7日以内の新生児7例中3例に、左鎖骨下動脈を分枝した後方で軽い狭窄を認めたが、下行大動脈径と狭窄径の比はいずれも75%以上あった。15歳の男児で肥満のあった1例では、下行大動脈遠位部までのエコーの到達が困難な例もあった。

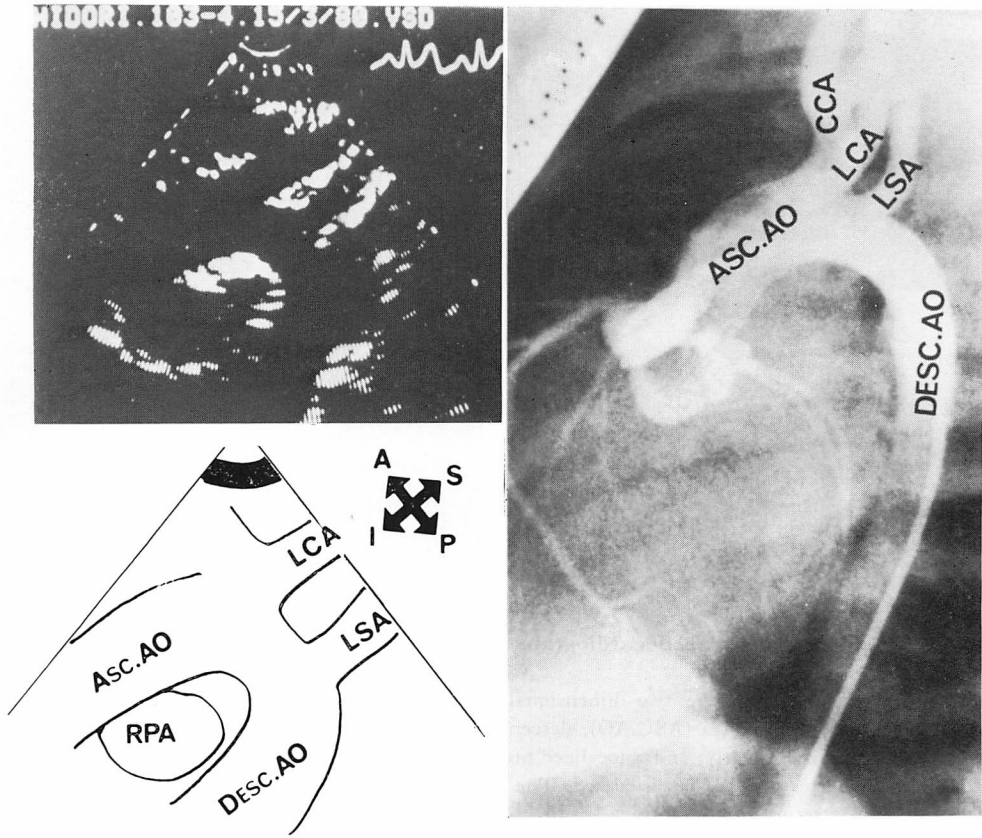
## 2. 大動脈縮窄

### 1) Segmental narrowing type

Fig. 4 は症例6の6歳女児の、断層心エコー図と左室造影像である。左図の断層心エコー図では、左総頸動脈(LCA)、左鎖骨下動脈(LSA)、右肺動脈(RPA)、上行大動脈(ASC. AO)、下行大動脈(DESC. AO)が描出され、大動脈弓は左鎖

骨下動脈を分枝した直後で限局性の狭窄(←CO. AO)を認めた。下行大動脈は軽い poststenotic dilatation を認めた。右図の左室造影では左鎖骨下動脈を分枝した直後で限局性の大動脈縮窄を認め、下行動脈は軽い poststenotic dilatation を示し、断層心エコー図所見は左室造影像によく一致していた。

Fig. 5 は症例4の4歳男児の断層心エコー図と左室造影である。左図の断層心エコー図では、左総頸動脈(LCA)、左鎖骨下動脈(LSA)、右肺動脈(RPA)、上行大動脈(ASC. AO)、下行大動脈(DESC. AO)が描出でき、大動脈弓は左鎖骨下動脈を分枝した直後で限局性の狭窄(←Coarct AO)を認めた。下行大動脈は poststenotic dila-



**Fig. 3. Two-dimensional echocardiogram and aortogram of ventricular septal defect with the prolapsed right coronary cusp (3-year-old boy).**

The left tracing shows the two-dimensional echocardiogram approached from the suprasternal notch. The ascending aorta (ASC. AO), descending aorta (DESC. AO), aortic arch and right pulmonary artery (RPA) are visualized clearly, and origins of left carotid artery (LCA) and left subclavian artery (LSA) are seen clearly.

The right tracing shows the aortogram. The ascending aorta, descending aorta and aortic arch are visualized without narrowing.

Two-dimensional echocardiographic finding coincides with aortographic findings.

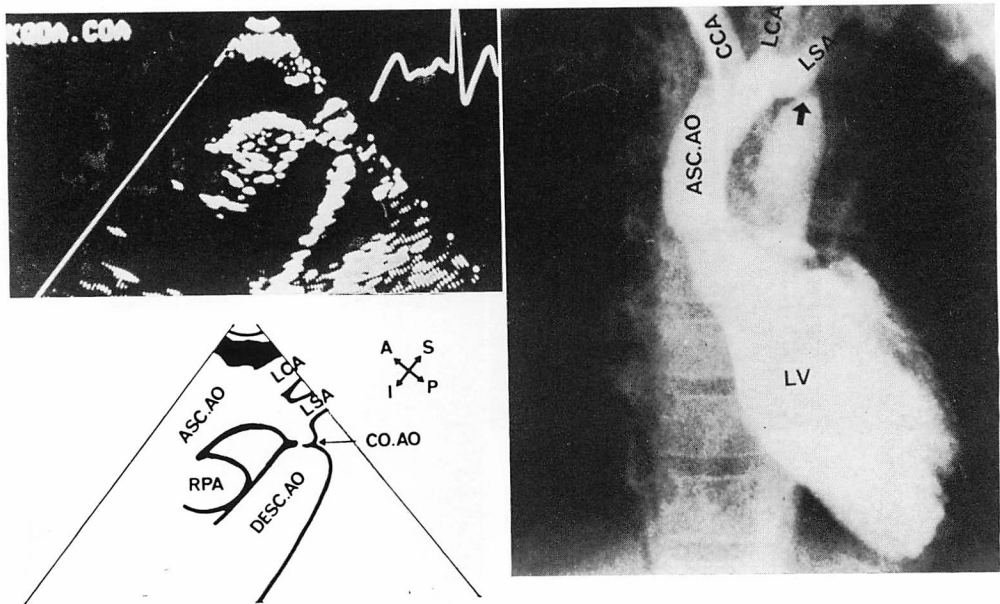
CCA=common carotid artery.

tation を示していた。右図の左室造影では、大動脈弓は左鎖骨下動脈を分枝した直後で限局性の大動脈縮窄を示し、下行大動脈は poststenotic dilatation を示した。断層心エコー図所見は左室造影像によく一致していた。

**Fig. 6** は症例 4 の手術前後を比較した断層心エコー図である。上段の手術前の断層心エコー図

では、大動脈弓は左鎖骨下動脈 (LSA) を分枝した直後で限局性の狭窄 (内径 1 mm $\phi$ ) を認めた。下図の coarctectomy 後の断層心エコー図では、限局性の大動脈縮窄部位が、内径 7 mm に拡大されていたが、軽い狭窄が残存しているのがわかった。

症例 2 は動脈管開存を伴っていたが、動脈管内



**Fig. 4. Two-dimensional echocardiogram and left ventriculogram from Case 6 (6-year-old girl).**

The left tracing shows the two-dimensional echocardiogram approached from the suprasternal notch. The ascending aorta (ASC.AO), descending aorta (DESC.AO) and right pulmonary artery (RPA) are visualized clearly, and a localized area of an aortic narrowing distal to the origin of the left subclavian artery (LAS) is visualized. The descending aorta shows a poststenotic dilatation.

CO.AO=coarctation of the aorta.

The left tracing shows the left ventriculogram demonstrating the localized coarctation of the aorta (arrow) is visualized distal to the origin of the left subclavian artery. The descending aorta shows a poststenotic dilatation.

径は肺動脈側, 大動脈側とも 1 mm と非常に小さく描出できなかった。

症例 2~6 までの限局性の大動脈縮窄では, 全例, 断層心エコー図で描出でき, 心血管造影所見と一致した。

## 2) 大動脈弓低形成型大動脈縮窄

症例 1 は 3 カ月女児で, 大動脈弓の低形成, 心室中隔欠損, 大動脈弁狭窄, 動脈管開存, 心室中隔肥厚 および左室後壁肥厚を伴った coarctation complex の例である。Fig. 7 は同患児の大動脈弓を描出した断層心エコー図であるが, 腕頭動脈 (CCA), 左総頸動脈 (LCA), 左鎖骨下動脈 (LSA), 右肺動脈 (RPA), 上行大動脈 (ASC. AO),

下行大動脈 (DESC. AO) が描出でき, 大動脈弓は, 左総頸動脈を分枝した直後から左鎖骨下動脈を分枝した後方まで大動脈内径 3 mm と低形成を示し, さらに左鎖骨下動脈を分枝した直後で内径 2 mm と限局性の狭窄を示した。下行大動脈は軽い poststenotic dilatation を認めた。Fig. 8 は同症例の parasternal approach による左室長軸断面 (section 6) と大動脈弁輪水平断面 (section 11) である。上図の左室長軸断面では, 大動脈弁輪内径 3 mm と非常に小さく, 大動脈弁 (AV) 閉鎖点はやや前方に偏位していた。上行大動脈 (AO) は poststenotic dilatation を示した。左室 (LV), 右室 (RV) とも拡大を示し, 大きな心室中

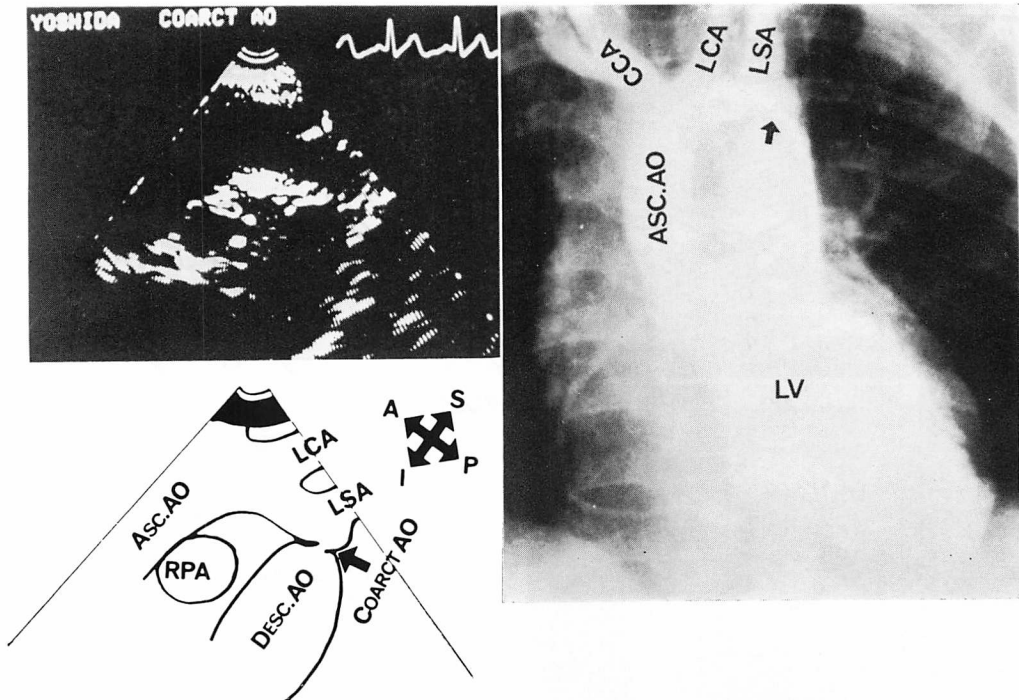


Fig. 5. Two-dimensional echocardiogram and left ventriculogram from Case 4 (4-year-old boy).

The left tracing shows the two-dimensional echocardiogram approached from the suprasternal notch. The ascending aorta (ASC.AO), descending aorta (DESC.AO) and right pulmonary artery (RPA) are visualized clearly, and a localized area of the aortic narrowing distal to the origin of the subclavian artery is visualized. The descending aorta shows a poststenotic dilatation.

The left tracing the left ventriculogram, and the localized coarctation of the aorta (arrow) is visualized distal to the origin of the left subclavian artery. Descending aorta shows a poststenotic dilatation.

隔欠損 (VSD) が記録できた。下図の大動脈弁輪水平断面では、大動脈弁輪内径 4 mm と非常に小さく、大動脈弁エコーはエコー輝度が強く、多重エコーとして記録できた。大動脈弁の枚数は不明であった。右室 (RV)、肺動脈 (PA)、右房 (RA)、左房 (LA) とも拡大を示した。Fig. 9 は同症例の M モード心エコー図で、左室心尖部方向から大動脈にセクタースキヤンした図であるが、左室腔は LVDd 2.7 cm (同年齢平均 1.7~2.3 cm)<sup>6)</sup> と拡大し、心室中隔厚 0.8 cm、左室後壁厚 0.7 cm と 3 ヶ月児平均値 (心室中隔厚 0.29~0.41 cm、左室後壁厚 0.28~0.42 cm)<sup>6)</sup> に比較し

肥厚を示した。左房 (LA)、右室流出路 (RVOT) も拡大していた。

本症例は、剖検所見とよく一致していた。

#### 考 案

最近の断層心エコー図の発達により、心内構造の評価が容易にできるようになり、先天性心疾患における複雑な心内構造異常の評価にも有力な手段となってきている<sup>7-14)</sup>。しかし、従来の parasternal approach では上行大動脈までの評価しかできず、大動脈弓部、下行大動脈の評価は困難であった。1978年 Weyman ら<sup>4)</sup>は、断層心エコー

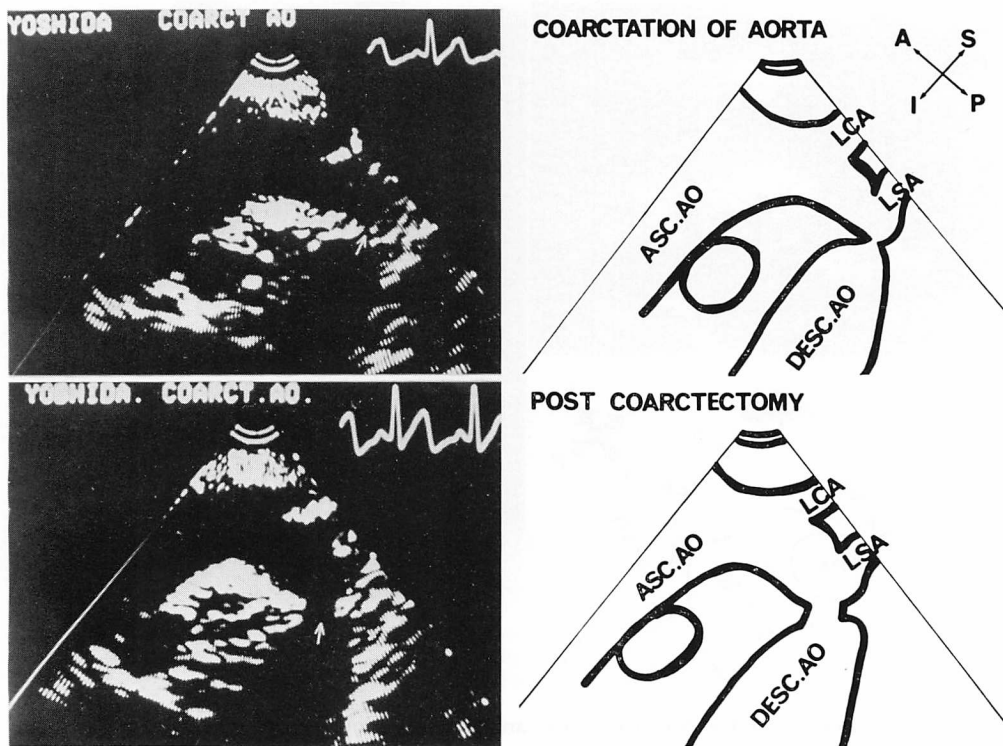


Fig. 6. Two-dimensional echocardiogram from Case 6 (4-year-old boy).

The upper tracing shows the preoperative two-dimensional echocardiogram approached from the suprasternal notch. A localized area of an aortic narrowing (1 mm) distal to the origin of the subclavia nartery is visualized.

The lower tracing shows the two-dimensional echocardiogram in post-coarctectomy approached from the suprasternal notch. The narrowing segment is enlarged in 7 mm after operation.

ASC.AO=ascending aorta; DESC.AO=descending aorta; LCA=left carotid artery; LSA=left subcalvian artery.

図を用い suprasternal notch approach により大動脈弓部の描出, 大動脈縮窄の診断が可能であると報告し, また 1979 年中林ら<sup>5)</sup>は同様の方法で解離性大動脈瘤の診断に有用であると報告して, 断層心エコー図による大動脈弓部および下行大動脈の観察が可能になってきた。

今回, 断層心エコー図を用い, suprasternal notch approach により大動脈弓部の直接描出を行い, 大動脈縮窄の部位, 形態の診断, coarctation complex に対するアプローチの方法, 大動脈縮窄に対する手術前後の評価について検討し

た。

### 1. 大動脈弓部の描出

#### 1) 正常大動脈弓

心血管造影で確かめられた正常大動脈弓 40 例全例で, 大動脈弓は描出できた。大動脈弓の描出は, Weyman らと同様な方法で行った。記録にさいして注意を要する点は, 左総頸動脈, 左鎖骨下動脈, 右肺動脈および大動脈弓が明瞭に描出できる断面で記録することが大切である。

年齢は生後 1 生日から 15 歳までであったが, とくに生後 7 日以内の新生児 7 例中 3 例に, 左鎖



骨下動脈を分枝した後方に軽い狭窄がみられた。しかし、下行大動脈内径と狭窄部内径の比は、いずれも 75% 以上あり、これは Rudolph ら<sup>15)</sup>のいう生理的狭窄 (shelf にあたるもの) と思われた。15 歳男児で肥満のあった 1 例では、下行大動脈遠位部までのエコーの到達が困難で、下行大動脈近位部までの描出しかできなかった。

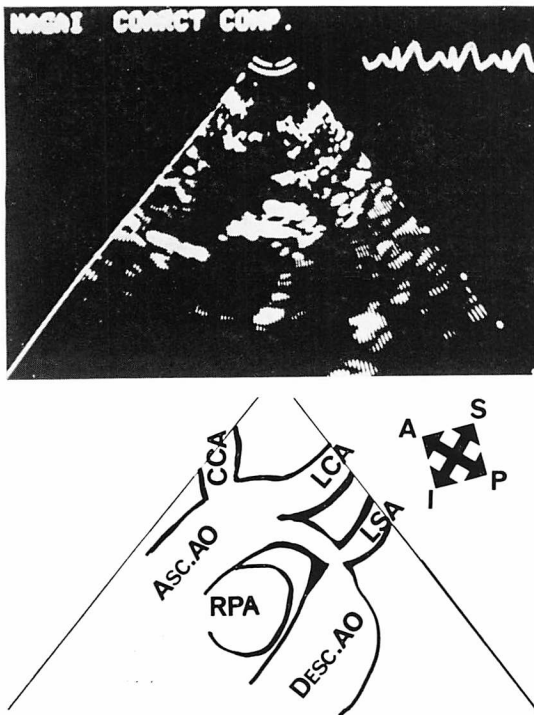


Fig. 7. Two-dimensional echocardiogram from Case 1 (3-month-old boy).

This tracing shows the two-dimensional echocardiogram approached from the suprasternal notch. The ascending aorta, descending aorta and right pulmonary artery are visualized clearly, and a more diffuse area of an aortic obstruction beginning from the distal to the left carotid artery and extending to the distal to the left subclavian artery is visualized.

ASC.AO=ascending aorta; DESC.AO=descending aorta; RPA=right pulmonary artery; CCA=common carotid artery; LCA=left carotid artery; LSA=left subclavian artery.

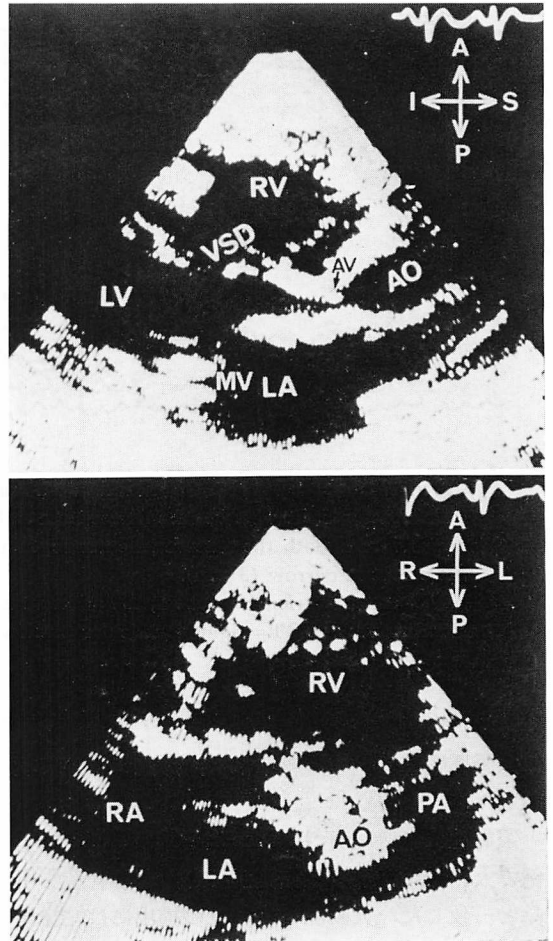


Fig. 8. Two-dimensional echocardiograms from Case 1 (3-month-old boy).

The upper tracing shows the two-dimensional echocardiogram obtained by the long axis view of the left ventricle. Large VSD (1.2 cm) and aortic stenosis (diameter of the aortic valve ring=3 mm) are visualized.

The lower tracing shows the two-dimensional echocardiogram obtained by the horizontal plain of the aortic valve. The aortic valve echo is strong and the aortic valve ring is small (3 mm).

The left ventricle, right ventricle, left atrium and right atrium are enlarged, and the pulmonary artery is enlarged.

LV=left ventricle; RV=right ventricle; LA=left atrium; AO=aorta; AV=aortic valve; VSD=ventricular septal defect; RA=right atrium; PA=pulmonary artery.

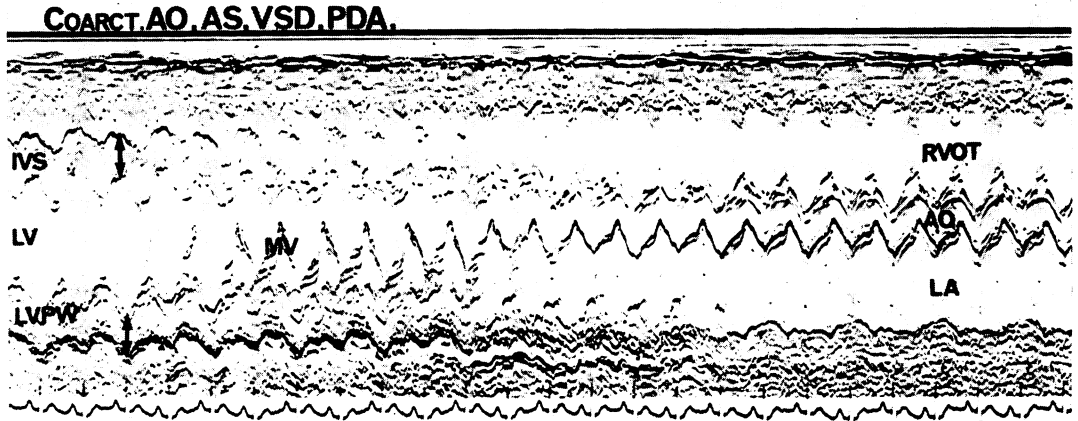


Fig. 9. Echocardiogram obtained from Case 1 (3-month-old boy).

Thickness of the interventricular septum is 8 mm, and thickness of the left ventricular posterior wall is 7 mm. Both the interventricular septum and left ventricular posterior wall are thick. The aortic root is narrow (3 mm).

IVS=interventricular septum; LV=left ventricle; LVPW=left ventricular posterior wall; MV=mitral valve; RVOT=right ventricular outflow tract; AO=aorta; LA=left atrium.

## 2) 大動脈縮窄

大動脈縮窄 6 例で, 縮窄部位, 形態について検討した.

限局性に縮窄を示す Case 2~6 の 5 例では全例で大動脈縮窄部位の描出ができ, 心血管造影所見と一致した. 大動脈縮窄部位の描出には左総頸動脈, 左鎖骨下動脈, 上行大動脈, 下行大動脈, 右肺動脈が明瞭に記録できる断面をうるのが大切で, この断面がずれると偽陽性を招くことがあるので注意を要する. 大動脈縮窄部位の診断は, 左鎖骨下動脈を分枝した直後から縮窄部位までの距離を計測することで知ることができる. また, 全例に下行大動脈の poststenotic dilatation を認めた.

Case 1 は大動脈弓部低形成型の大動脈縮窄で, 心室中隔欠損, 大動脈弁狭窄, 心室中隔および左室後壁の肥厚, 小さな動脈管開存を伴っていた. 大動脈弓は左総頸動脈を分枝した後方から左鎖骨下動脈を分枝した後方まで大動脈内径 3 mm と低形成を示し, 左鎖骨下動脈を分枝した後方でさ

らに限局性の狭窄を示し, 下行大動脈は軽い poststenotic dilatation を示した. 大動脈弓部の低形成を示す例では大動脈遮断との鑑別診断が必要であるが, 左総頸動脈, 左鎖骨下動脈, 右肺動脈, 上行大動脈, 下行大動脈が明瞭に記録できる断面で低形成の大動脈弓が記録できれば, 大動脈低形成型の大動脈縮窄の診断ができる.

大動脈遮断では上行大動脈から右腕頭動脈, 左総頸動脈, 左鎖骨下動脈がまっすぐ上行する所見が記録でき, 大動脈弓部がまったく記録できないことで診断できる. Case 1 は根治手術を行ったが術後死亡し, 剖検所見との比較では断層心エコー図所見と一致していた. また, まれに存在する腹部大動脈縮窄<sup>16)</sup>の診断はエコービームの到達が困難なため, 本法 (suprasternal notch approach) では不可能と思われる.

## 3) 手術後の評価

大動脈縮窄に対して coarctectomy を行った場合, recoarctation<sup>17,18)</sup>を生じることはよく知られている. Case 4 は coarctectomy を行った例で,

術前術後の大動脈弓部の観察をした。断層心エコー図で縮窄部位内径が術前 1 mm であったが、coarctectomy 後、内径は 7 mm に拡大されていた。しかし軽い縮窄が残っているのが観察された。

Coarctectomy 後の recoarctation の状態を経過観察するうえで、心血管造影を繰り返し行うことは不可能であり、術後経過をみていくうえで本法は有用な方法である。

## 2. Coarctation complex に対する断層心エコー図によるアプローチ

大動脈縮窄に合併する心奇形は様々あり、Keith<sup>19)</sup> は心室中隔欠損 32%、心房中隔欠損 6.5%、大動脈弁二尖弁 50%、動脈管開存 64% の合併心奇形があるとし、Scovil<sup>18)</sup> は、M モード心エコー図を用いて大動脈縮窄に合併する心奇形について検討し、53% に大動脈弁の拡張期前方偏位がみられ、二尖弁の所見がみられたとし、11% に IHSS の所見がみられたとしている<sup>20)</sup>。

大動脈縮窄を診断していくうえで断層心エコー図による大動脈弓部の評価とともに、心室中隔欠損、大動脈弁狭窄、動脈管開存、心室中隔厚および左室後壁厚の評価が必要である。これらの合併心奇形に対するアプローチの方法について検討した。

大動脈縮窄の有無、部位、形態は、前述のように suprasternal notch approach (section 14) により診断できる。

大動脈弁狭窄は Case 1 の 1 例にみられた。本症例は、剖検の結果大動脈弁は二尖弁で大動脈弁の肥厚がみられた。断層心エコー図では、左室長軸断面 (section 6) で大動脈弁エコーは輝度の強いエコーとして記録でき、大動脈弁の肥厚を疑わせた。また、大動脈弁輪内径は 3 mm と非常に小さく上行大動脈は、poststenotic dilatation を示した。大動脈弁水平断面 (section 11) では、大動脈弁エコーはエコー輝度が強く大動脈弁の肥厚を思わせた。大動脈弁の枚数は大動脈弁エコー輝度が強いと明確に判断できなかった。大動脈弁の形態、大動脈弁輪の形態、上行大動脈の形態は

section 4, 6, 11 で評価できるが、本例では大動脈弁輪内径が非常に小さく、大動脈弁エコー輝度が強かったため大動脈弁の枚数の評価は困難であった。

心室中隔欠損は Case 1 の 1 例にみられた。剖検では、欠損孔 1.0 cm $\phi$  の Kirklin II 型の心室中隔欠損が存在した。断層心エコー図では左室長軸断面 (section 6)、parasternal four-chamber view (section 8) で、1.2 cm の心室中隔欠損が観察できた。断層心エコー図による心室中隔欠損の診断については、第 15 回日本小児循環器研究会において発表した<sup>21)</sup>が、欠損孔の大きさは手術例、剖検例と断層心エコー図の比較では断層心エコー図による欠損孔径の計測が大きい値を示す<sup>21)</sup>。また、欠損部位診断は、section 3, 6, 7, 8 の各断面を組み合わせ評価することで可能と思われる。

動脈管開存に対する断層心エコー図によるアプローチは Sahn<sup>22)</sup> の報告があり、同様の方法でアプローチした。Section 12 で動脈管開存の有無、大きさを評価した。今回、動脈管開存を伴った例は Case 1, 2 の 2 例であり、Case 1 では動脈側動脈管内径 2 mm、肺動脈側動脈管はほとんど閉鎖していた。Case 2 では動脈側および肺動脈側とも動脈管内径は 1 mm、長さ 5 mm の小さな動脈管であった。両症例とも断層心エコー図による section 12 で、アプローチしたが明瞭に動脈管の描出はできなかった。Sahn<sup>22)</sup> は動脈管開存が胸壁から 3~7 mm の距離にあり、動脈管内径が 1.5 mm 以上あれば描出可能であると報告している。我々の例では、動脈管内径が非常に小さかったため描出できなかったものと思われる。

心室中隔厚および左室後壁厚の計測は、断層心エコー図を記録しながら同時に M モード心エコー図を記録し、M モード心エコー図にて計測した。Case 1 の 1 例で心室中隔厚 0.8 cm、左室後壁厚 0.7 cm と同年齢平均、心室中隔厚 0.29~0.41 cm、左室後壁厚 0.28~0.42 cm に比較し肥厚を示した。このように、断層心エコー図を観察

**Table 2. Two-dimensional echocardiographic approaches for coarctation of the aorta**

1. Coarctation: section 14
2. Aortic valve: section 4, 6, 11.
3. VSD: section 3, 6, 7, 8.
4. PDA: section 12.
5. Thickness of LVPW & IVS: section 3, 6, 8, 10, 13. M-mode
6. Pulmonary artery resistance: RV-STI.

VSD=ventricular septal defect; PDA=patent ductus arteriosus; LVPW=left ventricular posterior wall; IVS=interventricular septum; RV-STI=right ventricular systolic time intervals.

しながら同時に M モード心エコー図を記録し、心室中隔厚および左室後壁厚を計測すればより正確に計測できる。

肺動脈血管抵抗については今回は検討していないが、M モード心エコー図による右室収縮時間(RV-STI)で計測可能と思われる<sup>23,24)</sup>。

**Table 2** に断層心エコー図による大動脈縮窄に対するアプローチを示すが、それに示す断面により以下のごとく評価した。

- 1) 大動脈縮窄部位, 形態の診断は section 14 で評価する。
- 2) 大動脈弁狭窄に対するアプローチは section 4, 6, 11 で評価する。
- 3) 心室中隔欠損の診断は section 3, 6, 7, 8 で評価する。
- 4) 動脈管開存の診断は section 12 で評価する。
- 5) 心室中隔厚, 左室後壁厚の診断は section 3, 6, 8, 10, 13 および同時に記録した M モード心エコー図で計測可能である。
- 6) 肺動脈血管抵抗の評価は RV-STI で評価する。

文 献

- 1) Jarcho S: Historical milestones. Coarctation of the aorta. (Meckel, 1750; Paris, 1791). Am J Cardiol 7: 844-852, 1961

- 2) Weyman AE, Feigenbaum H, Hurwitz RA, Girod DA, Dillon JC: Cross-sectional echocardiographic assessment of the severity of aortic stenosis in children. Circulation 55: 773-778, 1977
- 3) Weyman AE, Caldwell RL, Hurwitz RA, Girod DA, Dillon JC, Feigenbaum H, Green D: Cross-sectional echocardiographic characterization of aortic obstruction. I. Supravalvular aortic stenosis and aortic hypoplasia. Circulation 57: 491-497, 1978
- 4) Weyman AE, Caldwell RL, Hurwitz RA, Girod DA, Dillon JC, Feigenbaum H, Green D: Cross-sectional echocardiographic detection of aortic obstruction. II. Coarctation of the aorta. Circulation 57: 498-502, 1978
- 5) 中林智之, 麻野井英次, 鮎野謙介, 藤村光夫: 胸骨上窩よりの超音波断層法による大動脈弓部病変の観察. J Cardiography 9: 565-574, 1979
- 6) Solinger R, Elbl F, Minhas K: Echocardiography in the normal neonate. Circulation 47: 108-118, 1973
- 7) Sahn DJ, Terry R, Rourke RO, Leopold G, Friedman WF: Multiple crystal cross-sectional echocardiography in the diagnosis of cyanotic congenital heart disease. Circulation 50: 230-238, 1974
- 8) Henry WL, Maron BJ, Griffith JM: Cross-sectional echocardiography in the diagnosis of congenital heart disease. Identification of the relation of the ventricle and great arteries. Circulation 56: 267-273, 1977
- 9) Silverman NH, Schiller BS: Apex echocardiography. A two-dimensional technique for evaluating congenital heart disease. Circulation 57: 503-511, 1978
- 10) Liew W, Scallion R, Behar VS, Kisslo JA: Two-dimensional echocardiographic findings in atrial septal defect. Circulation 56: 447-456, 1977
- 11) Bierman FZ, Williams RG: Subxiphoid two-dimensional imaging of the interatrial septum in infants and neonates with congenital heart disease. Circulation 60: 80-90, 1979
- 12) Bierman FZ, Williams RG: Prospective diagnosis of d-transposition of the great arteries in neonates by subxiphoid, two-dimensional echocardiography. Circulation 60: 1496-1502, 1979
- 13) Sahn DJ, Allen HD, Lange LW, Goldberg SJ: Cross-sectional echocardiographic diagnosis of the sites of total anomalous pulmonary venous drainage. Circulation 60: 1317-1325, 1979
- 14) Hadler DJ, Tajik AJ, Seward JB, Mair DD, Ritter DG: Real-time wide-angle sector echo-

- cardiography: Atrioventricular canal defects. *Circulation* **59**: 140-150, 1979
- 15) Rudolph AM: Congenital disease of the heart. *Year book Med Publ*, 1974, p 332
  - 16) Bahnson HT, Cooley RN, Sloan RD: Coarctation of the aorta at usual sites. Report of two cases with angiocardigraphic and operative findings. *Am Heart J* **38**: 905-913, 1949
  - 17) Khoury GH, Hawes CR: Recurrent coarctation of the aorta in infancy and childhood. *J Pediat* **72**: 801-806, 1968
  - 18) Ibarra-Perez C, Castaneda AR: Recoarctation of the aorta. Nineteen year clinical experience. *Am J Cardiol* **23**: 778-784, 1969
  - 19) Keith JD, Rowe RD, Vlad P: *Heart Disease in Infancy and Childhood*. Macmillan, p 736, 1978
  - 20) Scovil JA, Nanda NC, Gross CM, Lonbardi AC, Gramiak R, Lipchik EO, Manning JA: Echocardiographic studies of abnormalities associated with coarctation of the aorta. *Circulation* **53**: 953-956, 1976
  - 21) 吉岡史夫, 竹内純孝, 松永伸二, 横地一興, 田中地平, 加藤裕久, 古賀道弘, 大石喜六: 断面心エコー図による心室中隔欠損の診断. 第15回日本小児循環器研究会抄録集. 1979, p 189-191
  - 22) Sahn DJ, Allen HD: Real-time cross-sectional echocardiographic imaging and measurement of the patent ductus arteriosus in infants and children. *Circulation* **58**: 343-354, 1978
  - 23) Hirschfeld S, Meyer R, Schwartz DC, Korfhagen J, Kaplan S: The echocardiographic assessment of pulmonary artery pressure and pulmonary vascular resistance. *Circulation* **52**: 624-649, 1975
  - 24) 田中地平, 吉岡史夫, 横地一興, 竹内純孝, 松永伸二, 小池茂之, 加藤裕久: 心室中隔欠損の血行動態. 心エコー図による簡単な評価法. *J Cardiography* **8**: 131-137, 1978
  - 25) 加藤裕久, 吉岡史夫, 横地一興, 松永伸二, 鈴木一重, 武知哲久, 力武典子: 断層心エコー図による先天性心疾患の形態診断: 系統的アプローチ. *J Cardiography* **10**: 1003-1019, 1980