

## 下大静脈弁の心エコー図ならびにその意義について

## Echocardiographic features of the Eustachian valve and its clinical significance

岡本 光師  
別府慎太郎  
永田 正毅  
朴 永大  
増田 喜一  
榊原 博  
仁村 泰治

Mitsunori OKAMOTO  
Shintaro BEPPU  
Seiki NAGATA  
Yung-Dae PARK  
Yoshikazu MASUDA  
Hiroshi SAKAKIBARA  
Yasuharu NIMURA

### Summary

The detailed informations and clinical significance of the Eustachian valve have not yet be elucidated. Real-time two-dimensional echocardiography has enabled one to investigate the Eustachian valve non-invasively.

The valve was usually very small. The larger valve was a few cm in length and moved with heart beat. Its motion was analyzed with M-mode echocardiography.

In the cases with sinus rhythm, the valve opened gradually in systole, and opened further in rapid filling phase, followed by the rapid closing at the time of atrial contraction. In the cases of atrial fibrillation with severe tricuspid regurgitation, the valve remained at the semi-closed position throughout systole and opened in rapid filling phase. In one case of tricuspid regurgitation the valve was observed to flutter in systole. After the surgical repair of the tricuspid valve, systolic opening of the valve was noted, though atrial fibrillation persisted.

### Key words

Eustachian valve Two-dimensional echocardiography

### はじめに

最近の超音波診断法の発達により、従来あまり注目されていなかった心内構造物まで、観察が可能となってきた。それらの様相、意義をひとつお

り明らかにしておく必要がある。その1つに下大静脈弁がある。その形態、動態を把握するのに断層心エコー図が有用である。本論文では、断層心エコー図を中心としてこれらの分析について述べる。

国立循環器病センター  
吹田市藤白台 5-125 (〒565)

National Cardiovascular Center, Fujishirodai 5-125,  
Suita 565

Presented at the 20th Meeting of the Japanese Society of Cardiovascular Sound held in Nagoya, March 29-30, 1980  
Received for publication July 26, 1980

### 対象ならびに方法

対象は、1979年4月から1980年3月までの間に当センターでのルーチンの超音波検査にさいし、下大静脈の右房開口部を検索した症例のうち、著明な下大静脈弁が検出された6例である。これらは主としてコントラストエコー法を施行したさいに発見されたものである。その内訳は年齢17~55歳の、弁膜症例3例、うつ血型心筋症1例、一次口型心房中隔欠損症1例、高脂血症1例であった。これらのうち、心房細動が3例、またこれと重複して、三尖弁閉鎖不全合併例が4例あった。なお、これらの三尖弁閉鎖不全の存在は心臓聴診、心音図、心機図、コントラストエコー法等によって診断されている。

装置は別に仮性腱索の検討について発表したものと同様である<sup>1)</sup>。

心窩部に断層心エコー図用の探触子を置き、主として矢状断面で、下大静脈が右房に開口する部位における弁状構造物の有無を検索した。下大静脈弁が大きく弁様を呈する場合は、その動態を観察するため、断層図をモニターとして、その先端にビームをあてMモード心エコー図を記録した。

今回は主として、検出された例につき、その形態、動態と、病的状態におけるそれらの変化について検討した。

### 結 果

#### 1. 断層心エコー図所見

下大静脈が右房に入る前方稜部に、通常では痕跡的な小突起物が認められる (Fig. 1. D, E). これは解剖学的にみて下大静脈弁の遺残と考えられる。今回の分析の対象としたのはこの種のものの

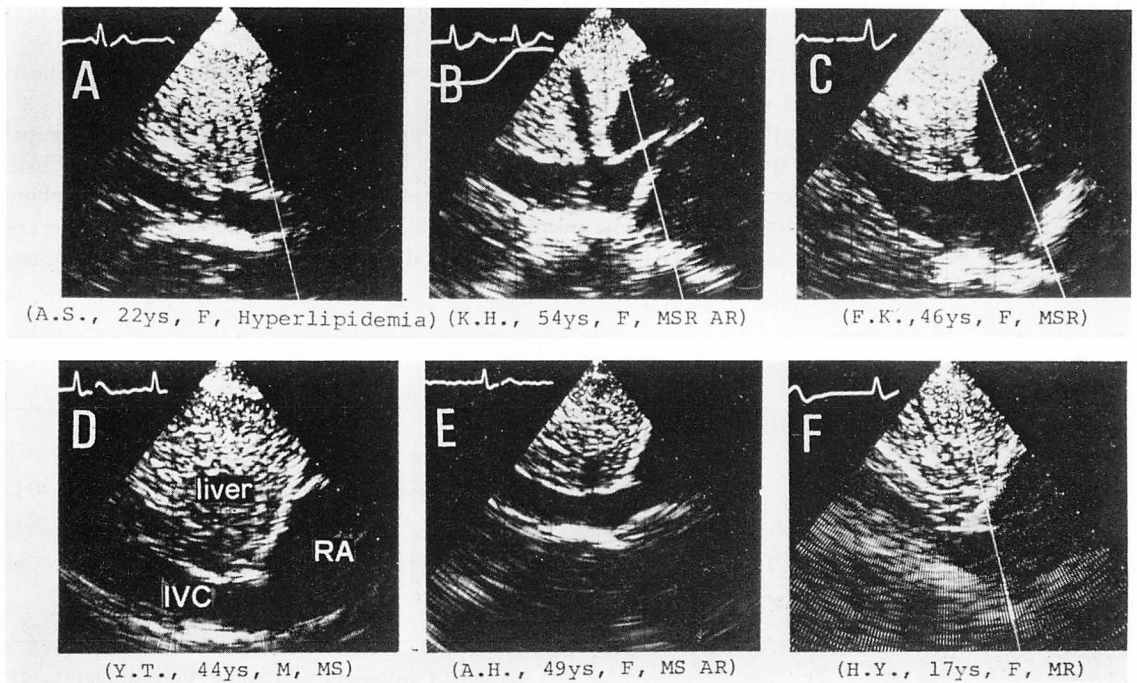


Fig. 1. Two-dimensional echocardiographic features of the Eustachian valve.

A, B and C are cases examined in the present study. D and E are the subjects with the small Eustachian valve, for comparison. F is an intermediate case.

うち、とくに数 cm に達する、大きく弁状を呈する例である (Fig. 1. A~C). 両者の中間型も存在する (Fig. 1. F).

下大静脈の矢状断面で、それが右房に入る前方稜角から右房のほうへ突出する細い構造物が認められ、断面を多少左右にずらして検索すると、広がりを持っており、立体的には膜状を呈するものと解された。また、これは下大静脈の右房開口部断面の前、内方部分を占めているものと考えられ

る。長さは今回の症例では 2~4 cm にわたっており、その厚さはエコーからは直接測定できないが、隣接する心房中隔と比べてみて、ほぼ同程度ないしやや薄いと推定された (Fig. 1. B).

一般に、心周期に対応して下大静脈から右房方向へ向って開閉運動を呈していた。この動きは各種病態により相違がみられ、下大静脈右房間の血流状況を反映しているように観察された。この動きの心周期における変化の詳細は、M モード心

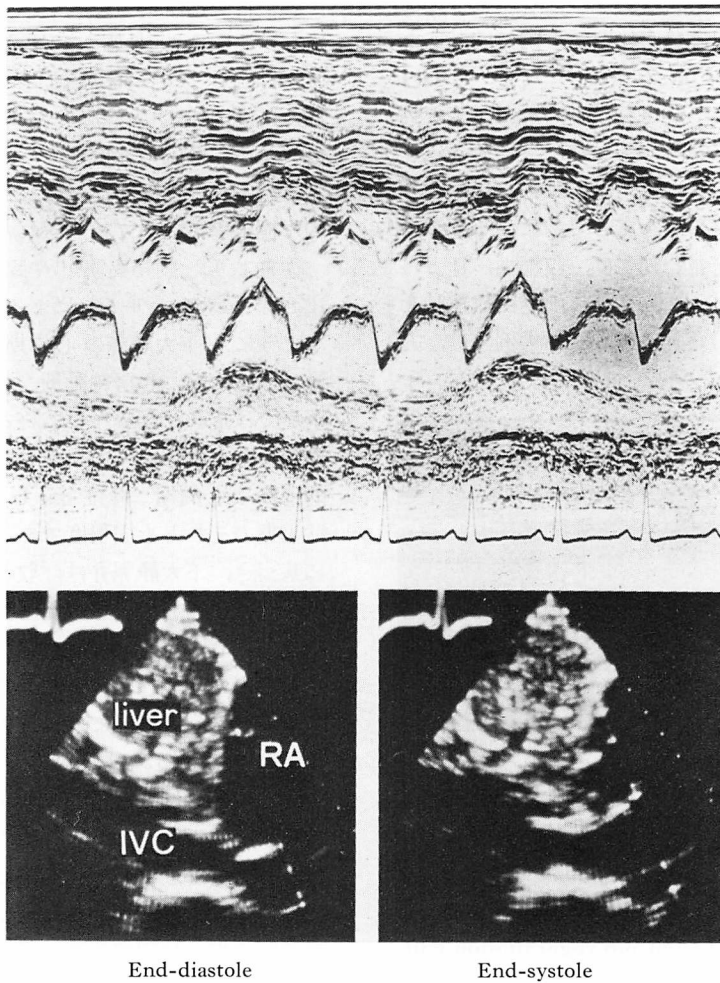


Fig. 2. M-mode echocardiogram (top) and two-dimensional echocardiogram (bottom) of the Eustachian valve in a case with sinus rhythm.

It gradually opens in systole and closes at the time of atrial contraction.

エコー図のほうがより明確であった (Fig. 2).

左房が著しく拡大し, そのため心房中隔が前方に張り出した1症例では, 心房中隔が後方から下大静脈開口部上方に張り出してきて, ほとんど下大静脈弁に接しているような状況になり, そのため弁は常に前方に圧排されたような位置でわずかに動くのみであった (Fig. 1. B).

## 2. Mモード心エコー図所見

洞調律例3例では, いずれにおいても下大静脈弁の動きは収縮期に緩やかに開放方向に向かい, 急速流入期にさらに開放するが, それ以後はほぼ平坦で, 心房収縮期に急速に閉鎖方向に向かうというものであった (Fig. 2 上段). なお, うち1例は軽い三尖弁閉鎖不全を有していたが, その動きはやはりおおむね同様であった.

心房細動は3例でみられたが, これらはいずれも高度の三尖弁閉鎖不全を有していた. それらのうち2例の下大静脈弁の動きは, 収縮期にほとんど閉鎖位置を保持し, 拡張早期にのみ開放運動を示していた (Fig. 3). とくに, うち1例では, 弁

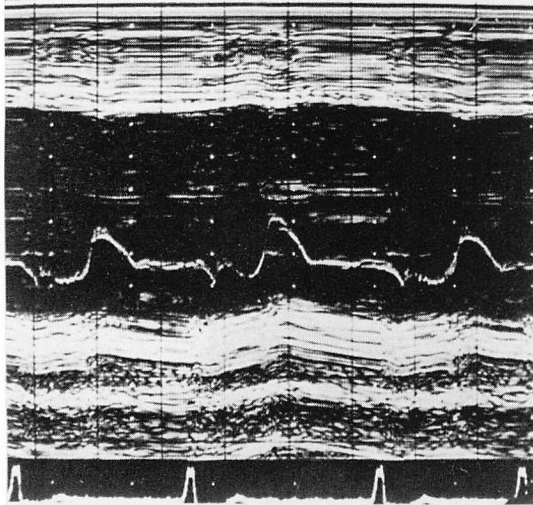


Fig. 3. In a case of tricuspid regurgitation with atrial fibrillation, the valve stays in the closed position throughout systole and opens in rapid filling phase (F. K., 46ys, F, MSR).

In this case systolic fluttering is observed.

口逆流の影響と思われる収縮期の微小振動を示した (Fig. 3). なお, これらの2例は手術により三尖弁閉鎖不全が軽快した後は, 収縮期にも緩やかな開放運動がみられるようになった (Fig. 4). 残りの1例は, 前述の巨大左房の症例であるが, この症例の下大静脈弁の動きは一心周期を通じ, きわめて乏しいものであった (Fig. 5).

## 考 察

下大静脈弁は, 胎生期の静脈洞弁の遺残として古くから解剖学上の記載がある<sup>2)</sup>. しかし, 生体における詳しい動態, その臨床的意義等について, ほとんど知られていない. 今回は主として, とくに大きな下大静脈弁の動態について検討した. なお, 今回の症例はルーチン検査中に著しく大きな下大静脈弁が発見されたものであり, 一般的な検出率について検討されたものではない.

従来より, 動物実験<sup>3,4)</sup>や臨床例<sup>5,6)</sup>, さらに私達のパルスドプラー法による経験上から明らかなように, 下大静脈の心周期による流れの状態は, 洞調律例, 心房細動例, および三尖弁閉鎖不全症ではそれぞれ異なっている. すなわち, 下大静脈から右房方向への血流は洞調律において基本的には一心周期二峰性を示し, 収縮期のピーク, 拡張期のそれとも同程度である. このような血流に基づき, 下大静脈弁は, 収縮期に開放, 拡張早期にさらに開放するものと思われる. 心房細動例や三尖弁閉鎖不全例では, 収縮期の流れが減少し, 拡張期の流れが優位になる. さらに, 三尖弁閉鎖不全が高度の例では, 収縮期に下大静脈への逆流がみられる. すなわち, 今回の症例のごとく, 心房細動に高度の三尖弁閉鎖不全を合併する症例では, 下大静脈から右房方向への流れは拡張期だけになり, 収縮期にはほとんど無いか, ないしは逆方向への流れとなる. このため, 下大静脈弁は収縮期には閉鎖位置を保持し, 拡張期にのみ開放するものと思われる. このように大きな下大静脈弁の動きは, 上に述べたようなおのおの基礎条件下の血液の動きを反映するものとする,

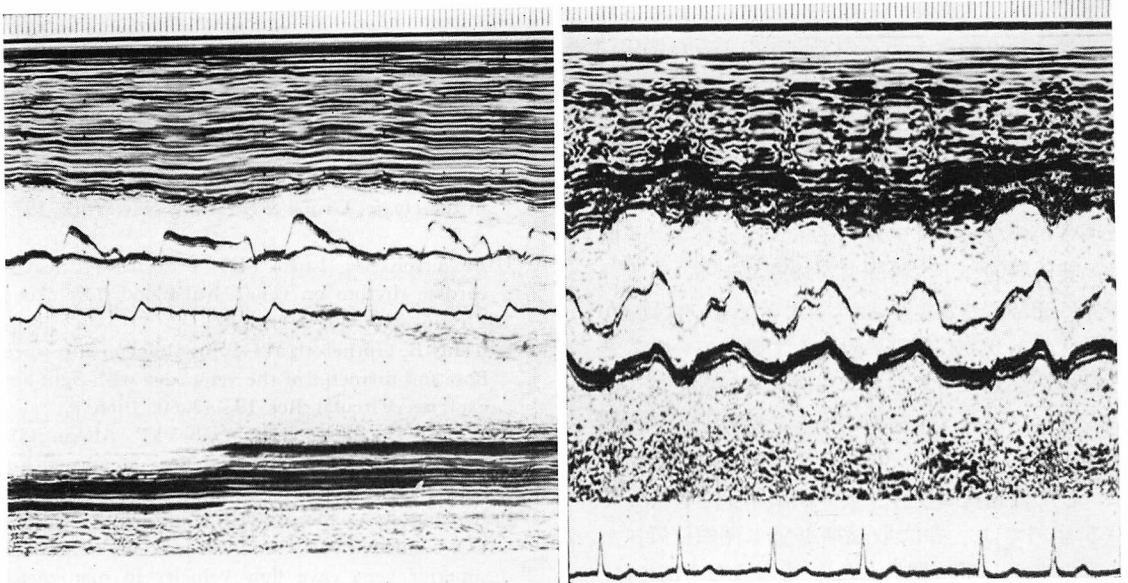


Fig. 4. The Eustachian valve stays in the nearly closed position in systole in a case with tricuspid regurgitation (left). It has become to open in systole after tricuspid surgery (right).

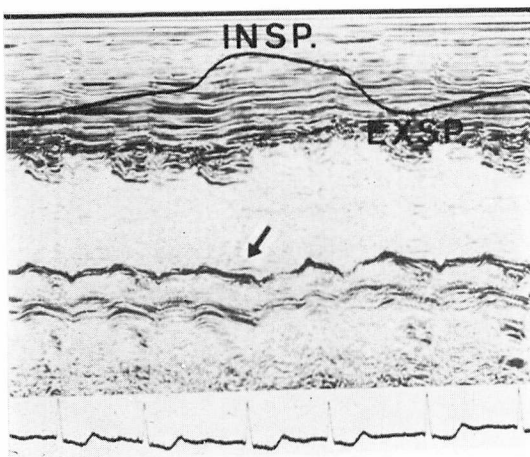


Fig. 5. The Eustachian valve hardly moves during a cardiac period in a case with the giant left atrium, whose two-dimensional image is shown in Fig. 1 B.

よく理解することができる。

今回の症例のうち、心房細動例はいずれも高度の三尖弁閉鎖不全を有していると考えられるの

で、このエコーの結果のみからではいずれの要素が主であったか論じ難い。しかし、術前、下大静脈弁は収縮期にはほとんど閉鎖位置にあったものが、外科手術後は心房細動があるにもかかわらず、開放を示すようになった。このことから、心房細動のみでは収縮期にほとんど閉鎖位置にとどまるようなことはなく、これには三尖弁閉鎖不全の効果が強く働いているものと思われる。これらのことから、下大静脈弁の動きは高度の三尖弁閉鎖不全検出の非侵襲的診断資料にもなりうるかとも思われる。さらに症例を重ねて検討したい。

一方、三尖弁閉鎖症や Ebstein 病等の右室低形成疾患等では、下大静脈弁が大きいことがあり、これは右房の圧負荷によって発育してくることも考えられている<sup>7)</sup>。今回の対象例にはこの種の疾患はなかったが、これに鑑みると、対象6例中4例に三尖弁閉鎖不全がみられたことは、右房の容量負荷も、この弁の大きいことの要因となっている可能性を示す。しかし、今回の対象例は限られた症例であり、三尖弁閉鎖不全をきたすような

病態では, 下大静脈の右房開口部付近が観察されやすいという状況もあるので, このような関係についてはさらに検討を要する.

### 要 約

下大静脈弁の詳しい知識や臨床的な意義は, まだ明らかでない. リアルタイム二次元心エコー図は, 非侵襲的に下大静脈弁を検査できる. 下大静脈弁は通常は非常に小さい. 大きなものは数 cm の長さがあり, 心周期に対応して動いていた. その動きを M モード心エコー図で分析した.

洞調律では弁は収縮期に徐々に開放し, 急速流入期にさらに開放し, その後心房収縮時に閉鎖した. 心房細動に高度の三尖弁閉鎖不全を合併している症例では, 弁は収縮期を通じ閉鎖位置にあり, 急速流入期に開放した. そのうち1例では, 収縮期に微細振動するのが観察された. 外科手術により三尖弁修復後, 心房細動は持続していたが, 収縮期の弁開放が認められた.

### 文 献

- 1) 岡本光師, 永田正毅, 朴 永大, 増田喜一, 別府慎太郎, 由谷親夫, 榊原 博, 仁村泰治: 心エコー図による左室仮性腱索の検出ならびにその意義について. *J Cardiography* **11**, 265-270, 1981
- 2) Goor DA, Lillehei CW: *Congenital Malformations of the Heart*. Grune & Stratton, New York, 1975, p 8
- 3) Pinkerson AL, Luria MH, Freis ED: Effect of cardiac rhythm on vena caval blood flow. *Am J Physiol* **210**: 505-508, 1966
- 4) Tafur E, Gutheroth WG: Simultaneous pressure, flow and diameter of the vena cava with fight and exercise. *Circulat Res* **19**: 42-50, 1966
- 5) Wexler L, Bergel DH, Gabe IT, Makin GS, Mills CJ: Velocity of blood flow in normal human vena cavae. *Circulat Res* **23**: 349-359, 1968
- 6) Benchimol A, Stegall HF, Gartlan JL, Barreto EC, Goldstein MR, Sandoval J: Right atrium and superior vena cava flow velocity in man measured with the Doppler-catheter flow-meter-telemetry system. *Am J Med* **48**: 303-309, 1970
- 7) 森川哲夫, 今村栄三郎, 龍野勝彦, 小原邦義, 小柳仁, 高尾篤良: 右室低形成疾患における Eustachian 弁の機能と形態. *心臓* **3**: 1426-1431, 1971