

超音波断層心エコー図法による肥大型心筋症の分類：Mモード心エコー図所見および臨床像との対比

Classification of hypertrophic cardiomyopathy by real time cross-sectional echocardiography: Correlation with M-mode echocardiographic findings and clinical features

川西 秀夫
猪尾 力
横田 慶之
大森 浩一
早川 正徳
郭 鴻図
熊木 知行
福崎 恒

Hideo KAWANISHI
Tutomu INOH
Yoshiyuki YOKOTA
Koichi OHMORI
Masanori HAYAKAWA
Kohzu KAKU
Tomoyuki KUMAKI
Hisashi FUKUZAKI

Summary

Fifty-two cases of idiopathic hypertrophic cardiomyopathy (HCM) were classified into 4 types using real time cross-sectional echocardiography according to the distribution of hypertrophy of the left ventricle, and the M-mode echocardiographic findings and clinical features of each type were analysed.

Criteria of classification: Type I; hypertrophy limited in the interventricular septum (IVS), Type II; hypertrophy of IVS and apex, Type III; hypertrophy of IVS, apex and posterior wall at the papillary muscle level, and Type IV; diffuse hypertrophy with thickened posterior wall (LVPW) of more than 14 mm.

1) Incidence of each type: 12 cases (23%) were classified as Type I, 6 (12%) as Type II, 14 (27%) as Type III and 20 (38%) as Type IV, respectively.

2) M-mode echocardiographic findings of each type: SAM was observed in 2 cases (17%) of

神戸大学医学部 第一内科
神戸市生田区楠町 7-13, 14 合併地 (〒650)

The First Department of Internal Medicine, Kobe
University School of Medicine, Kusunoki-cho 7-13,
14, Ikuta-ku, Kobe 650

Presented at the 21st Meeting of the Japanese Society of Cardiovascular Sound held in Tokyo, September 14-15, 1980

Received for publication November 4, 1980

Type I, in none of Type II, in 11 (79%) of Type III and in 11 (55%) of Type IV, respectively. Mean thickness of IVS in Type IV was 23.1 ± 2.9 mm and was significantly thicker than those of Type I, II and III (IV-I; $p < 0.005$, IV-II; $p < 0.01$ and IV-III; $p < 0.05$).

Mean IVST/PWT ratio in Type IV was 1.55 ± 0.20 and was significantly smaller than those of Type I, II and III (IV-I, and III; $p < 0.005$ and IV-II; $p < 0.05$).

Mean values of left ventricular dimension of Type III both in systole and diastole were smaller than those of Type IV ($p < 0.001$).

3) Cardiothoracic ratio (CTR): Mean value of CTR in Type I was smallest ($50 \pm 5\%$) among all the four types and was significantly smaller than those of Type II and III ($p < 0.05$).

4) Voltage of $SV_1 + RV_5$ or 6 in ECG: The majority of cases in Type I showed normal voltage, while mean values of voltage in the other types having hypertrophy in the apex were significantly higher than that in Type I (I-II and IV $p < 0.005$ and I-III $p < 0.02$).

5) Functional capacity by the old classification of NYHA: There were 4 deceased cases plus 7 cases of class III in Type II, III and IV but none in Type I. Careful attention should be paid to cases of Type II, III and IV when decreased cardiac function and increased CTR were found with or without obstruction.

Key words

Hypertrophic cardiomyopathy
anterior motion (SAM)

Cross-sectional echocardiography

NYHA classification

Systolic

はじめに

特発性肥大型心筋症 (idiopathic hypertrophic cardiomyopathy: HCM) は Goodwin ら¹⁾により閉塞性・非閉塞性に分類され, この分類に基づき病態を検討した報告は多い²⁻⁵⁾. 今回我々は HCM を心断層エコー像による左室壁肥大部分の分布に基づき 4 型に分類, 各群の M モード所見, 臨床像を比較検討し, その病態の理解を深め, 予

後推定, 治療指針に役立たしめんとした. なお分類は仁村ら⁶⁾に準じた.

対象ならびに方法

対象は厚生省特定疾患特発性心筋症調査研究班の診断基準に従い HCM と診断した 52 例で, 男 34 例, 女 18 例である. 平均年齢は 40 歳 (12~69 歳) である. 心エコー検査には東芝製電子セクタースキャン型心断層装置 SSH-11A を用い, 断層

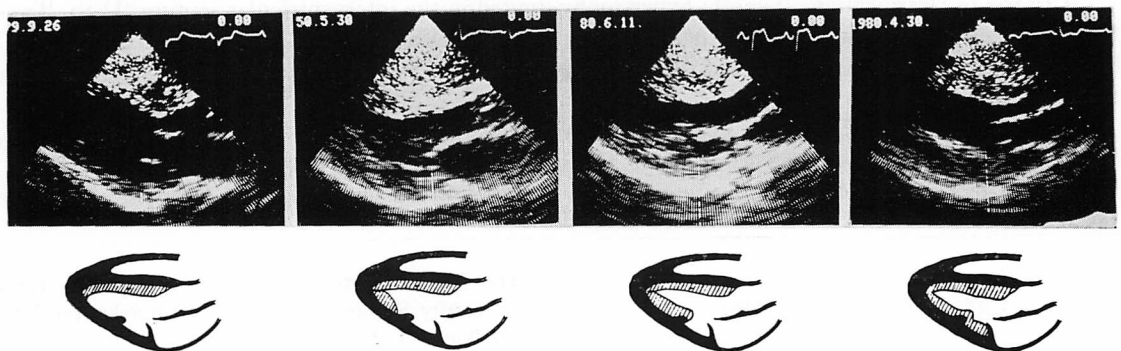


Fig. 1. Classification of HCM according to the part of hypertrophy of the left ventricle by real time cross-sectional echocardiography.

図はポラロイドフィルムにて、Mモード図はHoneywell製ストリップチャートにて記録した。

肥大型心筋症の分類基準

HCMは閉塞の有無によらず、心断層エコー所見により不均等肥大を示す肥大部分布に基づきFig. 1のごとく4型に分類した。

I型：心室中隔のみに肥大が限局しているもので、拡張末期心室中隔厚 (IVST) は 14 mm 以上、拡張末期心室中隔厚 / 左室後壁厚比 (IVST/LVPWT) は 1.3 以上あるもの。

II型：心室中隔と心尖部のみに肥大があるもの。

III型：心室中隔と心尖部から乳頭筋レベルまで肥大が及ぶもの。

IV型：III型に加え左室後基部に肥大が及ぶもので、拡張末期左室後壁厚(LVPWT)が14 mm以上あるもの。

結 果

1. 型別頻度

各型それぞれの頻度は Fig. 2のごとくI型は12例(23%)、II型は6例(12%)、III型は14例(27%)、IV型は20例(38%)であった。

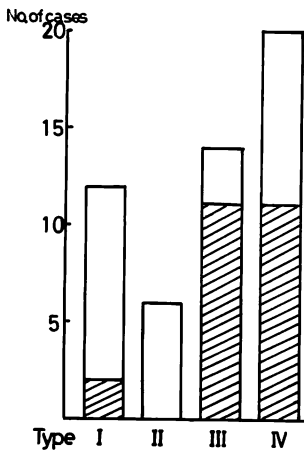


Fig. 2. Number of cases in each group of HCM. Shaded parts show number of cases with SAM.

Table 1. M-mode echocardiographic findings in each group of HCM

	Type I n=12	Type II n=6	Type III n=14	Type IV n=20
IVST(mm)	18.8 ± 4.2	18.7 ± 2.4	20.9 ± 3.0	23.1 ± 2.9
PWT(mm)	10.1 ± 1.1	11.5 ± 1.4	11.4 ± 1.2	14.9 ± 1.5
IVST/PWT	1.90 ± 0.44	1.65 ± 0.26	1.84 ± 0.28	1.55 ± 0.20
LVDd(mm)	42.3 ± 6.6	45.2 ± 6.2	37.4 ± 6.2	44.9 ± 5.3
LVDs(mm)	25.3 ± 4.2	27.0 ± 5.0	21.2 ± 3.8	27.1 ± 5.0

IVST=interventricular septal thickness; PWT=left ventricular posterior wall thickness; IVST/PWT=ratio of interventricular septum to left ventricular posterior wall thickness; LVDd=left ventricular dimension at end-diastole; LVDs=left ventricular dimension at end-systole.

2. 心エコー所見 (Table 1)

1) 僧帽弁収縮期前方運動 (SAM) の出現頻度とその程度。

SAMは僧帽弁エコーが収縮中期に前方に突出し、収縮末期にD点に戻るもので左室後壁エコーとは平行な動きをしないものをとった。SAMの程度の表示のためには Fig. 3に示すごとく、SAMの頂点と心室中隔との距離を測定し、また心室中隔に接するものについては接触時間をC-D間時間で除し百分率であらわした⁷⁾。

SAM出現頻度は Fig. 4に示すごとくI型では12例中2例(17%)にみられたが、心室中隔からの距離はそれぞれ7 mm, 13 mmと離れていた。後者の例では心臓カテーテル検査を施行したが、左室内圧較差は認められなかった。II型ではSAMはまったくみられなかった。III型ではSAMは14例中11例(79%)にみられ、SAMの頂点と心室中隔との距離は6 mm以内であり、そのうち4例は心室中隔に接していた。IV型では20例中11例(55%)にSAMがみられ、そのうち4例は心室中隔に接していた。心室中隔からSAMの頂点までの距離が8 mmと12 mmの症例は心臓カテーテル検査で左室内圧較差は認められなかった。

2) 各型の拡張末期心室中隔厚、左室後壁厚お

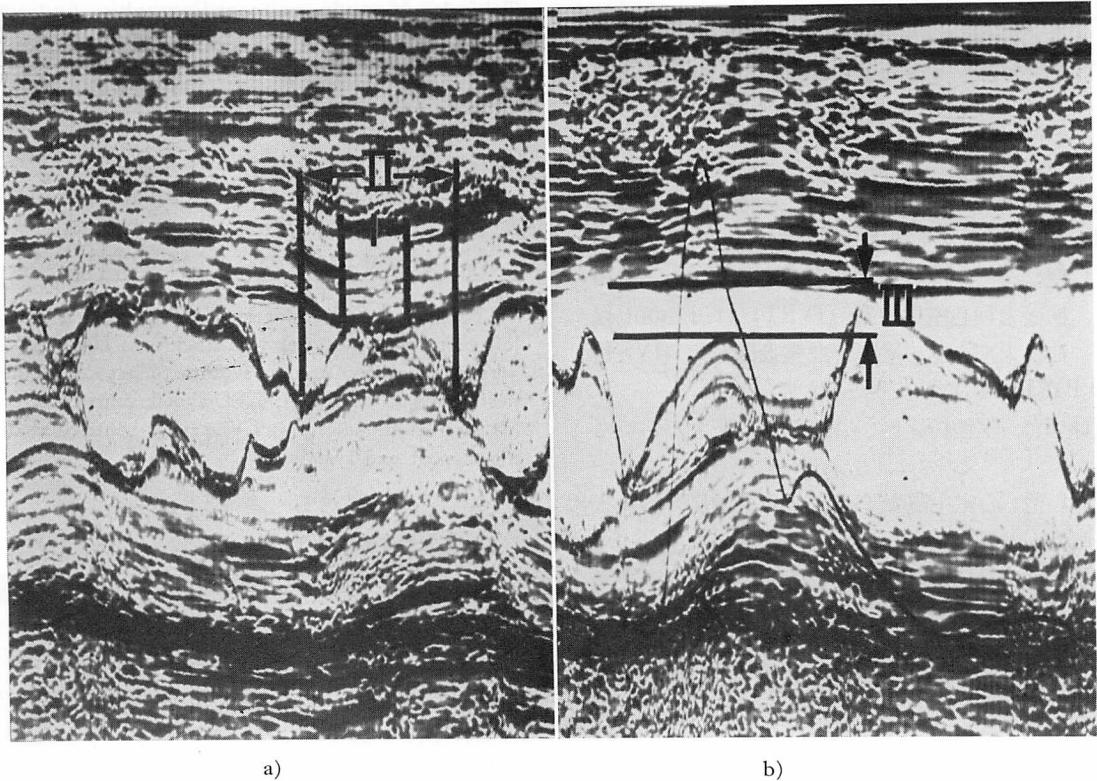


Fig. 3. Illustrations of the grading of SAM showed by I/II interval in figure a) and distance III in figure b).

よび心室中隔厚 / 左室後壁厚比 (Fig. 5)

拡張末期心室中隔厚は I 型が 18.8 ± 4.2 mm, II 型が 18.7 ± 2.4 mm, III 型が 20.9 ± 3.0 mm, IV 型が 23.1 ± 2.9 mm と IV 型が最大で I・II・III 型と比べ有意に大であった。

拡張末期左室後壁厚は I 型が 10.1 ± 1.1 mm, II 型が 11.5 ± 1.4 mm, III 型が 11.4 ± 1.2 mm, IV 型が 14.9 ± 1.5 mm と I 型が最小で II・III・IV 型と比べ有意に小であった。

拡張末期心室中隔厚 / 左室後壁厚比は I 型が 1.90 ± 0.44 , II 型が 1.65 ± 0.26 , III 型が 1.84 ± 0.28 , IV 型が 1.55 ± 0.20 と IV 型が I・II・III 型と比べ有意に小であった。

3) 左室短径 (Fig. 6)

拡張末期左室短径 (LVDd) は I 型が 42.3 ± 6.6 mm, II 型が 45.2 ± 6.2 mm, III 型が 37.4

± 6.2 mm, IV 型が 44.9 ± 5.3 mm と III 型が最小で II・IV 型と比べ有意に小であった。収縮末期左室短径 (LVDs) も I 型が 25.3 ± 4.2 mm, II 型が 27.0 ± 5.0 mm, III 型が 21.2 ± 3.8 mm, IV 型が 27.1 ± 5.0 mm と III 型が I・II・IV 型と比べ有意に小であった。

3. 心胸郭比 (Fig. 7)

心胸郭比は I 型が $50 \pm 5\%$, II 型が $56 \pm 5\%$, III 型が $56 \pm 7\%$, IV 型が $55 \pm 7\%$ で I 型が最小であり, これは II・III 型と比べ有意に小であった。

4. 心電図における $SV_1 + RV_{5,6}$ 電位 (Fig. 8)

$SV_1 + RV_{5,6}$ 電位は I 型では $1.4 \sim 5.4$ mV (平均 2.9 ± 1.2 mV) であったが, II 型では $4.0 \sim 9.7$ mV (平均 6.0 ± 2.1 mV) で全例高電位であった。III 型では $1.5 \sim 7.4$ mV (平均 4.5 ± 1.7 mV),

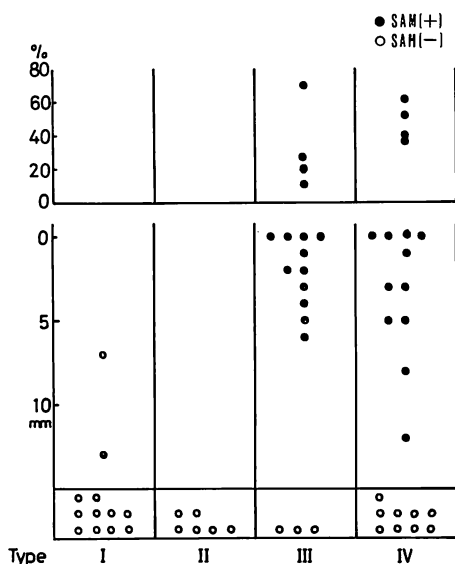


Fig. 4. Grades of SAM in each type of HCM.

The lower figure shows the distance III and the upper figure shows the I/II intervals in cases whose distance III is zero.

IV型では 0.7~9.0 mV (平均 5.4 ± 2.3 mV) で III・IV型の平均値は高電位であるが、個々の症例では正常範囲のものもあった。

5. 臨床像 (Table 2)

各型それぞれの平均年齢は I型で 39 ± 12 歳, II型で 45 ± 17 歳, III型で 42 ± 19 歳, IV型で 38 ± 16 歳であり、各型間で有意差は認められなかった。

各型別の NYHA 旧心機能分類は II型で 1例, III・IV型でそれぞれ 3例, III° の症例があったが他は II° 以下で, IV° の症例はまったくみられなかった。また III° の 7症例の心胸郭比は平均 $64 \pm 6\%$ であり心不全のため全例利尿剤を必要とした。

死亡例は I型にはみられず, II型で 1例, III型で 2例, IV型で 1例みられ, 死亡例の心胸郭比は 16歳女性の 50% を除き他は 27歳男性 56%, 55歳男性 68%, 59歳女性 59% と大であった。また死亡例中 2例に SAM がみられたが他の 2例

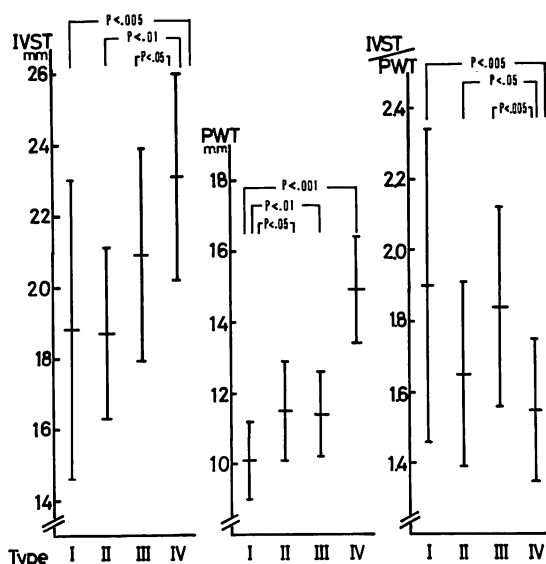


Fig. 5. Interventricular septal thickness (left), left ventricular posterior wall thickness (middle) and the ratio of IVST to PWT in each group of HCM.

Horizontal lines represent mean values \pm standard deviation.

にはみられなかった。

考 案

HCM 52例を心断層コエー法を用い、左室壁の肥大部位の分布により 4型に分類し、各群の Mモード所見、臨床像を比較検討した。

SAM は I型においては軽度のものが 2例 (17%) みられたのみで, II型ではまったくみられなかったが, III型では 11例 (79%), IV型では 11例 (55%) にみられた。このことより SAM 出現には乳頭筋部の肥大が関与しているものと考えられた。また SAM は閉塞性であることを示す所見とされているが⁸⁻¹³⁾, 心臓カテーテル検査を施行しえたうち SAM の頂点が心室中隔より 8mm 以上離れていた 3例では, 左室内圧較差が認められなかった。したがって, 軽微な SAM は圧較差存在の指標とはしがたいと考えられた。

拡張末期心室中隔厚は IV型において最大であ

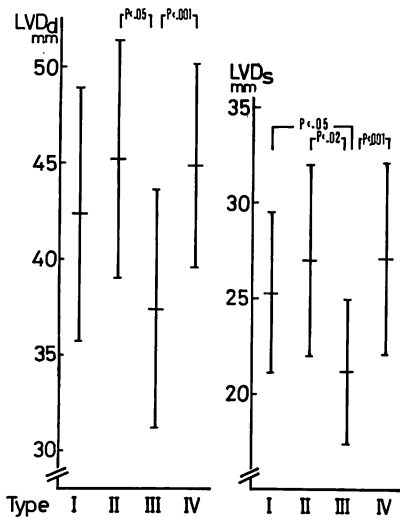


Fig. 6. Left ventricular dimension at end-diastole (left) and end-systole (right) in each group of HCM.

Horizontal lines represent mean values \pm standard deviation.

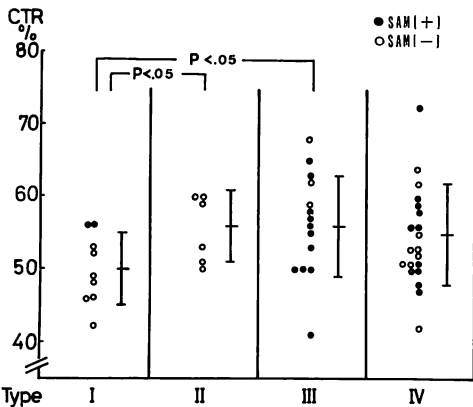


Fig. 7. CTR in each group of HCM.

Horizontal lines represent mean values \pm standard deviation.

るにもかかわらず、非対称性中隔肥大 (ASH) の程度は IV 型がもっとも軽度であった。これは左室後壁の肥大によるが、この後壁の肥大原因として錯綜配列の異常心筋線維分布による原発性肥大と、二次的に発生した代償性肥大の両者が考えら

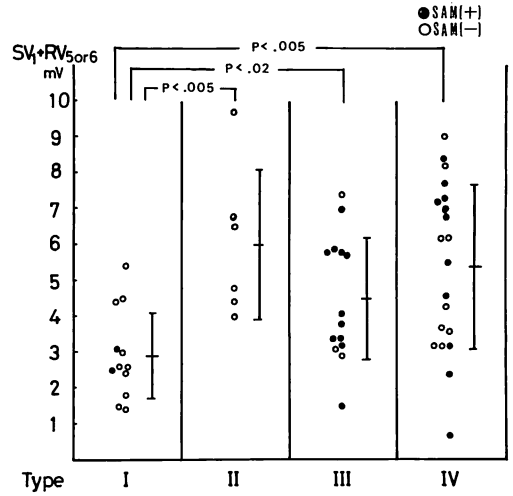


Fig. 8. $SV_1 + RV_{5 \text{ or } 6}$ voltage in ECG in each group of HCM.

Horizontal lines represent mean values \pm standard deviation.

Table 2. Clinical features in each group of HCM

	Type I	Type II	Type III	Type IV
Number of patients	12	6	14	20
Mean age, yr (range)	39 \pm 12 (17-56)	45 \pm 17 (21-64)	42 \pm 19 (12-69)	38 \pm 16 (16-65)
NYHA functional class (No. of cases)				
I or II	12	5	11	17
III	0	1	3	3
Death (No. of cases)	0	1	2	1

れる^{14,15)}。

左室短径は拡張末期、収縮末期とも III 型で最小であり、肥大程度の高度な IV 型でかえって大であったが、IV 型では心筋障害による二次性拡大が生じた可能性も考えられる。

心電図の $SV_1 + RV_{5,6}$ 電位は I 型では正常範囲にあるものが多く、II・III・IV 型では高電位の例が多かった。すなわち心尖部に肥大がおよぶ例において、左室側高電位がみられる傾向がうかがえた。

心機能および予後の問題に関して、I 型では心胸郭比はほぼ正常範囲内で心不全例、死亡例はま

まったくみられなかったが、II・III・IV型では心不全例が計7例(18%)に、死亡例は計4例(10%)にみられた。死亡例は1例を除き心拡大傾向を示し、NYHA 旧心機能分類でII°からIII°の間に進行しつつある時期に死亡したものである。以上のことよりII・III・IV型で心機能が低下し、心胸郭比の増大傾向を認めた場合は閉塞の有無にかかわらず注意深い観察が必要であると考えられた。

要 約

特発性肥大型心筋症 (idiopathic hypertrophic cardiomyopathy: HCM) 52例を閉塞の有無によらず、心断層エコー像による左室壁肥大部分の分布に基づき4型に分類、各群のMモード所見、臨床像を比較検討した。

分類: I型は心室中隔のみに肥大が限局するもの。II型は心室中隔と心尖部のみに肥大があるもの。III型は心室中隔と心尖部から乳頭筋レベルまで肥大がおよぶもの。IV型はIII型に加え左室後基部肥大を伴い、左室後壁厚は14mm以上のものとした。

1) 型別頻度: I型は12例(23%), II型は6例(12%), III型は14例(27%), IV型は20例(38%)で各群の平均年齢には有意差がなかった。

2) 心エコー所見: SAMはI型の2例(17%)に軽微なものがみられ、II型ではまったくみられずIII型では11例(79%)に、IV型では11例(55%)にみられた。心室中隔厚はIV型で 23.1 ± 2.9 mmであり、I・II・III型と比べ有意に大であったが (IV-I $p < 0.005$, IV-II $p < 0.01$, IV-III $p < 0.05$), 心室中隔厚/左室後壁厚比はIV型で 1.55 ± 0.20 であり、I・II・III型と比べ有意に小であった (IV-I, III $p < 0.005$, IV-II $p < 0.05$)。左室径は拡張末期・収縮末期とも、肥大の高度なIV型よりもIII型でかえって有意に小であった ($p < 0.001$)。

3) 心胸郭比: I型では平均 $50 \pm 5\%$ で各型中最小で、II・III型より有意に小であった ($p < 0.05$)。

4) 心電図の $SV_1 + RV_{5,6}$ 電位: I型は多くが正常範囲内にあり、心尖部に肥大がおよんでいるII・III・IV型ではI型と比べ有意に高電位であった (I-II, IV $p < 0.005$, I-III $p < 0.02$)。

5) NYHA 旧心機能分類でIII°の例はI型ではまったくみられず、II・III・IV型で計7例あった。他は全例II°以下であった。死亡例はI型ではみられずII・III・IV型で計4例あった。II・III・IV型で心機能が低下し心胸郭比の増大傾向を認めた場合は、閉塞の有無にかかわらず注意深い観察が必要であると考えられた。

本研究は昭和55年度厚生省特定疾患調査研究費(特発性心筋症一班長 戸嶋裕徳教授)によったことを付記する。

文 献

- 1) Goodwin JF: Congestive and hypertrophic cardiomyopathies. A decade of study. *Lancet* 1: 731, 1970
- 2) Abbasi AS, MacAlpin RN, Eber LM, Pearce ML: Echocardiographic diagnosis of idiopathic hypertrophic cardiomyopathy without outflow obstruction. *Circulation* 46: 897, 1972
- 3) 戸嶋裕徳, 秋吉俊則, 池田秀夫, 古賀義則, 吉岡春紀, 上村春甫, 中倉滋夫: 肥大型心筋症における心エコー図所見の検討と血行動態の対比。厚生省特定疾患特発性心筋症調査研究班, 昭和49年度研究報告集: 186
- 4) Toshima H, Koga Y, Uemura S, Zinnouchi J, Kimura N: Echocardiographic study of hypertrophic cardiomyopathy. *Jpn Heart J* 17: 275, 1976
- 5) Dol YL, McKenna WJ, Gehrke J, Oakley CM, Goodwin JF: M-mode echocardiography in hypertrophic cardiomyopathy. Diagnostic criteria and prediction of obstruction. *Am J Cardiol* 45: 6, 1980
- 6) 仁村泰治, 榊原 博, 松尾裕英, 松本正幸, 宮武邦夫, 永田正毅, 別府慎太郎, 玉井正彦, 千田彰一, 佐藤健司, 阿部 裕: 肥大型心筋症における左室形態ならびに動態の超音波心断層法による検討。心臓 7: 1461, 1975
- 7) Gilbert BW, Pollick C, Adelman AG, Wigle ED: Hypertrophic Cardiomyopathy. Subclassification by M-mode echocardiography. *Am J Cardiol*

- 45: 861, 1980
- 8) Shah PM, Gramiak R, Kramaer DH: Ultrasound localization of left ventricular outflow obstruction in hypertrophic obstructive cardiomyopathy. *Circulation* **40**: 3, 1969
 - 9) Shah PM, Gramiak R, Adelman AG, Wigle DE: Role of echocardiography in diagnostic and hemodynamic assessment of hypertrophic subaortic stenosis. *Circulation* **44**: 891, 1971
 - 10) Henry WL, Clark CE, Epstein SE: Asymmetric septal hypertrophy. Echocardiographic identification of pathognomonic anatomic abnormality of IHSS. *Circulation* **47**: 225, 1973
 - 11) Henry WL, Clark CE, Glancy DL, Epstein SE: Echocardiographic measurement of the left ventricular outflow gradient in idiopathic hypertrophic subaortic stenosis. *New Engl J Med* **288**: 989, 1973
 - 12) Maron BJ, Gottdiener JS, Roberts WC, Henry WL, Savage DD, Epstein SE: Left ventricular outflow tract obstruction due to systolic anterior motion of the anterior mitral leaflet in patients with concentric left ventricular hypertrophy. *Circulation* **57**: 527, 1978
 - 13) Rossen RM, Goodman DJ, Ingham RE, Popp RL: Echocardiographic criteria in the diagnosis of idiopathic hypertrophic subaortic stenosis. *Circulation* **50**: 747, 1974
 - 14) Maron BJ, Ferrans VJ, Henry WL, Clark CE, Redwood DR, Roberts WC, Morrow AG, Epstein SE: Differences in distribution of myocardial abnormalities in patients with obstructive and nonobstructive asymmetric septal hypertrophy (ASH). Light and electron microscopic findings. *Circulation* **50**: 436, 1974
 - 15) Henry WL, Clark CE, Roberts WC, Morrow AG, Epstein SE: Differences in distribution of myocardial abnormalities in patients with obstructive and nonobstructive asymmetric septal hypertrophy (ASH). Echocardiographic and gross anatomic findings. *Circulation* **50**: 447, 1974