

失神発作を主訴とする肥大型閉塞性心筋症 (HOCM) の発作最中の超音波所見

Two-dimensional echocardiographic findings during syncopal attack due to obstruction in the outflow tract of the left ventricle in a patient with hypertrophic obstructive cardiomyopathy

西山信一郎  
山口 洋  
白鳥 健一  
石村 孝夫  
長崎 文彦  
中西 成元  
矢崎 義雄\*  
岡部 昭文\*

Shinichiro NISHIYAMA  
Hiroshi YAMAGUCHI  
Kenichi SHIRATORI  
Takao ISHIMURA  
Fumihiko NAGASAKI  
Shigemoto NAKANISHI  
Yoshio YAZAKI\*  
Akifumi OKABE\*

**Summary**

The two-dimensional echocardiogram was successfully obtained during syncopal attack due to obstruction in the outflow tract of the left ventricle in a 52 years old male with hypertrophic obstructive cardiomyopathy (HOCM). The diagnosis of HOCM was confirmed by cardiac catheterization which revealed a pressure gradient of 65 mmHg in the outflow tract of the left ventricle during intravenous infusion of isoproterenol (2  $\mu$ g/min). During the test, the patient developed convulsion as well as syncopal attack. The two-dimensional echocardiogram demonstrated a marked protrusion followed by a fixation of the whole mitral complex (SAM component) toward the hypertrophied interventricular septum

虎の門病院 循環器科  
東京都港区虎ノ門 2-2-2 (〒105)  
\*東京大学医学部 第三内科  
東京都文京区本郷 7-3-1 (〒113)

Division of Cardiology, Toranomon Hospital, Toranomon 2-2-2, Minato-ku, Tokyo 105  
\*The Third Department of Internal Medicine, University of Tokyo, Hongo 7-3-1, Bunkyo-ku, Tokyo 113

Presented at the 21st Meeting of the Japanese Society of Cardiovascular Sound held in Tokyo, September 14-15, 1980

Received for publication February 15, 1981

throughout whole cardiac cycles.

Although the mechanism of this phenomenon is not clear, it can be speculated that an abnormally sustained excitation and contraction of the papillary muscles (just like a muscle cramp) may be induced, resulting in the left ventricular outflow tract obstruction.

**Key words**

Hypertrophic obstructive cardiomyopathy (HOCM) obstruction	Systolic anterior motion (SAM)	Outflow tract
Syncopal attack	Two-dimensional echocardiography	

はじめに

我々は、痙攣を伴い、失神消失発作を主訴とする肥大型閉塞性心筋症 (hypertrophic obstructive cardiomyopathy; 以下 HOCM と略) の症例においてその発作最中の興味ある超音波断層所見を記録した。この所見は HOCM の圧較差発生の機序とも関係すると思われ、ここに考察を加えて報告する。

症 例

症例：52 歳，男性。

家族歴：母は弁膜症といわれるも詳細不明。妹は心外膜炎の既往と心房細動あり，

既往歴：1953 年に左胸郭形成術。1959 年に外傷により左前額部を骨折するも神経学的後遺症なし。

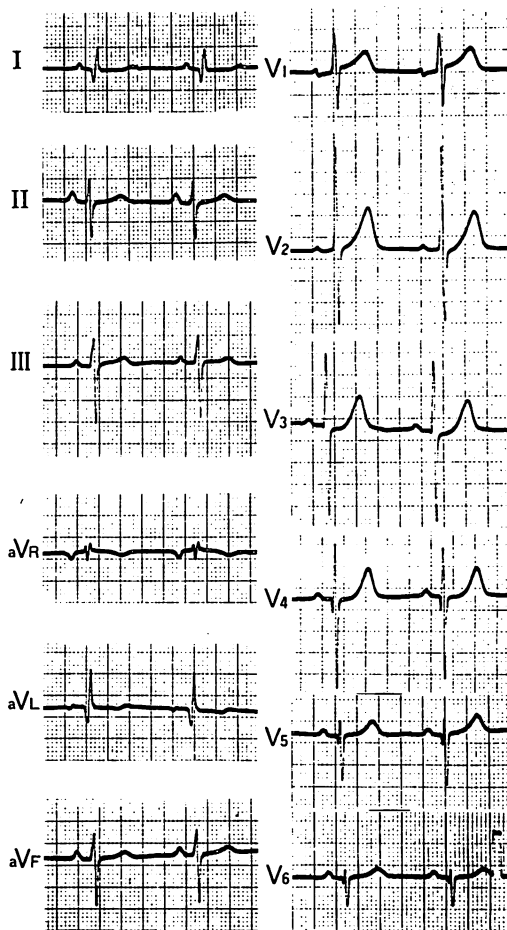
現病歴：1965 年 7 月より 労作時 前胸部 圧迫感が先行して、痙攣を伴う意識消失発作を繰り返し、1976 年頃より発作の頻度が増加したため、東京大学第三内科を受診し、非対称性中隔肥大 (asymmetric septal hypertrophy; 以下 ASH と略) と診断されたが、胸痛を伴う意識消失発作の原因として冠動脈病変も否定できず、精査のため当院へ入院した。

1. 理学的所見

入院時、理学的には I 音の亢進と ejection click IV 音および心尖部から胸骨左縁にかけて Levine 3 度の駆出性収縮期雑音を聴取し、さらに胸部 X 線上、心胸郭比は 51% と軽度心拡大を認めた。

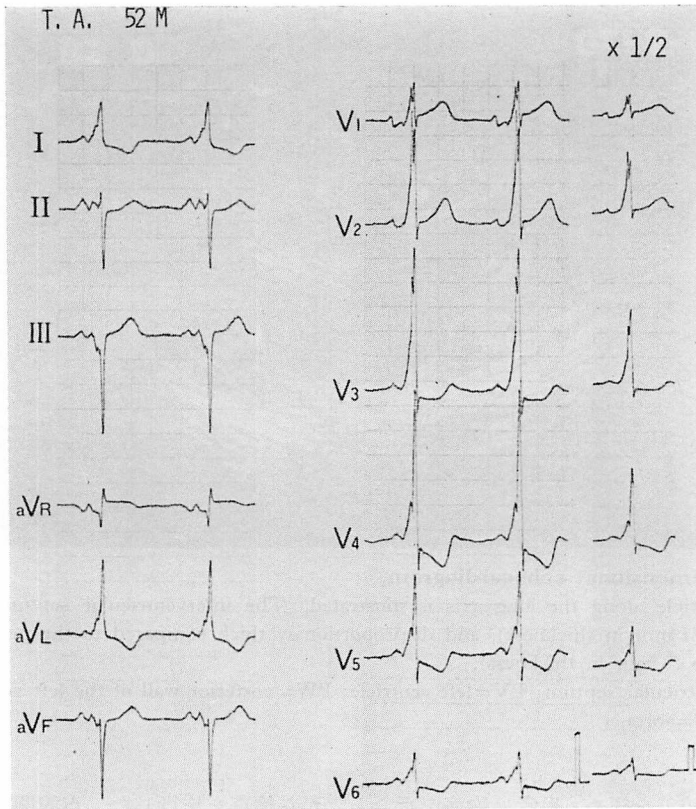
2. 心電図所見

Fig. 1 の心電図は  $-50^\circ$  と左軸偏位を示し、



**Fig. 1. Electrocardiogram in normal conduction.**

Note a deep Q in I, aVL and V<sub>4-6</sub>, a tall R in V<sub>1</sub>, regression of R associated with a deep S in V<sub>4-6</sub> and abnormal left axis deviation.



**Fig. 2. Electrocardiogram showing WPW conduction.**

Note Wolff-Parkinson-White syndrom (type A) associated with abnormal left axis deviation.

I, aVL, V<sub>4-6</sub> に深い Q 波, RV<sub>1</sub> の増高および V<sub>4-6</sub> の R 波減高と深い S 波を認め, 時に Fig. 2 に示すとおり, 左軸偏位を伴う A 型 WPW となった.

3. 超音波所見

Fig. 3 に, 左室長軸断層図(拡張期)を示すが, 心室中隔は 21 mm と著明に肥厚し, エコー輝度も増し, ASH を呈した. 左房は軽度拡大し, 他に少量の心嚢水貯留を認めた.

Fig. 4 の M モード心エコー図にても断層像と同様, 著明な ASH を呈するが, 安静時には左室流出路に僧帽弁の収縮期前方運動 (systolic anterior motion; 以下 SAM と略) は認めず, 前尖はむしろ prolapse していた. さらに僧帽弁は拡張期, 心室中隔に接触し, 拡張期後退速度 (DDR) も著明に減少していた. また, 大動脈弁の収縮中期閉鎖を認めた.

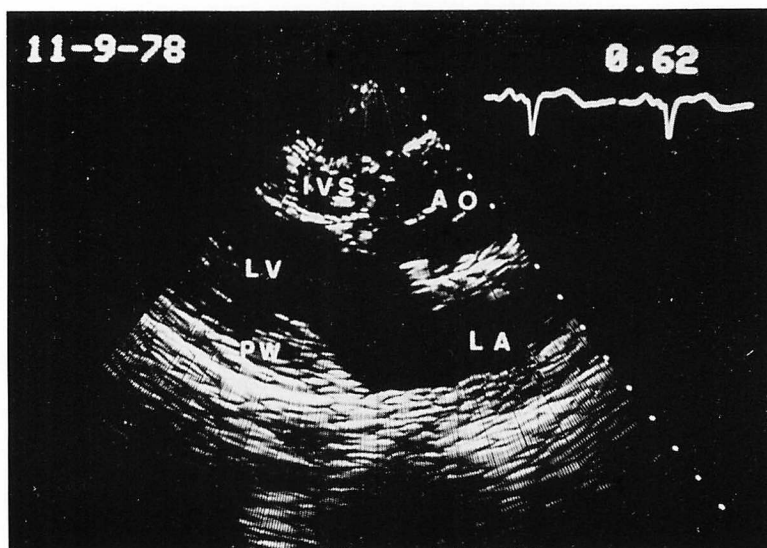
張期, 心室中隔に接触し, 拡張期後退速度 (DDR) も著明に減少していた. また, 大動脈弁の収縮中期閉鎖を認めた.

Fig. 5 は病室において自然に生じた胸痛発作時の M モード心エコー図だが, 安静時には認めなかった SAM が出現した.

4. 心臓カテーテル, 血管造影所見

以上より HOCM を疑い, 心臓カテーテル, 血管造影検査を施行した. 左心カテーテル所見では, 安静時には左室流出路に有意な圧較差は無かったが, 著明な Brockenbrough 現象を認めたため, 誘発の目的で isoproterenol 2 μg を静注した.

Fig. 6 は isoproterenol 2 μg 静注後の引き抜き曲線を示すが, 左室心尖部と流出路, 大動脈間



**Fig. 3. Two-dimensional echocardiogram.**

The left ventricle along the long axis is illustrated. The interventricular septum is massively hypertrophied (21 mm in thickness), and disproportionally thick compared to the posterior wall of the left ventricle (8 mm in thickness).

IVS=interventricular septum; LV=left ventricle; PW=posterior wall of the left ventricle; LA=left atrium; AO=aorta.

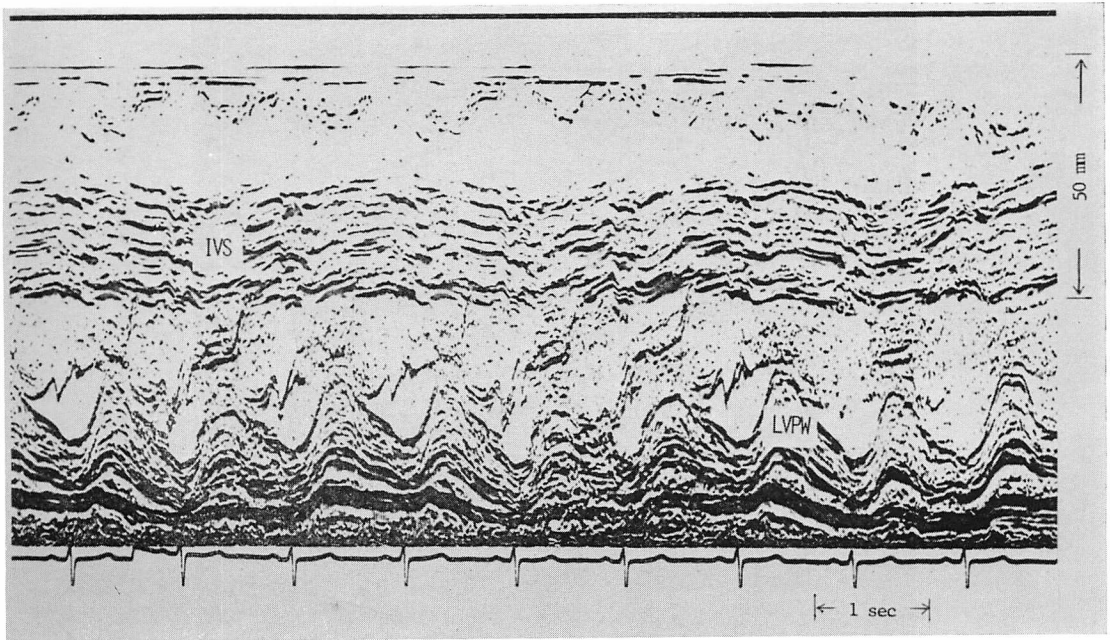
に約 65 mmHg の圧較差を認め、患者は胸痛を訴えるとともに 10 数秒の軽い痙攣を伴う失神発作をきたした。この間、ECG は WPW 伝導ではあるが、不整脈、房室ブロックは無く、**Fig. 6** に示すとおり、大動脈圧は 40 mmHg と著明に低下し、脈圧もほとんど無い状態が続いたが、自然に回復した。右心系には、isoproterenol 誘発にても、圧較差は認めなかった。

**Fig. 7** は左室造影(第一斜位)、**Fig. 8** は両室造影(第二斜位)を示す。第一斜位にて左室内腔は特徴的な“バナナ型”を呈し、両室造影では心室中隔は拡張期よりすでに肥厚しており、収縮期にはさらに菱形を呈して左室流出路に突出している。冠状動脈は正常で狭窄病変は無く、以上の検査所見より HOCM と診断した。

#### 5. 失神発作中の超音波所見

つぎに、失神発作最中の様子を超音波にて記録するため、isoproterenol 2  $\mu$ g/分 で点滴静注しな

がら検査を施行した。点滴開始後より、患者は頻脈傾向となり胸部圧迫感を訴え出した。この頃までは前に示した胸痛発作時の超音波所見と同じく、心エコー図上 SAM を認めるようになった。続いて患者は嘔吐するとともに、カテーテル検査の時をはるかに上回る程度の強い痙攣を伴う失神発作をおこした。ただし、きわめて残念なことに、失神発作をおこす直前に M モードの記録用紙がなくなり、発作中の記録は、ビデオテープによる断層像のみとなり、心エコー図の同時記録が無いため誌面にてはその詳細を供覧できない。Isoproterenol 点滴中止するも、失神発作は約 30 秒にもおよび、無処置にて自然に回復したが、その後約 5 分間にわたり間歇的に数回同様の発作を繰り返した。上記事情で、発作中の記録はビデオテープによる断層像、しかも長軸断層像のみであるが、発作最中に得られた興味ある所見とは、以下のごとくであった。すなわち、左室の収縮は正常時より



**Fig. 4. Echocardiogram at rest showing asymmetric septal hypertrophy (ASH) and small pericardial effusion.**

Systolic anterior motion (SAM) of the mitral valve was absent at rest.

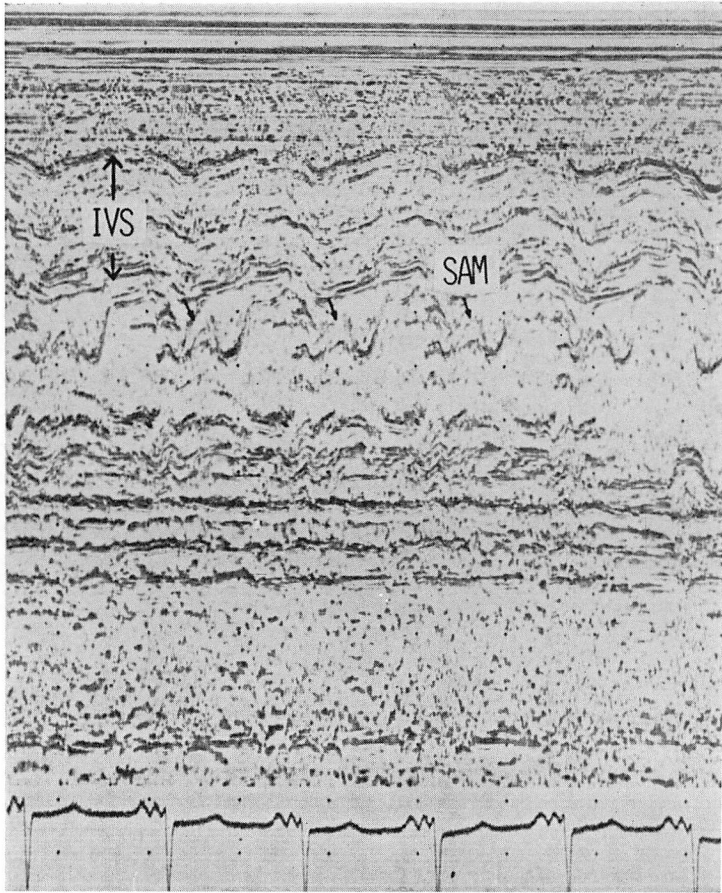
IVS=interventricular septum; LVPW=posterior wall of the left ventricle.

低下したとはいえ保たれており、僧帽弁前尖と後尖の閉鎖接合点は心室中隔に近づき、僧帽弁前尖はほとんど心室中隔にへばりつくように水平となり、さらに腱索から乳頭部までもが一塊となって左室流出路に突出し、収縮期はもちろん、拡張終期までも僧帽弁前尖の正常に見られる明らかな後退運動は減少し、心室中隔に固着してしまうという現象であった。また、この間、左房は明らかに拡大し、大動脈弁の早期閉鎖も認められた。この発作時の現象は、あたかも乳頭筋、腱索、僧帽弁前尖を一体として突然“タガ”がかかったように固着して動かなくなり、またその“タガ”がはずれて正常運動に復すると痙攣が止まるということを数回繰り返した。Fig. 9に発作最中の拡張期の左室長軸断層像を示すが、ビデオテープのコマを写真にしたために不鮮明である。

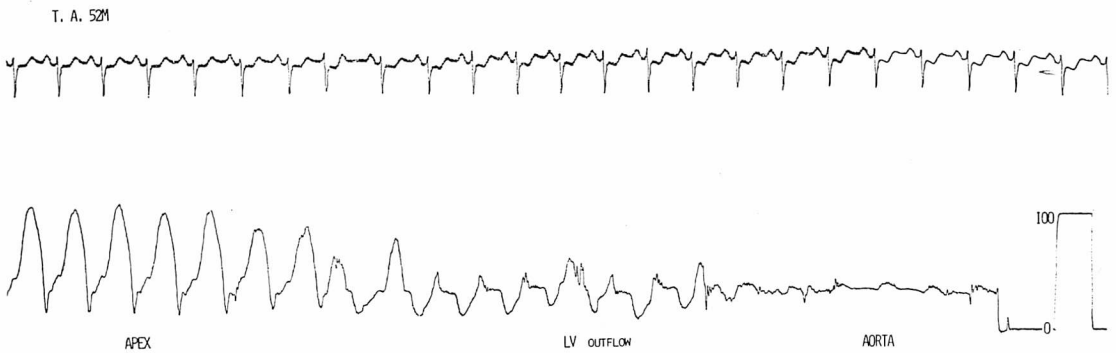
## 考 察

HOCM に発現する失神発作の頻度は Braunwald の最初の報告<sup>1)</sup>では約 30% (初発症状として 10%)、日本<sup>2)</sup>では約 20% 程度とされ、比較的少ない。この失神発作は左心カテーテルの引き抜き曲線で示したとおり、左室流出路閉塞に起因した低心拍出状態により、極度の一過性、脳虚血状態に基づくものと推測され、HOCM の閉塞の強い 1 つの極型とも考えられる。

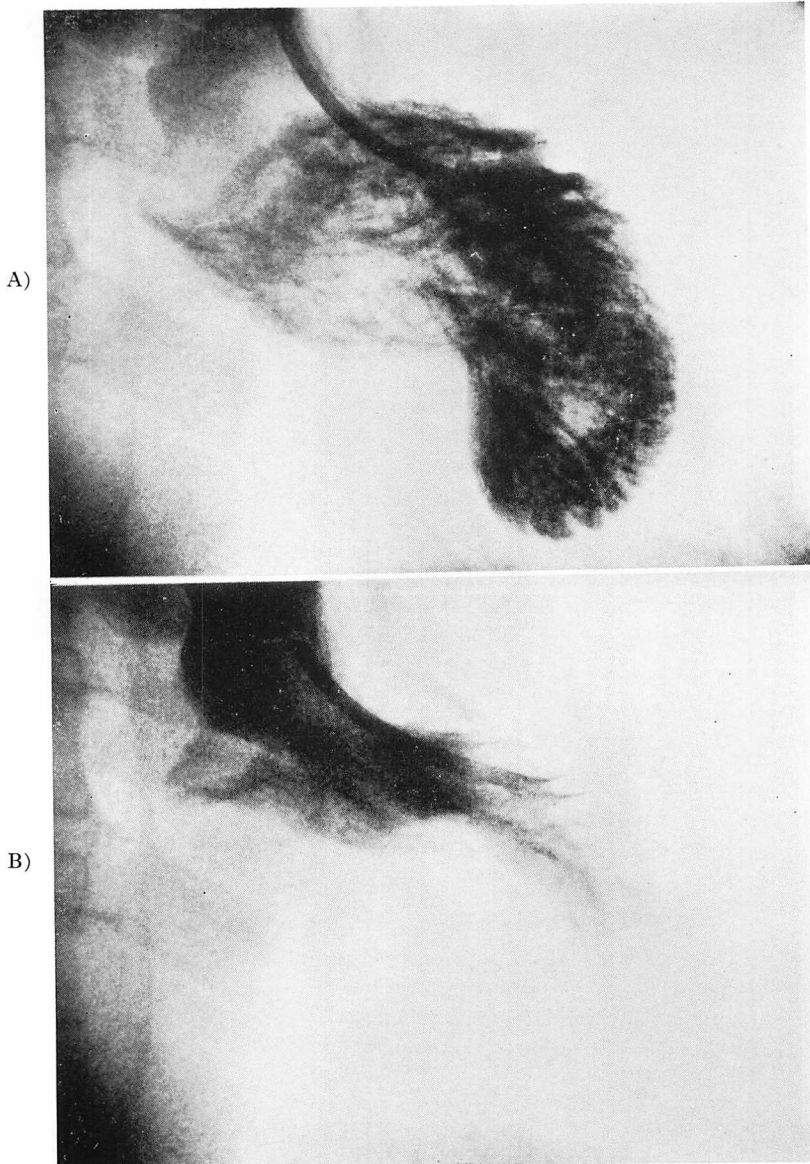
一方、HOCM における左心室内圧較差発生の機序は、剖検にても明らかな閉塞部位を認めず、functional obstruction とされ<sup>3)</sup>、その発生機序はまだ十分解明されたとはいえない。心エコー図上認められる SAM は HOCM ではほぼ必見の所見とされているが<sup>4,5)</sup>、SAM 自体が obstruc-



**Fig. 5. Echocardiogram during spontaneously developed chest pain.**  
Note systolic anterior motion (SAM) of the mitral valve.  
IVS=interventricular septum; SAM=systolic anterior motion.



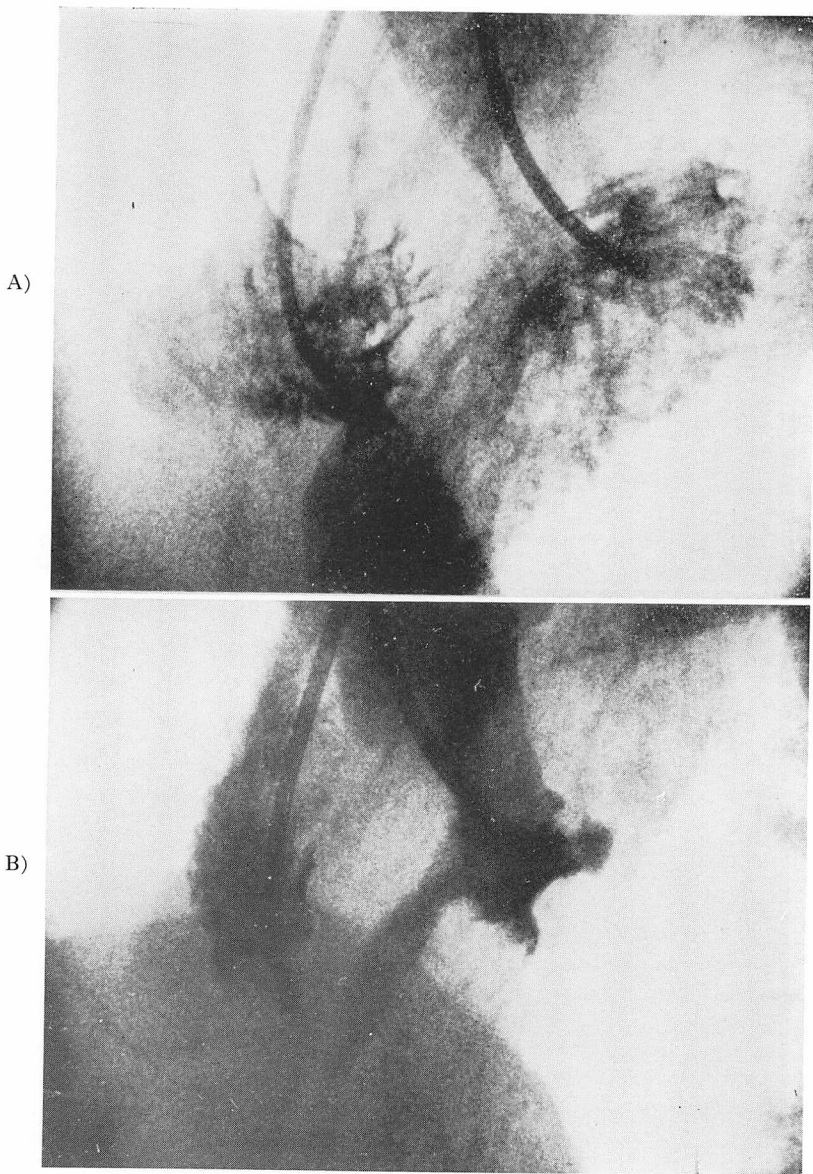
**Fig. 6. Withdrawal pressure tracing from the left ventricular apex to the ascending aorta following intravenous infusion of isoproterenol demonstrating a pressure gradient of 65 mmHg in the outflow tract.**



**Fig. 7. Left ventriculograms in the right anterior oblique projection.**

A: At end-diastole, the free wall is equally thickened in all segments and the ventricular silhouette is just like a kidney or banana.

B: At end-systole.



**Fig. 8. Biventriculograms in the left anterior oblique projection.**

A: The interventricular septum is thickened and bulges into the outflow tract of the left ventricle even in diastole.

B: It forms a rhomboid appearance in systole with a more or less narrowed outflow tract.



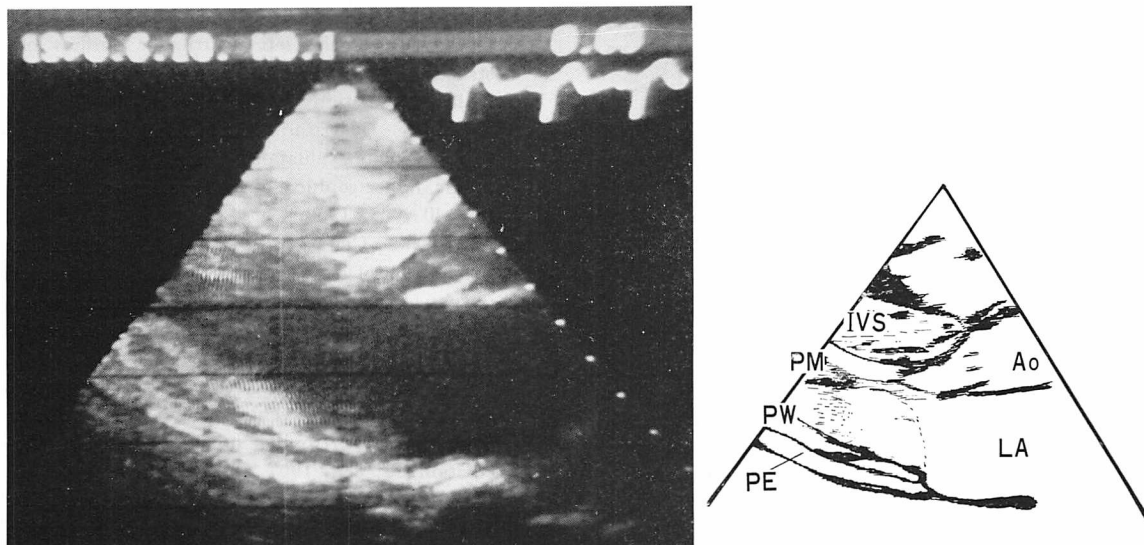


Fig. 9. Diastolic still frame of a two-dimensional echocardiogram (long-axis view) (left) and its schematic drawing (right) during syncopal attack.

AO=aorta; LA=left atrium; IVS=interventricular septum; PW=posterior wall; PM=papillary muscle; PE=pericardial effusion.

tion を生ずる原因か否かについても議論の多いところである。

失神発作を主訴とする今回の我々の症例では、安静時には認められない SAM が胸痛発作時に出現するなど、流出路閉塞と SAM に明らかな相関を認め、さらにその流出路閉塞の結果生じた失神発作最中に得られた超音波所見で、僧帽弁前尖から腱索、乳頭筋まで含む mitral complex が一塊となって左室流出路に突出し、収縮期はもちろん、拡張期まで肥厚した心室中隔に固着してしまうという現象は、きわめて興味深い。残念ながら、今回は M モード心エコー図の同時記録が無いため、拡張期の mitral complex の動態の検討ができず、その詳細は不明といわざるをえないが、ちょうど、筋肉でいう“muscle cramp”のごとく、肥大した乳頭筋に異常な興奮収縮状態が生じ、その結果、持続的に腱索、僧帽弁前尖を左室流出路に突出させ、心室中隔に固着せしめ、これが左室流出路閉塞をきたす原因になったのではないかとの仮説も成り立つ。この現象から推測す

ると、今回の HOCM における SAM の成因は、Henry ら<sup>6)</sup>が指摘する Venturi 効果に基づくというよりは、乳頭筋による索引説が示唆されると思う<sup>7-9)</sup>。

いずれにしても、このような HOCM の失神発作最中の超音波記録の報告は今まで無く、また、HOCM の圧較差発生の機序にも関与すると考え、若干の考察を加えて報告した。

## 要 約

痙攣を伴う失神発作を主訴とする肥大型閉塞性心筋症 (HOCM) の 52 歳男性で、左室流出路閉塞に基づく失神発作最中の興味ある超音波所見を記録したので報告した。

心臓カテーテル検査で、安静時の圧較差は無かったが、イソプロテレノール (2  $\mu$ g/分) 静注にて左室流出路に 65 mmHg の圧較差を認め、HOCM と確診した。

さらに、痙攣を伴う失神発作が誘発され、超音波断層検査にて僧帽弁前尖から腱索、乳頭筋まで

の僧帽弁複合体が一塊となって左室流出路に突出し, 収縮期, 拡張期を問わず全心周期を通じ, 肥大した心室中隔に固着するという所見を認めた.

この現象をきたした機序は不明ではあるが, 我々は乳頭筋の異常な興奮収縮状態が持続し(ちょうど, 痙攣重積状態のように), その結果, 腱索, 僧帽弁前尖を心室中隔に固着せしめ, 流出路閉塞をきたしたものと推測した.

#### 文 献

- 1) Braunwald E, Lambrew CT, Rockoff SD, Ross J Jr, Morrow AG: Idiopathic hypertrophic subaortic stenosis. I. A description of the disease based upon an analysis of 64 patients. *Circulation* **30** (Suppl IV): 3, 1964
- 2) 若林 章, 桜井恒太郎, 河合忠一, 廣瀬邦彦: 肥大型心筋症と診断基準. *日本臨床* **38**, 2073, 1980
- 3) Criley JM, Lewis KB, White RI Jr, Ross RS: Pressure gradients without obstruction. A new concept of "hypertrophic subaortic stenosis". *Circulation* **32**: 881, 1965
- 4) Shah PM, Gramiak R, Kramer DH: Ultrasound localization of the left ventricular outflow obstruction in hypertrophic obstructive cardiomyopathy. *Circulation* **40**: 3, 1969
- 5) Popp RL, Harrison DC: Ultrasound in the diagnosis and evaluation of the therapy of idiopathic hypertrophic subaortic stenosis. *Circulation* **40**: 905, 1969
- 6) Henry WL, Clark CE, Griffith JM, Epstein SE: Mechanism of left ventricular outflow obstruction in patients with obstructive asymmetric septal hypertrophy (idiopathic hypertrophic subaortic stenosis). *Am J Cardiol* **35**: 337, 1975
- 7) Simon AL, Ross J Jr, Gault JH: Angiographic anatomy of the left ventricle and mitral valve in idiopathic hypertrophic subaortic stenosis. *Circulation* **36**: 852, 1967
- 8) Dinsmore RE, Sanders CA, Harthorne JW: Mitral regurgitation in idiopathic hypertrophic subaortic stenosis. *NEJM* **275**: 1225, 1966
- 9) 陣内重三, 古賀義則, 吉岡春紀, 杉 健三, 戸嶋裕徳: 高速度超音波心臓断層法による肥大型心筋症の検討. 特に左室流出路狭窄の成因に関して. *心臓* **10**: 498, 1978