

食道内心エコー図法による  
Valsalva および Müller  
操作時における左右心房径  
の変化についての検討

The effect of the Val-  
salva and Müller  
maneuvers on right  
and left atrial dimen-  
sions in man studied  
by esophageal echocar-  
diography

塔間 陽一  
松崎 益徳  
佐々木 徹  
阿武 義人  
高橋陽二郎  
内田 孝子  
佐田 孝治  
高橋 徹郎  
弘山 直滋  
楠川 禮造  
多田 利彦\*  
中島 明雄\*

Yoichi TOMA  
Masunori MATSUZAKI  
Toru SASAKI  
Yoshito ANNO  
Yojiro TAKAHASHI  
Takako UCHIDA  
Koji SADA  
Tetsuro TAKAHASHI  
Naoshige HIROYAMA  
Reizo KUSUKAWA  
Toshihiko TADA\*  
Akio NAKASHIMA\*

**Summary**

The effect of the Valsalva (V) and Müller maneuvers (M) on the right and left atrial dimensions was evaluated by esophageal echocardiography in 8 normal male subjects. During V and M, the right atrial free wall (RAW), interatrial septum (IAS) and left atrial posterior wall were recorded by esophageal echocardiography simultaneously with intraairway pressure (Paw). Right (RAD) and left atrial dimensions (LAD) at atrial end-diastole were measured at various phases during each maneuver. Mean expiratory effort of +40 mmHg Paw in V and mean inspiratory effort of -40 mmHg Paw in

山口大学医学部 第二内科  
宇部市西区小串 1144 (〒755)  
\*済生会下関総合病院 内科  
下関市貴船町 3 (〒751)

The Second Department of Internal Medicine, Ya-  
maguchi University School of Medicine, Ogushi  
1144, Nishi-ku, Ube 755

\*Department of Internal Medicine, Saiseikai Shi-  
monoseki Hospital, Kifune 3, Shimonoseki 751

Presented at the 21st Meeting of the Japanese Society of Cardiovascular Sound held in Tokyo, September 14-15, 1980

Received for publication November 29, 1980

M were maintained for about 10 sec.

Both atrial dimensions changed significantly during each maneuver. RAD began to decrease just after the onset of V, while LAD changed little during this phase, after which began to decrease progressively. The leftward displacement of IAS with the simultaneous outward displacement of RAW resulted in an increase of RAD and a decrease of LAD just after the onset of M and the release of V. LAD remained higher than resting value from the second (2-4 sec after the onset) to late phase (just before the release) during M. RAD decreased just after the release of M. Thus, esophageal echocardiography was useful to evaluate both atrial dimensions during V and M.

### Key words

Valsalva maneuver      Mueller maneuver      Esophageal echocardiography

### はじめに

従来より心臓・血管系に対する呼吸(とくに, Valsalva および Müller 操作)の影響に関する研究は数多くなされてきた<sup>1,2)</sup>. 最近になって echocardiography を利用して Valsalva および Müller 操作時における左室, 右室および左房の動態についての報告はあるものの<sup>3-6)</sup>, 右房および心房中隔のそれについての研究はほとんどない.

以前より我々は esophageal echocardiography により, 非観血的に右房, 心房中隔および左房を同時に記録することができることを報告してきた<sup>7-9)</sup>.

今回我々は健常人を対象として, esophageal echocardiography を用いて Valsalva および Müller 操作時における両心房動態について検討したので報告する.

### 方 法

8名の健常男子を対象とした. 平均年齢は $24 \pm 1.6$ 歳であった. 被験者を仰臥位にして安静呼吸より気道内圧(intraairway pressure: Paw)を急激に陽圧化する Valsalva 操作(平均  $+40$  mmHg Paw, 持続時間  $11.7 \pm 3.7$  秒)および陰圧化する Müller 操作(平均  $-40$  mmHg Paw, 持続時間  $9.8 \pm 3.0$  秒)を数回繰り返す, さらに Valsalva-Müller の連続操作を行い, このさい食道内心エコー図, 心電図(lead II), 心音図および気道内圧曲線を同時に紙送り速度 25 もしくは 50 mm/sec

にて strip chart recorder に記録した.

食道内心エコー法は既報の装置および挿入方法を用い<sup>7-9)</sup>, 心房エコー図の同定には僧帽弁より M-mode scanning を行い, 両心房径が最大となり心房中隔および右房自由壁が明瞭になる部位を用いた.

声門開放下において気流がないときの口腔内圧は気道内圧に等しいので<sup>10)</sup>, mouthpiece に連結した Millar 製 micro-tip catheter pressure transducer で口腔内圧を測定した.

Valsalva および Müller 操作を 1) resting phase, 2) first phase (操作開始直後), 3) second phase (操作開始 2~4 秒後), 4) third phase (操作開始 4~6 秒後), 5) late phase (操作解除直前), 6) recovery phase (操作解除直後) の 6 時相に分け, Fig. 1 のごとく心房拡張終期における a) 左房径(LAD), b) 右房径(RAD), c) 両房径(TAD), d) 両房径比(RAD/LAD), さらに e) 心房中隔振幅(IAS-Ex), f) 右房自由壁振幅(RAW-Ex) および g) 心電図上の cycle length (RR) について検討した.

各計測においては t 検定を用いて検定し, 5% 以下の危険率をもって有意とした.

### 成 績

#### 1. Valsalva maneuver

Fig. 2 に代表的症例のエコー図を, Fig. 3 に LAD, RAD, TAD および RAD/LAD の経時的変化を示す.

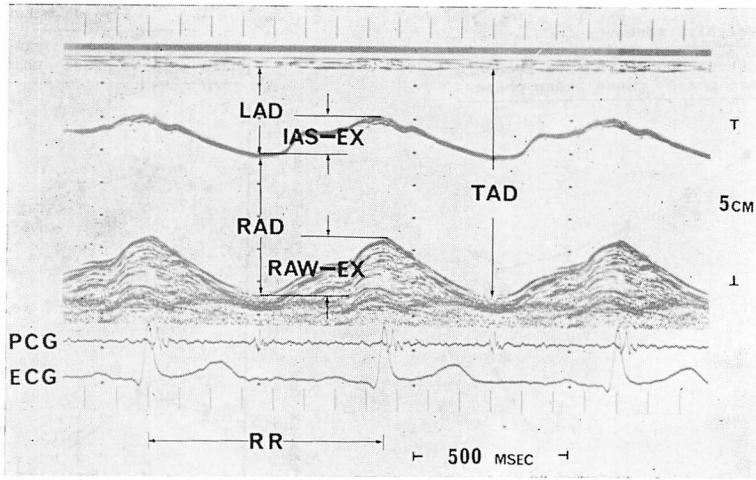


Fig. 1. Esophageal echocardiographic measurements.

LAD=left atrial dimension; RAD=right atrial dimension; TAD=total atrial dimension; IAS-EX=excursion of the interatrial septum; RAW-EX=excursion of the right atrial free wall; RR=cycle length; PCG=phonocardiogram; ECG=electrocardiogram.

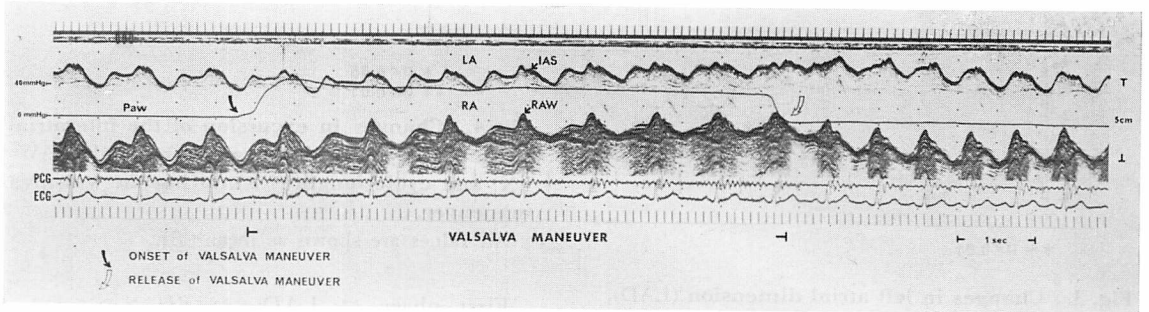


Fig. 2. Simultaneous recording of the esophageal echocardiogram and intraairway pressure during the Valsalva maneuver.

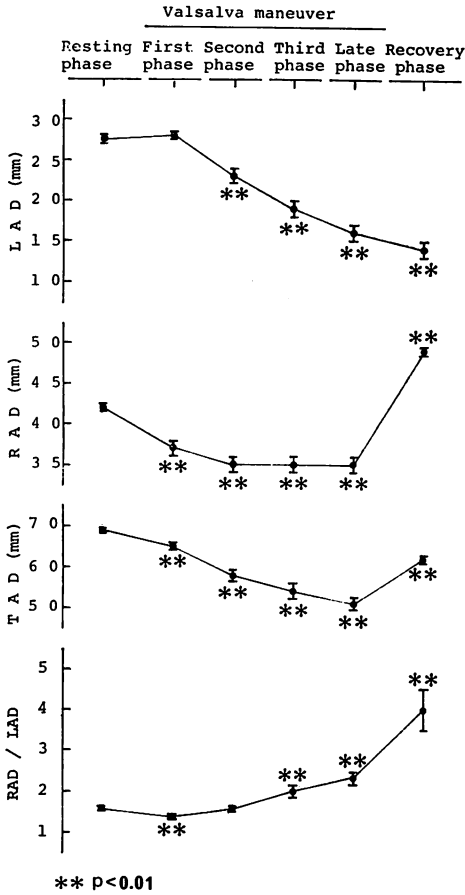
Paw=intraairway pressure; LA=left atrium; RA=right atrium; IAS=interatrial septum; RAW=right atrial free wall; PCG=phonocardiogram; ECG=electrocardiogram.

First phase にすでに RAD は減少し始めるのに対し、LAD は有意な変化を示さず、TAD および RAD/LAD は減少した。Second phase にはいり、LAD は減少し始め RAD および TAD はひき続いて減少し続け、RAD/LAD は resting phase との間に有意差を認めなかった。LAD は second phase 以降 recovery phase に至るまで徐々に減少したのに対し、RAD は second phase 以降 late phase に至るまで低値のまま変化せず、

RAD/LAD は third phase 以降 recovery phase に至るまで徐々に増加した。Recovery phase に RAD は高値を示したのに対し、LAD はなおも減少し、TAD は late phase に比して増加したものの resting phase に比して低値を示した。

Fig. 4 に IAS-EX, RAW-EX および RR の経時的変化を示す。

First phase に IAS-EX および RR は増加した後減少し始め、third phase には RAW-EX も



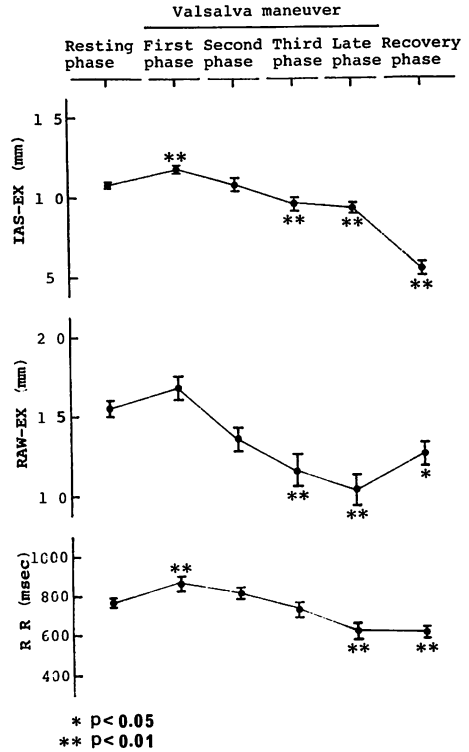
**Fig. 3.** Changes in left atrial dimension (LAD), right atrial dimension (RAD), total atrial dimension (TAD), and the ratio of RAD to LAD (RAD/LAD) during the Valsalva maneuver.

All values are shown as mean±SE.

減少し始め, late phase には IAS-EX, RAW-EX および RR はすべて resting phase に比して低値をとった. Recovery phase に RAW-EX は増加傾向を示したのに対し, IAS-EX および RR はなおも減少した.

**2. Müller maneuver**

Fig. 5 に代表的症例のエコー図を, Fig. 6 に LAD, RAD, TAD および RAD/LAD の経時的変化を示す.



**Fig. 4.** Changes in excursion of the interatrial septum (IAS-EX) and right atrial free wall (RAW-EX) and cycle length (RR) during the Valsalva maneuver.

All values are shown as mean±SE.

First phase に LAD は減少したのに対し, RAD は増加し, TAD および RAD/LAD も増加した. 以後 LAD および TAD は増加し, RAD および RAD/LAD は減少し, second phase に RAD は resting phase と有意差を認めなかったのに対し, LAD および TAD は高値を示し, RAD/LAD は低値を示した. その後 LAD および TAD は減少傾向を示し, RAD および RAD/LAD は著明な変化を示さなかった. Recovery phase に LAD は有意ではないが高値を示し, RAD, TAD, RAD/LAD は低値を示した.

Fig. 7 に IAS-EX, RAW-EX および RR の経時的変化を示す.

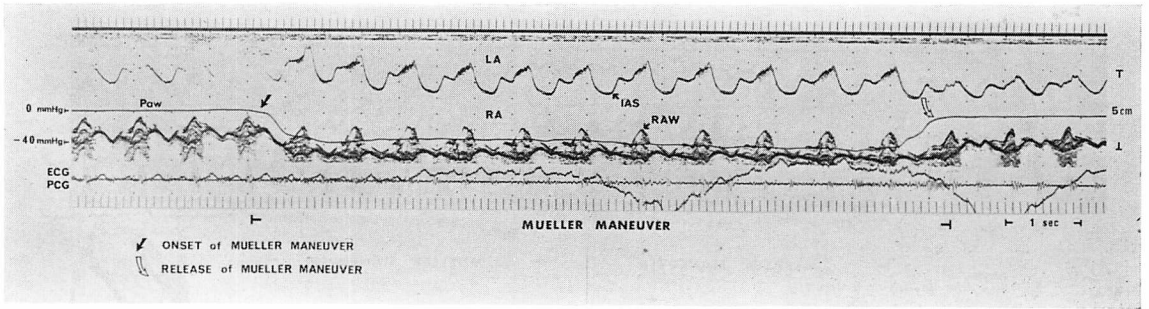


Fig. 5. Simultaneous recording of the esophageal echocardiogram and intraairway pressure during the Müller maneuver.

Paw=intraairway pressure; LA=left atrium; RA=right atrium; IAS=interatrial septum; RAW=right atrial free wall; PCG=phonocardiogram; ECG=electrocardiogram.

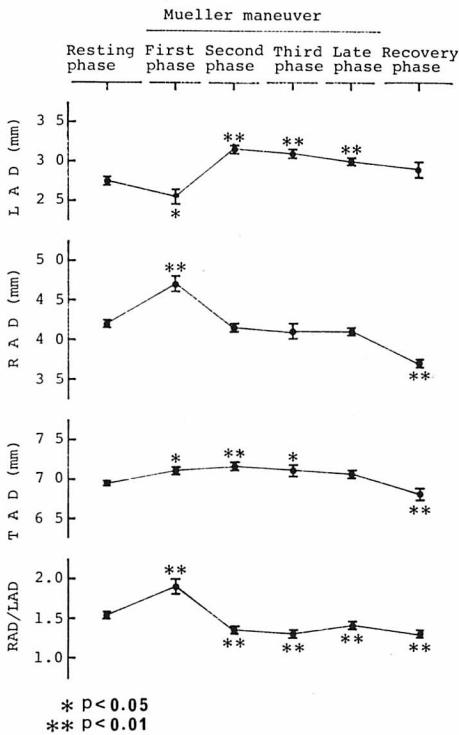


Fig. 6. Changes in left atrial dimension (LAD), right atrial dimension (RAD), total atrial dimension (TAD), and the ratio of RAD to LAD (RAD/LAD) during the Müller maneuver.

All values are shown as mean±SE.

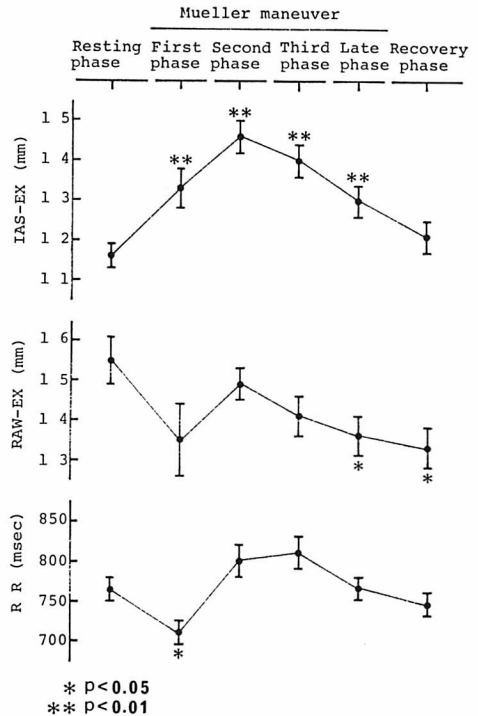
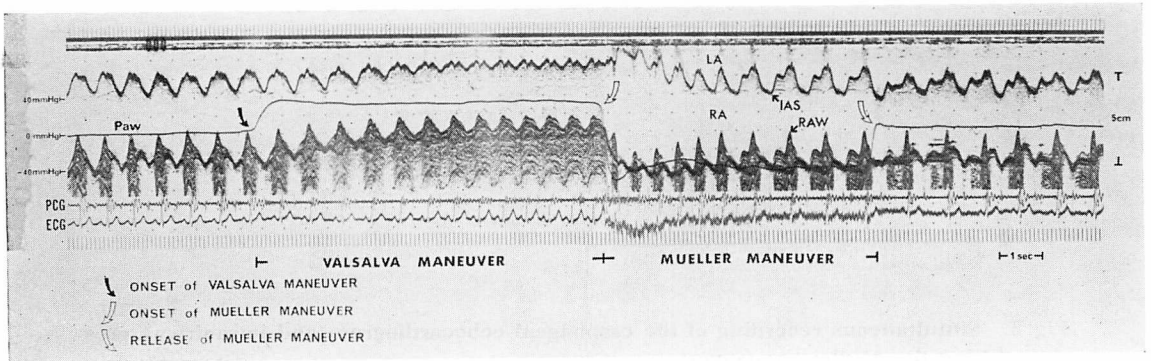


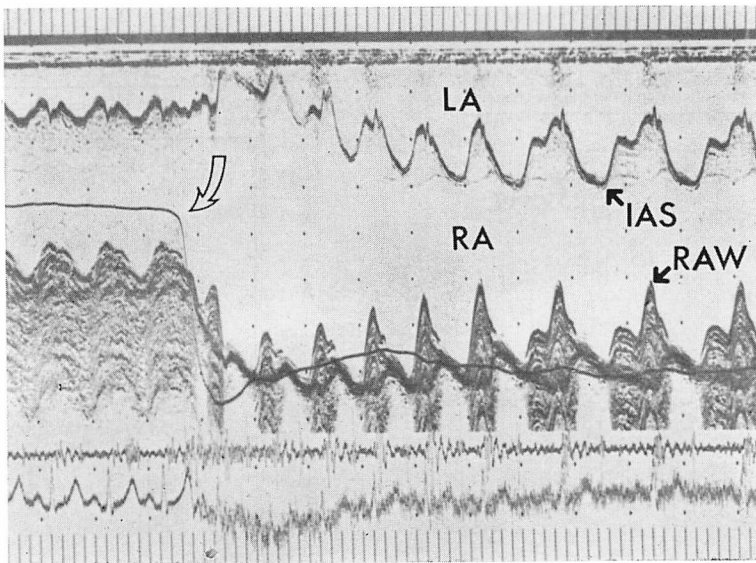
Fig. 7. Changes in excursion of the interatrial septum (IAS-EX) and right atrial free wall (RAW-EX) and cycle length (RR) during the Müller maneuver.

All values are shown as mean±SE.



**Fig. 8. Simultaneous recording of the esophageal echocardiogram and intraairway pressure during the Valsalva-Müller serial maneuver.**

Paw=intraairway pressure; LA=left atrium; RA=right atrium; IAS=interatrial septum; RAW=right atrial free wall; PCG=phonocardiogram; ECG=electrocardiogram.



**Fig. 9. A part of Fig. 8 during the late portion of the Valsalva maneuver and the early portion of the Müller maneuver.**

IAS-EX は first phase に高値を示し, second phase まで増加した後減少し, recovery phase に resting phase と有意差を認めなかった. RR は first phase に低値を示した後増加し, second phase 以降 recovery phase に至るまで resting phase と有意差を認めなかった. RAW-EX は first phase 有意ではないが低値を示し, late

phase 以降有意に減少した.

### 3. Valsalva-Müller serial maneuver

Fig. 8 に代表的症例のエコー図を, Fig. 9 に Fig. 8 に示した記録のうち Valsalva 操作から Müller 操作への移行部分の拡大を示す. Valsalva 操作および強調された Müller 操作時における両心房動態が認められた.

## 考 案

Valsalva および Müller 操作は胸郭の運動により胸腔内圧を変化させ、肺胞や気道に緊張を与えないため、今回測定した口腔内圧は気道内圧に等しく、ひいては胸腔内圧を反映すると思われる<sup>10,11)</sup>。

今回求めた各指標は単一ビーム方向での dimension 計測に基づいており、これに由来する artifact を除外しなければならない。我々は操作中、食道内超音波探触子を可能なかぎり固定し、最大径を記録すべく注意した。Robertson ら<sup>5)</sup>は Valsalva 操作中、心房の rotation と shift、および食道の動きによる心房形態の変化を認めていない。

Valsalva 操作中、Wexler ら<sup>12)</sup>は上大静脈および下大静脈の flow velocity の減少と、解除直後より数秒間続く flow velocity の増加を認め、また Goldblatt ら<sup>2)</sup>による心筋内マーカー植込み法によると、右室径は Valsalva 操作開始後より減少し始め、数秒後に steady になり、解除後に control 値より高値を示し、右心の血液が左心へ達するのに数秒かかり<sup>1)</sup>、左室径は Valsalva 操作開始数秒後より減少し始める。さらに Robertson ら<sup>5)</sup>は conventional anterior echocardiography で測定した左房径および左室径は Valsalva 操作開始数秒後より減少し始め、操作中低値を示すことを報告している。今回の結果において RAD は Valsalva 操作により first phase より減少し始め、second phase 以降 late phase に至るまで steady であり、recovery phase に resting 値より高値を示し、LAD は second phase より減少し始め、以後減少し続け、vein および ventricle の変化とよく一致した。

Müller 操作中、Wexler ら<sup>12)</sup>は上大静脈および下大静脈の flow velocity は開始後に一度増加した後減少することを認め、また、Brinker ら<sup>6)</sup>によると Müller 操作中、右室は early phase に増加するが、late phase に control 値に復し、

左室は early phase に減少する。さらに我々は<sup>3)</sup> Müller 操作開始直後において左房断面積の減少および僧帽弁振幅の減少を認めた。我々の結果において、RAD は Müller 操作により first phase に高値を示し、以後減少して resting 値に復し、second phase 以降 late phase まで steady であり、LAD は first phase に減少し、vein および ventricle の変化とよく一致した。

Robertson ら<sup>5)</sup>は Müller 操作中左房径の有意な変化を認めていないが、これは左房径の測定方法上の違いによると考えられる。

Parsons ら<sup>15)</sup>は上気道閉塞中、吸気による左室 afterload の増加、left atrial transmural pressure の増加および pulmonary venous return の増加を認め、Coleridge ら<sup>14)</sup>は left atrial effective pressure が吸気の初期に変化しないかもしくは減少し、その後少なくとも2心拍以上吸気が続くときそれが増加することを認めた。今回 Müller 操作開始直後および Valsalva 操作解除直後に LAD は減少し、そして RAD は増加しており、少なくともこれらの時相において pulmonary venous return は減少しており、胸腔内圧の減少による血液の肺への pooling、pulmonary vein への逆流<sup>13)</sup>、および右房の loading による左房への interference (atrial interference) 等がこれらの変化に関与していると考えられる。しかし Müller 操作中 second phase 以降 late phase に至るまで LAD は resting phase に比して高値を示し、RAD は resting phase との間に有意差を認めず、かつ steady であり、これらの時相においては first phase において推定した pulmonary venous return の減少や右房の左房への atrial interference は考えにくく、左室の afterload の増加による左房の拡大が推定される。

Müller 操作解除直後の RAD の減少は、胸腔内圧の相対的増加による systemic venous return の減少によると考えられる。

## 要 約

健常男子 8 名における左右心房径に対する Valsalva および Müller 操作の影響について、食道内心エコー法を用いて検討した。各操作中、右房自由壁、心房中隔および左房後壁のエコー像を食道内心エコー法により気道内圧曲線と同時に記録した。心房拡張終期における右房径と左房径を各操作中の諸時相において計測した。気道内圧を Valsalva および Müller 操作中、おのおの +40 mmHg および -40 mmHg に約 10 秒間保った。

各操作中、両心房の径は有意に変化した。右房径は Valsalva 操作開始直後に減少し始めるのに対し左房径はこの時相に変化せず、その後徐々に減少し始めた。Valsalva 操作解除直後および Müller 操作開始直後に心房中隔は左方偏位し、右房自由壁は外方偏位し、その結果左房径は減少し右房径は増加した。Müller 操作開始 2~4 秒後より解除直前まで左房径は高値を示した。このように Valsalva および Müller 操作中の両心房の径を評価する上で食道内心エコー法は有用であった。

## 文 献

- 1) Sharpey-Schafer EP: Effect of respiratory acts on the circulation. *in* Handbook of Physiology, vol III, ed by Hamilton WF, Dow P. American Physiological Society, Washington, 1965, p 1875
- 2) Goldblatt A, Harrison DC, Glick G, Braunwald E: Studies on cardiac dimensions in intact, unanesthetized man: Effects of respiration. *Circulat Res* 13: 455, 1963
- 3) 中島明雄, 多田利彦, 佐田孝治, 阿武義人, 塔間陽一, 松崎益徳, 楠川禮造: 左心室拡張期動態に与える気道内圧の影響: とくに奇脈との関連について. *J Cardiology* 9: 879, 1979
- 4) Parisi AF, Harrington JJ, Askenazi J, Pratt RC, McIntyre KM: Echocardiographic evaluation of the Valsalva maneuver in healthy subjects and patients with and without heart failure. *Circulation* 54: 921, 1976
- 5) Robertson D, Stevens RM, Friesinger GC, Oates JA: The effect of the Valsalva maneuver on echocardiographic dimensions in man. *Circulation* 55: 596, 1977
- 6) Brinker JA, Weiss JL, Lappe DL, Rabson JL, Summer WR, Permutt S, Weisfeldt ML: Leftward septal displacement during right ventricular loading in man. *Circulation* 61: 626, 1980
- 7) Matsuzaki M, Matsuda Y, Sasaki T, Takahashi Y, Toma Y, Uchida T, Hiroyama N, Sada K, Yorozu T, Kumada T, Kusakawa R: Esophageal echocardiographic examination of the interatrial septum and the right atrial wall. *Jpn Circulat J* 44 (Suppl I): 109, 1980 (abstr)
- 8) 松崎益徳, 楠川禮造: 食道内心エコー法. *循環器科* 7: 310, 1980
- 9) Matsuzaki M, Matsuda Y, Ikee Y, Takahashi Y, Sasaki T, Toma Y, Ishida K, Yorozu Y, Kumada T, Kusakawa R: Esophageal echocardiographic left ventricular anterolateral wall motion in normal subjects and patients with coronary artery disease. *Circulation* 63: 1085, 1981
- 10) Nunn JF: *Applied respiratory physiology*. 2nd Ed, Butterworths, London, 1977, p 91
- 11) Comroe JH: *Physiology of respiration*. 2nd Ed, Year Book Medical Publishers, 1974, p 229
- 12) Wexler L, Bergel DH, Gabe IT, Makin GS, Mills CT: Velocity of blood flow in normal human venae cavae. *Circulat Res* 23: 349, 1968
- 13) Golinko RJ, Kaplan N, Rudolph AM: The mechanism of pulsus paradoxus during acute pericardial tamponade. *J Clin Invest* 42: 249, 1963
- 14) Coleridge JCG, Linden RJ: The variations with respiration in effective right and left atrial pressures in the dog. *J Physiol* 145: 482, 1959
- 15) Parsons GH, Green JF: Mechanisms of pulsus paradoxus in upper airway obstruction. *J Appl Physiol* 45: 598, 1978