

コントラスト心エコー法による心房中隔欠損の診断：とくに微小逆短絡を有する心房中隔欠損の診断に対するValsalva-Müller法の有用性について

A simple method for enhancing interatrial right-to-left shunt in the diagnosis of small atrial septal defect using contrast echocardiography

多田 利彦  
中島 明雄  
佐田 孝治\*  
白井 幹康  
大田 純夫  
楠川 禮造\*

Toshihiko TADA  
Akio NAKASHIMA  
Koji SADA\*  
Mikiyasu SHIRAI  
Sumio OHTA  
Reizo KUSUKAWA\*

Summary

Commonly used contrast echocardiography is often inadequate to detect a small right-to-left (R-L) shunt in minimum atrial septal defect (ASD).

We found that the diagnostic accuracy in ASD could be significantly improved by simply employing a Valsalva maneuver immediately followed by a Müller maneuver to enhance the R-L shunt. This procedure enabled contrast echo to be more clearly detected in both the left atrium and left ventricle, compared with conventional contrast echocardiography.

The new technique was successful in diagnosing ASD in 5 patients with Qp/Qs ratio less than 2 determined by right heart cardiac catheterization.

In conclusion, the diagnosis of a small ASD is greatly improved by simply employing this new procedure of a Valsalva-Müller maneuver during contrast echocardiography.

Key words

Atrial septal defect (ASD)	Interatrial shunt	Contrast echocardiography
Valsalva-Müller maneuver	Intraairway pressure	

済生会下関総合病院 内科  
下関市貴船町3 (〒751)  
\*山口大学医学部 第二内科  
宇部市西区小串1144 (〒755)

Department of Internal Medicine, Saiseikai Shimonoseki Hospital, Kifune 3, Shimonoseki 751  
\*The Second Department of Internal Medicine, Yamaguchi University School of Medicine

Presented at the 21st Meeting of the Japanese Society of Cardiovascular sound held in Tokyo, September 14-15, 1980

Received for publication December 22, 1980

### はじめに

心房中隔欠損 (ASD) の非観血的診断方法としては種々のものがあるが, とりわけコントラスト心エコー図法は欠損口を通しての右-左短絡を直接証明できる点で, 非常に有用な方法である. しかしその診断率は諸家の報告<sup>1-4)</sup>のごとくそれほど高くはなく, とくに肺体血流比が2以下の微小短絡を有する症例においてはその傾向が強い.

そこで我々はコントラスト心エコー法により ASD の診断を行うにあたって, すでに報告した<sup>5)</sup>いわゆる Valsalva-Müller 連続法を併用することにより, 従来より診断が困難であった微小短絡を有する症例でも, 右-左短絡を起こさせ診断を下すことが可能となったので報告する.

### 対象および方法

対象は胸部 X 線, 心音図, 心電図, 右心カテテル検査より診断することのできた9名の二次口型 ASD の患者である. その内訳は男4例,

女5例で, 年齢は 35~73 歳 (平均 50 歳) であった.

被験者を仰臥位にさせ, マウスピースを介して pneumotachometer を装着し, 被験者の呼吸状態を監視しつつ断層心エコー図を記録した. まず安静呼吸を行わせた後, 安静吸気位にて電磁弁を閉じることにより被験者の気流を阻止し, 気道内圧を 20~30 cmH<sub>2</sub>O 程度の陽圧とする, いわゆる Valsalva 法を行わせた. 同時に肘静脈より 5% glucose 10 ml を注入した. 約 5 秒間 Valsalva 法を行わせ, 右房内にコントラストが現われた時点で気道内圧を -40~-60 cmH<sub>2</sub>O 程度に陰圧とする Müller 法を, 急激にしかも連続的に行わせた (Fig. 1). これらの一連の操作は断層心エコー図内に気道内圧曲線を組み込み, コントラスト心エコー図と気道内圧の変動を観察しながら行わせた. またコントラスト心エコー図により認められた心房間右-左短絡を半定量的に評価するため, 我々は便宜的に断層心エコー図所見をつぎの5段階に区分した (Fig. 2).

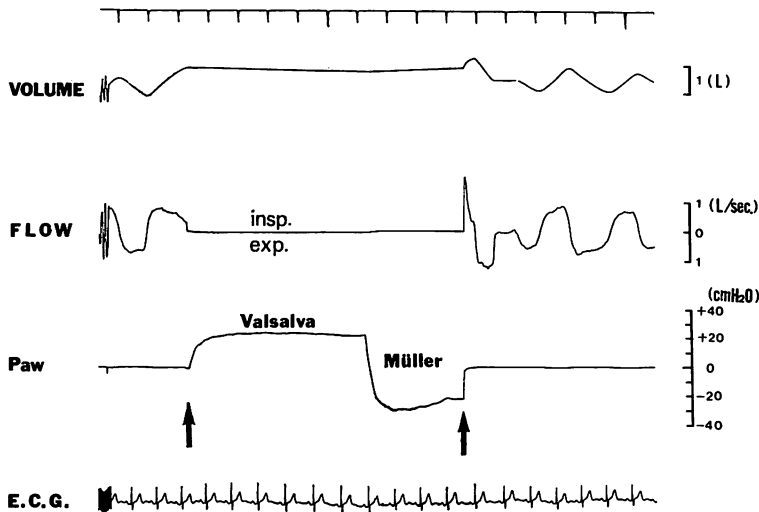


Fig. 1. Graphic presentation of the Valsalva-Müller maneuver.

During the period between two arrows intraairway pressure is measured. Lung volume (VOLUME), rate of airway flow (FLOW), airway pressure (Paw) and electrocardiogram (ECG) are recorded simultaneously.

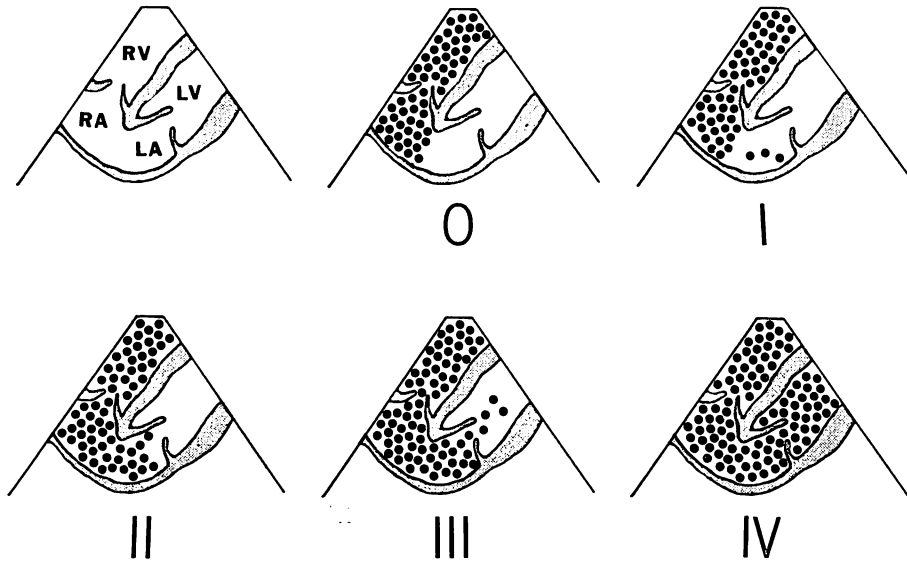


Fig. 2. Schematic representation of grade 0-IV in our criteria to estimate contrast shunting using the apical four-chamber view.

- grade 0: no contrast shunting is found in the left heart.
  - grade I: a few contrast echoes are found in the LA cavity.
  - grade II: much contrast echoes are found in the LA cavity, but no contrast in the LV cavity.
  - grade III: a few contrast echoes are found in the LV cavity.
  - grade IV: much contrast echoes are found in the LA and LV cavities.
- RV=right ventricle; RA=right atrium; LA=left atrium; LV=left ventricle.

0: コントラストが左房内にまったく認められないもの。

I: コントラストが左房内にわずかに認められるもの。

II: コントラストが左房全体を満たすものの、左室内には認められないもの。

III: コントラストが僧帽弁を超えた左室内に少量認められるもの。

IV: コントラストが左房、左室全体を満たすもの。

また9例中5例は右心カテーテル検査より肺体血流比を求めた。

なお、肺気量位、呼吸流量、気道内圧の記録は日本光電製 Fleish 型 pneumotachometer を用いた。また、断層心エコー図は東芝製電子走査型超音波診断装置セクター式 SSH-11A を使用し、

動画像は Sony 製 U-matic 3/4 インチカセットビデオ記録器 CR-6060 にて連続記録した。個々の断層心エコー図像はテレビモニターより直接撮影を行った。

## 結 果

Fig. 3 は気道内圧をいったん陽圧とした後急激に陰圧にする、いわゆる Valsalva-Müller 法を用いた時のコントラスト心エコー図を、断層心エコー図を用い 4 chamber view にて記録したものである。気道内圧 (Paw) を 20~30 cm·H<sub>2</sub>O の陽圧とする Valsalva 法を約 5 秒間行わせ、引き続き急激に Paw を -30~-40 cmH<sub>2</sub>O の陰圧とする Müller 法を行わせたところ、Müller 法開始直後の心収縮期に大量のコントラストが右房から左房へ移行するのが認められた

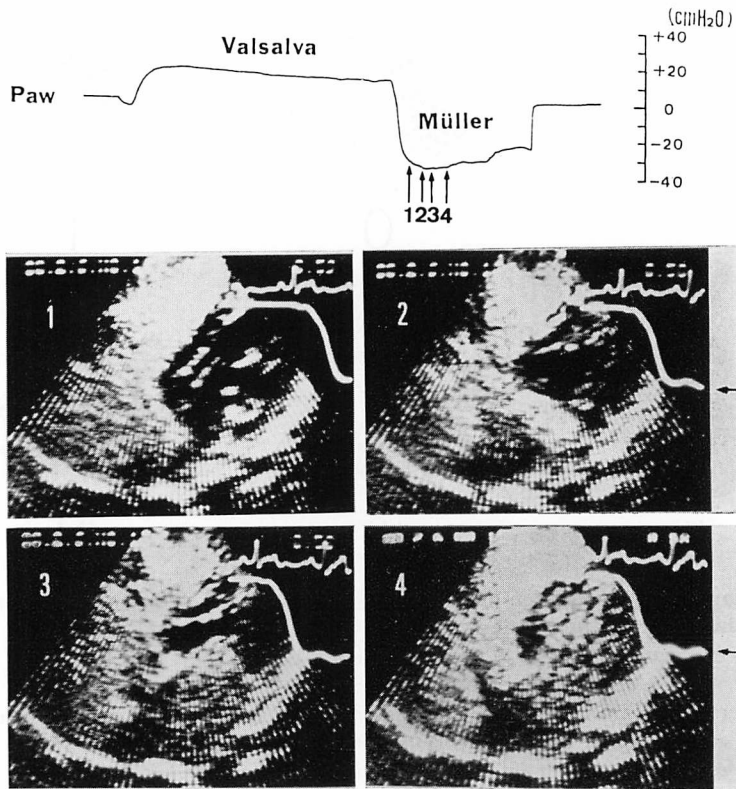


Fig. 3. Contrast echocardiograms during Valsalva-Müller maneuver in a patient with ASD.

Immediately after Müller maneuver, contrast echoes enter into the left atrial cavity through the atrial septal defect (frame 1), fill its space (frame 2) and then appear in the left ventricular cavity (frame 3), and finally fill both left atrium and ventricle (frame 4).

←=intraairway pressure.

(Fig. 3, 写真 1, 2). さらにそれに続く拡張期には, 左房内に流入したコントラストが僧帽弁をとおして左室内に流入し(同, 写真 3), すみやかに左室全体を満たすのが認められた(同, 写真 4).

Fig. 4 は  $\dot{Q}_p/\dot{Q}_s$  が 1.40 でシャント流量が少ないと思われる症例 (No. 4, K.O.) において, 安静換気時に行ったコントラスト心エコー図と, Valsalva-Müller 法施行中に行ったコントラスト心エコー図を比較したものである. 安静換気時には, コントラストの右房から左房への移行はまったく認められなかった (grade 0) が, Valsalva-Müller 法施行時には大量のコントラストが欠損口をと

して右房から左房に流入し, さらに左室全体を満たす (grade IV) のが検出できた.

各症例における結果は Table 1 に示した. 安静換気時に行ったコントラスト心エコー図では, 右房から左房へのコントラストの移行が grade II のもの 3 例, grade I のもの 3 例, まったく移行しなかった grade 0 のもの 3 例であった. しかも, その検出できなかった 3 例はいずれも  $\dot{Q}_p/\dot{Q}_s < 2$  の small shunt を有する症例であり, そのうち 2 例は左-右短絡を示す negative contrast echo も証明できなかった. また, Valsalva 法解除時のコントラスト心エコー図では, 安静換

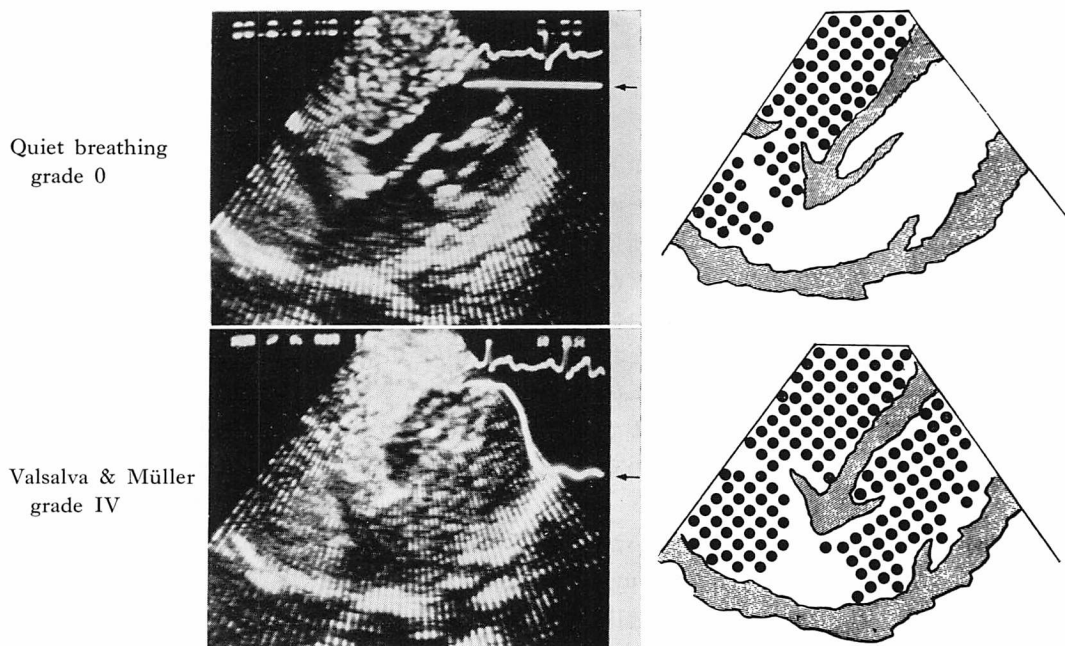


Fig. 4. Contrast echocardiograms with and without Valsalva and Müller maneuver.

No contrast shunting was found during normal quiet respiration (grade 0), but massive contrast shunting (grade IV) is seen during Valsalva-Müller maneuver.

←=intraairway pressure.

Table 1. Grades of the contrast shunting during each maneuvers (quiet respiration, Valsalva release, and Valsalva and Müller maneuver)

No.	Name	Age	Sex	Qp/Qs	Quiet resp.	Valsalva release	V-M maneuver
1	M. Y.	53	M	1.68	II	II	IV
2	K. O.	47	M	1.50	0	I	III
3	S. T.	45	M	5.40	I	II	IV
4	K. O.	47	M	1.40	0	II	IV
5	S. Y.	52	F	1.24	II	II	IV
6	Y. F.	62	F	—	I	I	III
7	S. M.	73	F	—	II	II	III
8	T. K.	35	F	1.97	0	0	II
9	M. H.	36	F	—	I	I	III

Qp/Qs=pulmonary-systemic flow ratio ; V-M=Valsalva-Müller.

気時に比しコントラストの移行が増加したのは3例のみで、その程度はいずれも grade II 以下であった。これらの方法に比し、Valsalva-Müller

法施行中行ったコントラスト心エコー図では、9例全例に右房から左房へのコントラストの移行を証明でき、その程度は1例を除き全例 grade III

以上となり左房, 左室をコントラストで明瞭に写し出すことができた。

## 考 察

従来, 心エコー図による ASD の診断の基準として, 心室中隔の奇異性運動や右心室拡大などの右心負荷所見が重視されてきたが, これらの所見は疾患特異性に欠けているので, 解剖学的異常の有無を判断する決め手とはなりえなかった。コントラスト心エコー法の導入により, 欠損口をとおしてのシャント血流を証明できるようになり, 従来の欠点が補なわれ, 心エコー図も観血的検査である心臓カテーテル検査と並び, 診断的意義の高い検査となった。

しかし, このコントラスト心エコー図を用いた時の右-左短絡の検出率は, Kerber ら<sup>1)</sup>, Serruys ら<sup>4)</sup>が示すようにあまり高くはなく, 肺体血流比の低い微小短絡を有する症例においてはとくにその傾向が強い。我々の成績でも, 従来の方法(安静換気時におけるコントラスト心エコー法)により右-左短絡が証明できたのは9例中6例(検出率 66.7%)であり, 諸家の報告とよく一致し, 右-左短絡が証明できなかった3例はいずれも肺体血流比2以下の微小短絡を有する症例であった。また, 左-右短絡を示す negative contrast echo<sup>3)</sup>を証明できたのは9例中7例(77.8%)であり, 右-左短絡より検出率はいいものの, なお2例心内シャントを証明できない症例が残り, しかも, この2例はいずれも微小短絡を有する症例であった。それに比し, 我々の用いた Valsalva-Müller 法では, 従来の方法で診断できなかった2例を含む9例全例に右-左短絡を証明できた。さらに同一症例においても, 我々の方法では安静換気時に比し明らかな短絡流量の増加が認められ, 診断が容易となった。

Alexander ら<sup>8)</sup>は, イヌに実験的に ASD を作製し, その短絡流量を測定することにより, 吸気時右-左短絡が増加することを述べている。また, Levine ら<sup>9)</sup>は右房圧・左房圧を同時記録し, Val-

salva 法解除時に左右房間圧較差(右房圧-左房圧)が大きくなることを述べ, さらに Kronik ら<sup>10)</sup>はコントラスト心エコー法を用い, Valsalva 法解除時, 右-左短絡が一時的に増加する例のあることを述べている。

著者らの検討でも, Valsalva 法解除時3例において右-左短絡流量の増加が見られたが, その程度は grade II (コントラストが左房全体を満たすものの左室内には認められないもの)までであった。それに比し, Valsalva-Müller 法では, 9例全例に右-左短絡流量の増加が認められ, その程度は症例 No. 8 を除き全例 grade III (コントラストが左室内にも認められるもの)以上であった。Valsalva-Müller 法による右-左短絡流量の増加は, Valsalva 法に引き続き行う Müller 法開始直後の第一拍目に著明に起こり, その後減弱するが, この右-左短絡流量が増加する要因としてつぎのものが推察される。

1) Valsalva 法(胸腔内圧陽圧)の間阻害されていた体静脈還流が, 胸腔内圧を急激に陰圧とする Müller 法を行うことにより急激に増加すること<sup>11)</sup>。

2) Valsalva 法により体静脈還流阻害のため起こった肺血流量減少に加え, Müller 法による pulmonary venous pooling のため生じる急激なる pulmonary venous return の減少。

1), 2) の共同作用は Valsalva 法の解除のみでも起こるが, Valsalva 法から Müller 法に連続的に移行させることにより, その効果が増強される。すなわち急激に胸腔内圧が減少した時, 右房の transmural pressure (Ptr) は増加した体静脈還流のために著明に増大するが, 左房 Ptr は減少した肺静脈還流のためにその増加の程度が少なくなる。したがって右房圧は左房圧に比し相対的に高くなり, 心房間圧較差を生ずるに至る。この急激に発生した心房間圧較差のために, 心房間右-左流量増大が起こるものと思われる。

なお, 本法を繰り返し検討したところ, つぎの条件を満たす時ほぼ安定した再現性に富む成績が

得られた。

1) Müller 法開始時期は、コントラストが右房に現われた時点で行うこと。

2) Valsalva 法から Müller 法へ移す時の気道内圧降下の程度は  $dP/dt = -150 \text{ cmH}_2\text{O/sec}$  以下になるように急激に行わせること。

1), 2) の条件を満たすことは、患者にとってそれほど努力を必要とせず、断層心エコー図内に気道内圧曲線を組み込み、気道内圧を観察しながら本法を行わせることにより簡便にしかも正確に行わせることができた。さらに、本法は肺気量位を変えず肺野の含気空間でエコービームを遮断されることがないので、断層心エコー図の記録が容易であった。

臨床的に右心負荷所見を呈し、ASD を疑われる患者の診断にさいし、本法はその非侵襲性・簡便性 および心房間シャントの高い検出率のため、screening 検査としてきわめて有用なる方法と考えられるので、今後積極的に用いるものと思われた。

本研究に対して絶大なるご援助を賜った伊豆元 清、中村 敦両氏に心より謝意を表します。

#### 文 献

- 1) Kerber RE, Kioschos JM, Lauer RM: Use of an ultrasonic contrast method in the diagnosis of valvular regurgitation and intracardiac shunts. *Am J Cardiol* **34**: 722, 1974
- 2) Seward JB, Tajik AJ, Spangler JG, Ritter DG:

- Echocardiographic contrast studies. *Mayo Clin Proc* **50**: 163, 1975
- 3) Weyman AE, Wann LS, Caldwell RL, Hurwits RA, Dillon JC, Feigenbaum H: Negative contrast echocardiography: A new method for detecting left to right shunts. *Circulation* **59**: 498, 1979
  - 4) Serruys PW, Van Den Brand M, Hugenholtz PG, Roelandt J: Intracardiac right-to-left shunts demonstrated by two-dimensional echocardiography after peripheral vein injection. *Br Heart J* **42**: 429-437, 1979
  - 5) Nakashima A, Tada T, Sada K, Anno Y, Touma Y, Matsuzaki M, Kusukawa R: Effect of intra-airway pressure on the left ventricular diastolic performance: With special reference to pulsus paradoxus studied by M-mode and cross-sectional echocardiography. *J Cardiology* **9**: 879-890, 1979 (in Japanese)
  - 6) Gramiak R, Shah PM: Echocardiography of the aortic root. *Invest Radiol* **3**: 356, 1968
  - 7) Gramiak R, Shah PM, Kramer DH: Ultrasound cardiography; contrast studies in anatomy and function. *Radiology* **92**: 939, 1969
  - 8) Alexander JA, Rembert JC, Sealy WC, Greenfield JC: Shunt dynamics in experimental atrial septal defects. *J Appl Physiol* **44**: 703, 1978
  - 9) Levine AR, Spach MS, Boineau JP, Canent RV, Capp MP, Jewett PH: Atrial pressure flow dynamics in atrial septal defects (secundum type). *Circulation* **37**: 476, 1968
  - 10) Knonik G, Slany J, Moessleracher: Contrast M-mode echocardiography in diagnosis of atrial septal defect in acyanotic patients. *Circulation* **59**: 372, 1979
  - 11) Opdyke DF, Van Noate HF, Brecher GA: Further evidence that inspiration increases right atrial inflow. *Am J Physiol* **162**: 259, 1950