

超音波パルス・ドプラー血流計を用いた肺高血圧症における右室流出路および肺動脈内血流波形の検討

Pulmonary flow velocity patterns in patients with pulmonary hypertension: A study using pulsed Doppler echocardiography combined with two-dimensional echocardiography

松田 光生  
杉下 靖郎  
山口 徹  
田村 勤  
伊藤 巖

Mitsuo MATSUDA  
Yasuro SUGISHITA  
Tetsu YAMAGUCHI  
Tsutomu TAMURA  
Iwao ITO

**Summary**

We studied the flow velocity patterns at the outflow tract of the right ventricle and the root of the main pulmonary artery in patients with pulmonary hypertension using bi-directional pulsed Doppler echocardiography combined with real-time two-dimensional echocardiography. Fifteen normal subjects and 12 patients with heart disease who underwent cardiac catheterization were studied. The pulmonary flow velocity pattern in a dog with pulmonary hypertension, which was acutely produced by injection of potato starch granules suspended in saline through the catheter into the main pulmonary artery, was also analyzed.

1) The flow velocity pattern in normal subjects was a monophasic flow curve peaking in mid-systole and sustaining to end-systole ("U" pattern). Four in 5 patients without pulmonary hypertension had the normal flow pattern. In 7 patients with pulmonary hypertension, peak flow velocity was observed in early systole and a sharp descent occurred in mid-systole. The flow curves in these patients were classified into 2 patterns according to the flow profile in late systole. Pattern 1 ("W" pattern) had a bifid flow with the second peak in late systole. Pattern 2 ("V" pattern) was characterized by the absence of re-acceleration of the flow in late systole. The flow was almost standing or even reversed in late systole.

2) In experimental pulmonary hypertension, the flow pattern was altered from "U" pattern into "W" pattern, and from "W" pattern into "V" pattern, with an elevation of pulmonary arterial pressure

筑波大学臨床医学系 内科  
茨城県新治郡桜村 (〒305)

Department of Internal Medicine, Institute of Clinical  
Medicine, The University of Tsukuba, Sakura-Mura,  
Niihari-Gun, Ibaraki 305

Presented at the 21st Meeting of the Japanese Society of Cardiovascular Sound held in Tokyo, October 14-15, 1980  
Received for publication January 9, 1981

caused by a rise in peripheral resistance. In patients with atrial fibrillation, the flow pattern might change according to cardiac cycle length. "W" pattern was noted following long preceding intervals, while the flow pattern shifted to "V" pattern following short preceding intervals. However, only "V" pattern was observed in some patients with atrial fibrillation and almost the same hemodynamic indices as in patients revealing "W" and "V" pattern described above.

3) The sampling site of the Doppler signal may alter the flow profile. In a patient with chronic cor pulmonale, the flow revealed "U" pattern at the root of the main pulmonary artery, and "W" and "V" pattern at the distal portion of the pulmonary trunk. In a dog, the flow pattern shifted with changing the sampling site.

The deceleration of the pulmonary blood flow in early systole, observed in patients with pulmonary hypertension, indicated that the pressure gradient between the right ventricle and the pulmonary artery may be reversed in earlier stage than usual under the condition of the pulmonary hypertension. The arrival of the reflected pressure pulse wave from peripheral vascular bed, calculated from the reported data of wave-speed in the pulmonary artery, can begin at early systole in patients with pulmonary hypertension, while it begins at late systole in normal subjects. Diminished caliber or closing of pulmonary arterioles and capillaries in patients with pulmonary hypertension could increase the amount of reflection from peripheral sites. It is suggested that the pulmonary flow pattern can be affected by the reflection of the pulse wave as well as by the blood pressure and the stroke volume.

#### Key words

Pulmonary flow velocity pattern hypertension	Pulsed Doppler	Right ventricular outflow tract echocardiography	Pulmonary artery Cross-sectional echocardiography	Pulmonary
---	----------------	---	--	-----------

## はじめに

肺高血圧症において、肺動脈弁エコー図に収縮期の一過性半閉鎖を示す W 型運動が認められることが知られている<sup>1,2)</sup>。電磁流量計を用いた実験的研究<sup>3,4)</sup>、また超音波パルス・ドプラー血流計を用いた臨床的研究<sup>5,6)</sup>により、肺高血圧症では肺動脈内の血流にも、肺動脈弁の W 型運動に相当して収縮中期の一過性減速が認められることが示されている。

しかし血流速度波形の検討はまだ十分とはいええず、また血流速度波形に異常の生じる機序は必ずしも明らかにされていない。我々は超音波パルス・ドプラー血流計を用いて、肺高血圧症における肺動脈内血流速度波形を観察し、その血流パターンを分類し、さらに特徴的な血流パターンが生じる機序について検討を加えたので報告する。

## 方 法

対象は疾患例 12 例 (年齢 39~66 歳) と健常例

15 例 (年齢 15~47 歳) である。疾患例のうちわけは、弁膜症 8 例、虚血性心疾患 3 例、慢性肺疾患 2 例、原発性肺高血圧症 1 例である。全例に右心カテーテル法を施行した。なお 20 kg の雑種成犬 1 頭を用いて、実験的肺高血圧症における検討も行った。

用いた装置は方向指示型超音波パルス・ドプラー血流計と、超音波高速度心臓断層装置との複合装置に高速度フーリエ変換 (FFT) によるリアルタイム周波数分析装置を組み合わせた Aloka 製 SSD-910 である。ドプラーモードの送信繰り返し周波数は 4.4 KHz である。リアルタイム周波数分析装置は、ドプラー信号を 0.008 秒ごとに、毎秒 125 回の速さで周波数分析し、その出力は (パワー密度スペクトル) は、基線から上方に探触子に近づく流れ、下方に探触子から遠ざかる流れとして表示される。記録はハニウエル製連続記録器を用いて、紙送り速度毎秒 5 cm にて行った。

血流の観測は、被検者を仰臥位として第 3 ない

し第4肋間に探触子を置き、いわゆる短軸断層面を前額面との交線を軸にして回転させて、大動脈基部の認められる断層面を描出した後に、探触子をやや反時計方向に回転して、右室流出路と主肺動脈ができるだけ明瞭に認められる断層面 (Fig. 1) を設定し、右室流出路ないし肺動脈内にドプラ血流計のサンプリング部位を決定して行った。サンプリング体積は  $0.5 \times 0.5 \times 0.25$  cm である。

イヌにおける血流の観察は、ペントバルビタール 25 mg/kg の静注麻酔下に空気による陽圧人工呼吸を行いながら、左側開胸して心臓の前面に水を満したビニール製水槽を置き、これを通してヒトにおけるとほぼ同様の断層面を設定した後に行った。記録はポラロイドカメラにより行った。肺動脈圧は左肺動脈上葉枝からクールナンド 7F カテーテルを主肺動脈基部まで挿入して、ストレイ

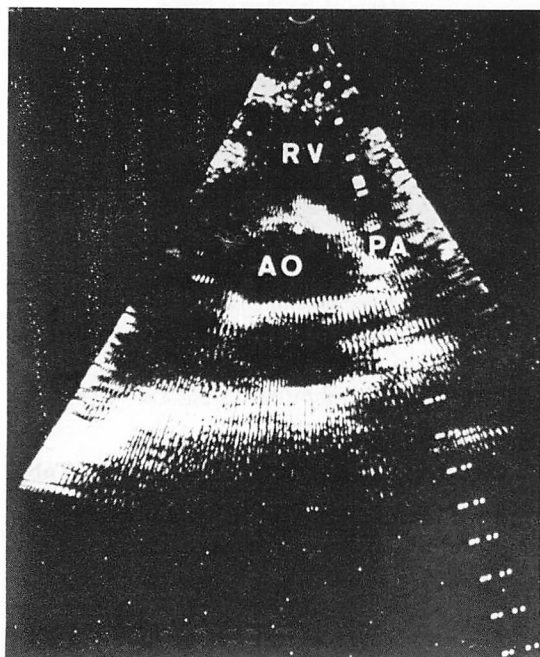


Fig. 1. Sampling sites of the Doppler signal.

The pulmonary flow velocity pattern is observed at the outflow tract of the right ventricle and the root of the main pulmonary artery.

ンゲージ型電気血圧計 (三栄製 MPV, 0-5-290-0-III) に接続し、ポリコーダー (日本光電製 RM-6000) とインク書きオッシログラフ (日本光電製 W1-680G) を用いて記録した。肺高血圧症は主肺動脈内に挿入したカテーテルから、ジャガイモ澱粉粒を生理食塩水に懸濁させた液を段階的に注入して作製した。

## 成績

Fig. 2 に健常例 (21 歳, 男性) における記録例を示す。左図は右室流出路における流速波形で、収縮中期にピークを持ち収縮期終期まで血流の認められる U 型の波形を呈した。右図は主肺動脈基部における流速波形であり、流速が大きいためドプラ信号が最大記録可能周波数 ( $\pm 2.2$  KHz) を越えてしまい、ピークの部分は探触子に向う流れの上方の部分に示されている。ややピークが尖鋭であるが、右室流出路における波形とほぼ同様の波形を呈している。他の 14 例の健常例も同様の血流速度波形を示した。

イヌの実験的肺高血圧症における肺動脈内の血流速度波形を Fig. 3 に示す。左端の図のように、正常肺動脈圧 (25/15 mmHg) のさいには収縮中期にピークを持つ U 型波形を呈したが、肺高血圧症 (70/30 mmHg) を生じた図中央の記録ではピークが収縮期前半にあり、収縮中期にはすでに流速が減少して、その後再び増加する W 型波形を示した。さらに澱粉粒を注入して末梢抵抗を増大させて肺動脈圧を上昇させる (90/30 mmHg) と、右端の図のように収縮中期に減速したまま後半の流れが認められず、駆出期の短い V 型波形を呈した。

右室流出路および肺動脈内の血流速度を実験例にしたがって、U 型、W 型、および V 型に分類し (Fig. 4)、疾患例の右室流出路ないし肺動脈内における W 型ないし V 型波形の出現の有無を、肺動脈圧および心係数とともに Table 1 に示す。疾患例のうち W 型ないし V 型波形の認められなかった 4 例は、全例肺動脈収縮期圧が 30 mmHg

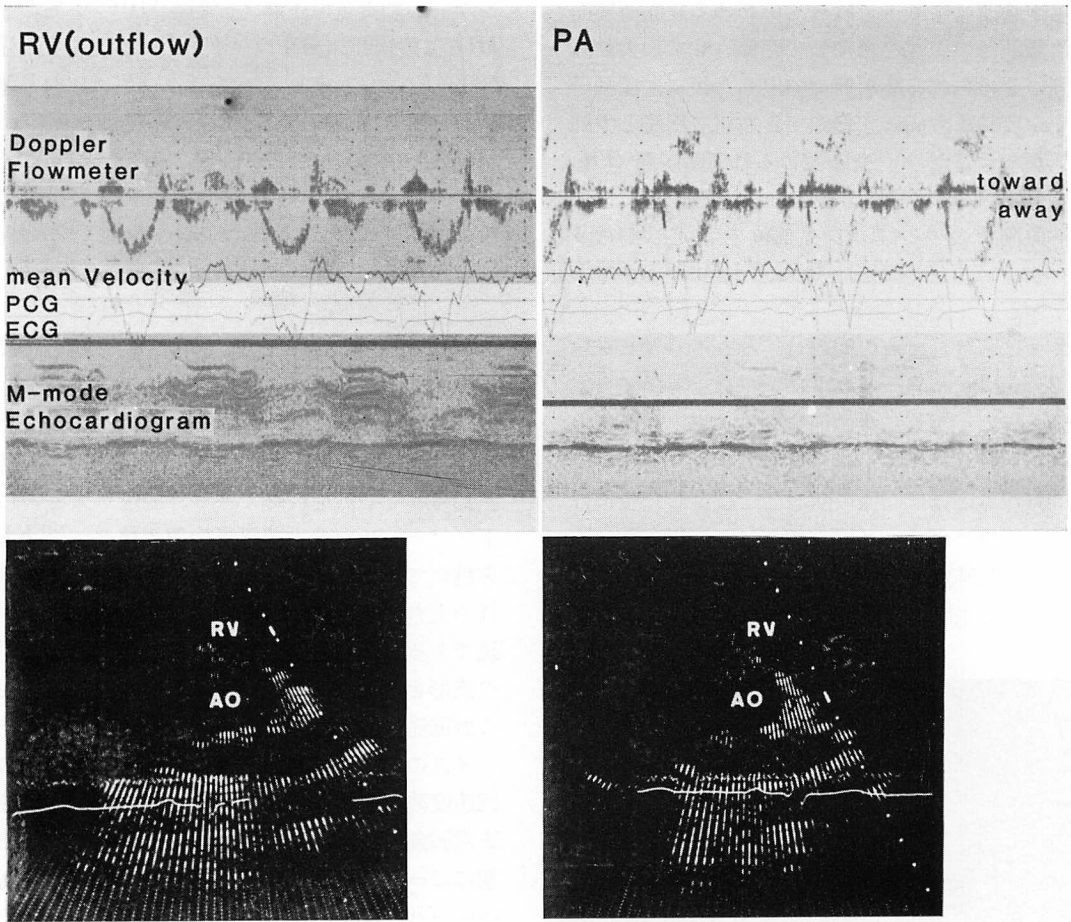


Fig. 2. The pulmonary flow velocity patterns in a normal subject.

The flow velocity pattern is a monophasic curve peaking in mid-systole and sustaining to end-systole.

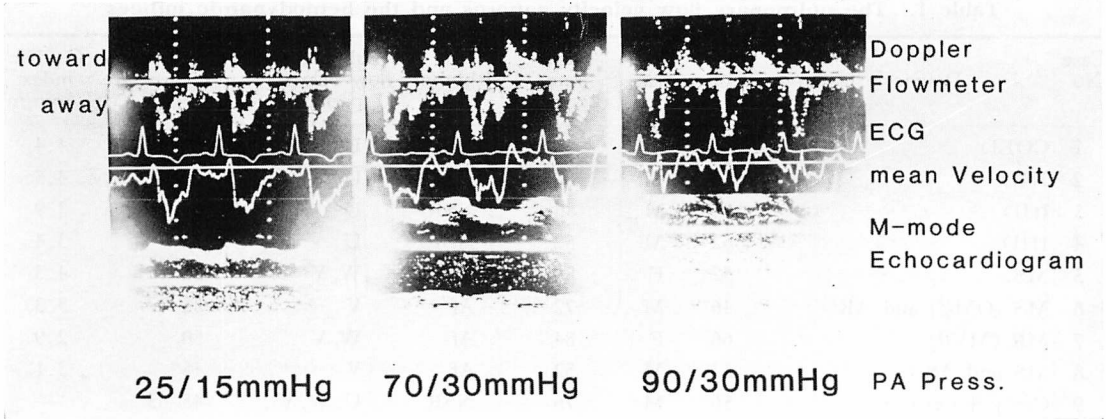
以下であった。W型ないしV型波形の認められた8例のうち7例には、肺動脈収縮期圧ないし右室収縮期圧が30 mmHg以上の肺高血圧症が認められた。

つぎにいくつかの症例における血流速度波形の記録例を示す。Fig. 5は腱索断裂による僧帽弁閉鎖不全症に弁置換術を施行した症例(66歳、女性、Table 1第7例、肺動脈圧50/25 mmHg、心係数2.9 L/min/m<sup>2</sup>)の右室流出路における記録である。この例では心房細動が存在し、先行心周期の長い心拍では流速波形はW型を呈し、先行周

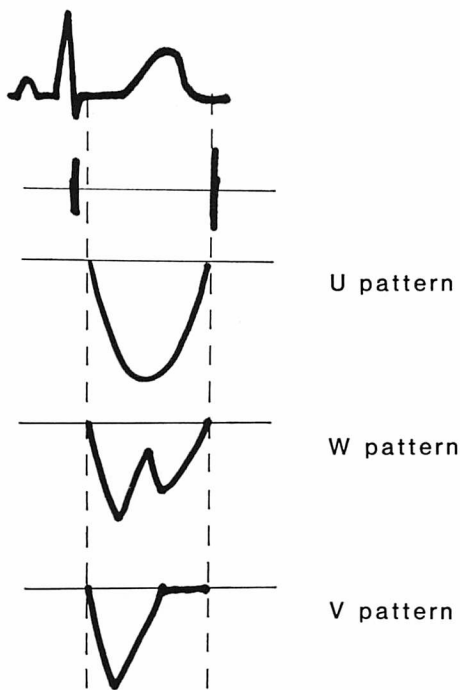
期が短く一回拍出量が少ないと思われる心拍ではV型を呈していた。

Fig. 6は僧帽弁狭窄症例(53歳、男性、Table 1第8例、右室収縮期圧45 mmHg、心係数3.1 L/min/m<sup>2</sup>)における右室流出路と主肺動脈内における記録である。この例も心房細動を示すが、明瞭なW型は呈さずV型であり、また駆出に続いて収縮後期に、逆流と思われる探触子に向かう流れが認められた。逆流はことに肺動脈内において明瞭に認められた。

Fig. 7は陳旧性肺結核症による肺性心例(56



**Fig. 3. The pulmonary flow velocity patterns in a dog.**  
The flow velocity pattern is altered with an elevation of pulmonary arterial pressure.



**Fig. 4. The classification of the pulmonary flow velocity patterns.**

歳, 男性, Table 1 第9例, 肺動脈圧 45/20~60/25 mmHg) における記録である。肺動脈圧は呼吸により著明に変動した。上段の図は主肺動脈

の基部における記録, 下段の図は主肺動脈末梢部の左右肺動脈分枝部に近いと思われる部位における記録である。主肺動脈基部では U 型に近い波形であり, 末梢部では心拍によって W 型ないし V 型の波形が認められた。波形の変動は呼吸による肺動脈圧の変動に相当するものと思われるが, 同時記録ではないため対応は不明である。

Fig. 8 は記録部位による血流速度波形の差異をみるため, イヌの実験例において右室流出路, 主肺動脈基部, および主肺動脈末梢部における血流速度波形を記録したものである。上段の図の正常肺動脈圧における波形は, 右室流出路, 主肺動脈基部では U 型であり, 主肺動脈末梢部ではピークが尖鋭ではあるが, 駆出期後半まで流れが認められている。しかし肺高血圧 (70/30 mmHg) を生じると, 下段の図のように, 右室流出路では上段の主肺動脈末梢部における波形に近い型, 主肺動脈基部では W 型, 末梢部では V 型となった。

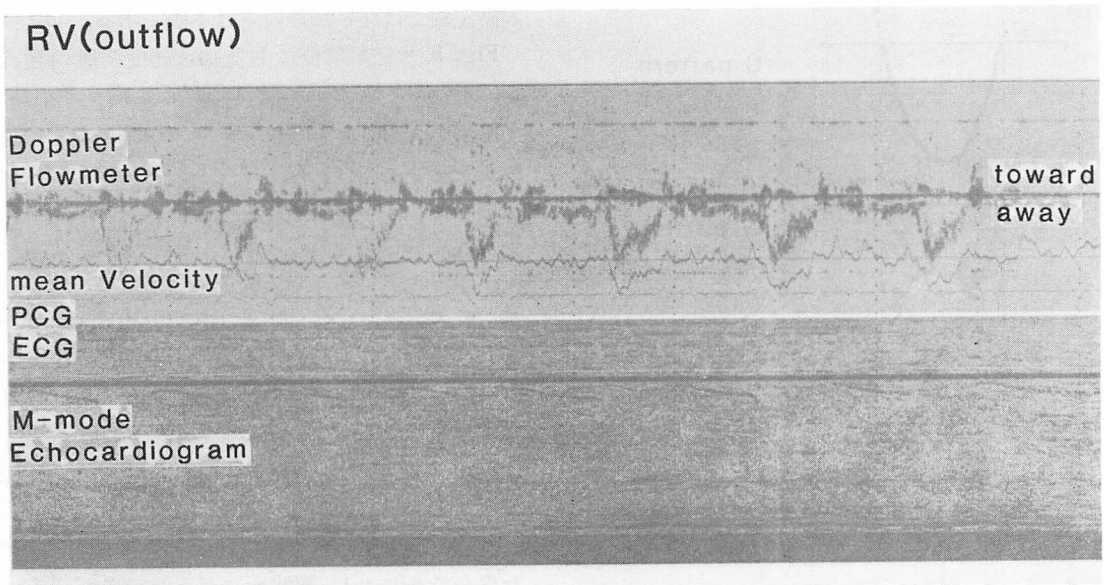
Fig. 9 に正常例 (30 歳, 男性) における, 記録部位による波形の差異を示す。左図は超音波ビームを右室流出路から主肺動脈内を通る方向に向けた場合であり, U 型波形を呈しているが, 右図のように超音波ビームの向きを右室流出路から右室壁を通して大動脈前壁に当たる方向に向けると, 収縮中期に一過性減速が認められる W 型様

**Table 1. The pulmonary flow velocity patterns and the hemodynamic indices**

Case No.	Diagnosis	Age	Sex	Heart rate (bts/min)	Rhythm	Pulmonary flow velocity pattern	Peak pulmonary arterial pressure (mmHg)	Cardiac index (L/min/m <sup>2</sup> )
1	COLD	53	M	68	NSR	U	28	4.4
2	IHD	55	M	80	NSR	U	20	4.5
3	IHD	54	M	86	NSR	U	24	3.9
4	IHD	62	M	52	NSR	U	22	3.4
5	MS	52	F	88	Af	W, V	22	4.3
6	MS (OMC) and AR	46	M	72	Af	V	55	3.3
7	MR (MVR)	66	F	84	Af	W, V	50	2.9
8	MS and ASR	53	M	52	Af	V	45*	3.1
9	Cor pulmonale	56	M	76	NSR	U, W, V	45-65	—
10	PPH	58	F	100	Af	W, V	50	—
11	MS (MVR) and AS (AVR)	61	F	60	Af	V	32	2.9
12	MS and AR	39	M	68	Af	W	30	2.5

\*peak right ventricular pressure.

COLD=chronic obstructive lung disease; IHD=ischemic heart disease; MS=mitral stenosis; MR=mitral regurgitation; AS=aortic stenosis; AR=aortic regurgitation; ASR=aortic stenosis and regurgitation; PPH=primary pulmonary hypertension; OMC=open mitral commissurotomy; MVR=mitral valve replacement; AVR=aortic valve replacement; NSR=normal sinus rhythm; Af=atrial fibrillation.



**Fig. 5. The pulmonary flow velocity pattern in a patient with pulmonary hypertension (Case 7).**

“W” pattern is noted following long preceding intervals, and the flow pattern shifts to “V” pattern following short preceding intervals.

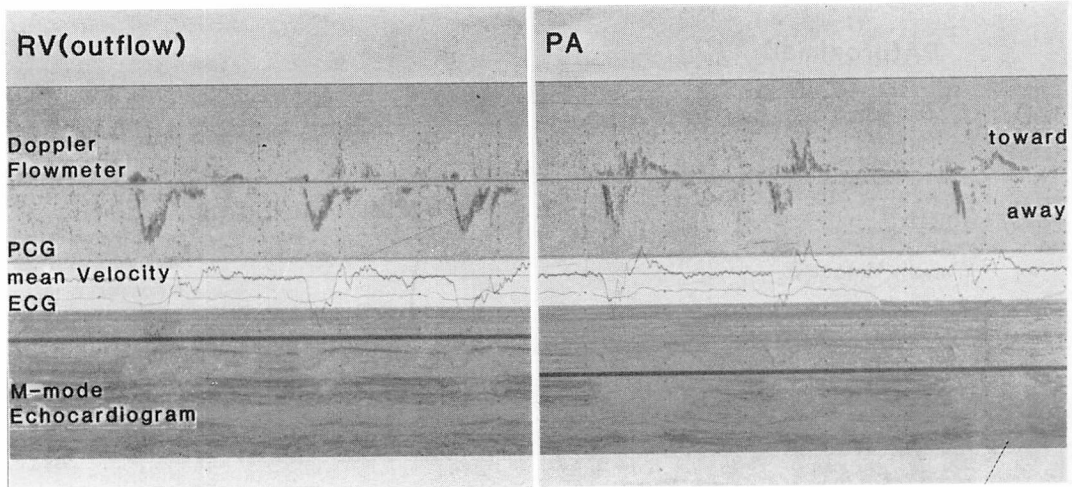


Fig. 6. The pulmonary flow velocity pattern in a patient with almost the same hemodynamic indices as Case 7 (Case 8).

Only "V" pattern is observed in these records.

の波形が観察された。同様の波形は正常例でも超音波ビームの方向によってかなりの例に認められた。

#### 考 案

超音波パルス・ドプラー血流計により、右室流出路ないし主肺動脈内の血流速度波形を観察すると、健常例では収縮中期にピークを持ち、収縮期終期まで血流が持続するU型波形が認められた。疾患例のうち肺高血圧のない5例では1例を除き健常例と同様の波形を示したが、肺高血圧症を有する7例ではピークが尖鋭で健常例に比べて収縮期の早期にあり、収縮中期にはすでに流速が減少し、収縮後期に再び流速が増加するW型波形か、収縮後期の流速の増加が認められないか、あるいは収縮後期からすでに逆流が認められる、駆出期の短いV型波形を呈した。

W型およびV型波形を呈する場合には、いずれも流速波形のピークが正常波形に比べて収縮期前半に移行し、早期から減速が始まるのが特徴的である。このことは右室と肺動脈との間の圧勾配が、正常例では収縮中期以降に逆転するのに対して、W型ないしV型を呈する例ではこれより

早期に逆転することを示唆する。このような現象が生じる機序の説明として、1) 右室のポンプ機能の異常、2) 肺血管系の異常が考えられる。

右室のポンプ機能の異常により、早期に右室と肺動脈との圧勾配が逆転するのであれば、肺高血圧症では右室の能動的な圧力発生の持続が短縮しているか、あるいは右室が肺動脈系のインピーダンスに抗して収縮をすることが収縮の早期にできなくなるようなことが起こると考えられる。しかし右室の能動的な圧力発生の持続が短縮しているとすると、収縮の後期に再び血流が再加速される(すなわち右室圧が再び肺動脈圧を越える)場合があることの説明が難しい。また右室の収縮力の限界であるとするには、肺高血圧症といっても比較的低下の例にもW型ないしV型の流速波形が認められたこと、イヌについての実験でも段階的に肺動脈圧を上昇させたさいに、まだ限界とはいえない肺動脈圧においても、W型ないしV型を呈したことが説明され難いと思われる。

つぎの肺血管系の異常により早期に圧勾配の逆転が起こる可能性について検討してみる。血管のように弾性を持った管に心室から血液が送りこまれると、入口付近で生じた圧力の変化は、脈波と

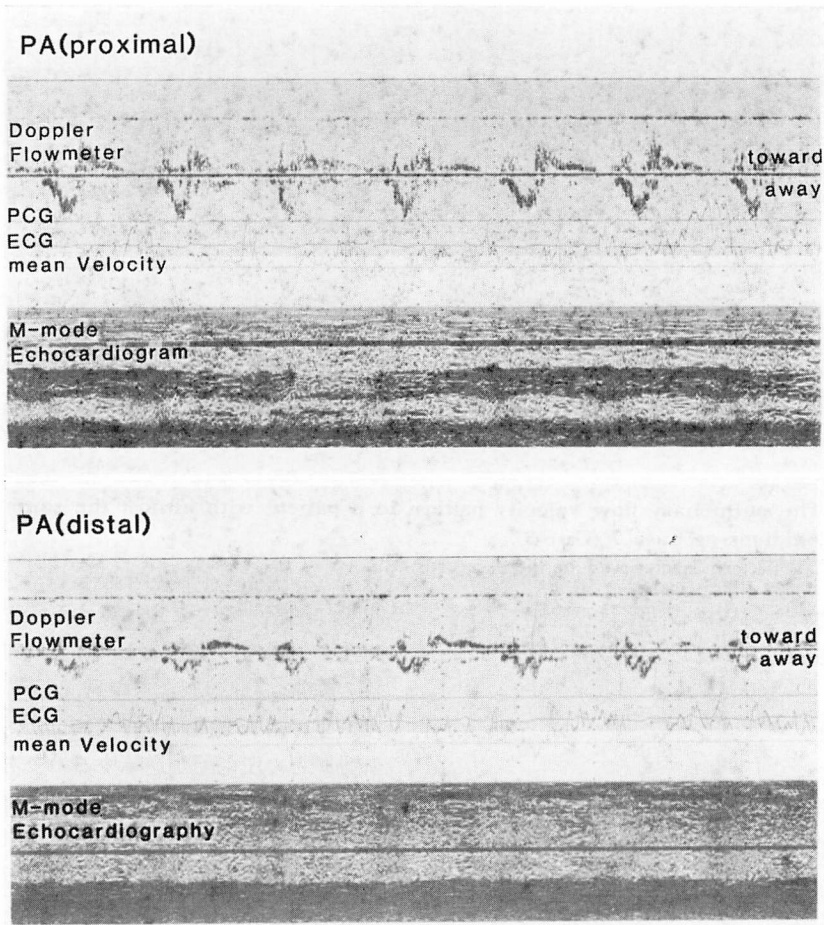


Fig. 7. The pulmonary flow velocity patterns in a patient with chronic cor pulmonale (Case 9).

The flow showed “U” pattern at the root of the main pulmonary artery, and “W” pattern at the distal portion of the pulmonary trunk.

して有限の速度を持って末梢に伝播して行く。いま血管の入口にパルス状の圧力波がはいってきたとする。送りこまれた血液の速度を  $U$  とし、それによって生じた圧力の上昇を  $\Delta P$ 、脈波の速度を  $C$ 、血液の密度を  $\rho$  とすると、これらの間には

$$\Delta P = \rho UC$$

という関係が近似的に成立つ<sup>7)</sup>。もし肺動脈内において、あるいは右室流出路と肺動脈を一連のもの

とした管内において、末梢にいくほど圧力波の伝播速度  $C$  が大きい(すなわち血管壁が硬い)とすれば、上記の式から末梢にいくほど  $\Delta P$  が大きくなることが予想される<sup>7)</sup>。圧力波のピークが末梢に行くほど高くなる現象は、大動脈内では脈波のピーキングとして知られている。大動脈内を伝播する圧力波には、このほかに圧力波の立ち上がりの傾斜が末梢にいくほど急峻になるという現象が起こることが知られている。この現象はスティ



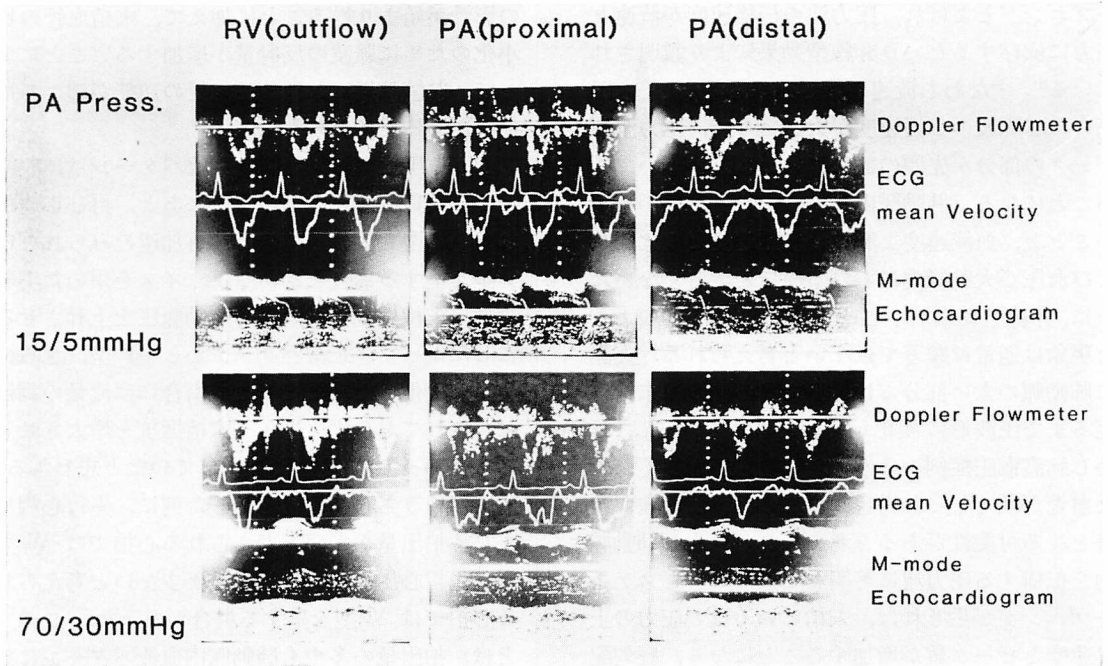


Fig. 8. The pulmonary flow velocity patterns in a dog.  
The flow pattern shifts according to the sampling site.

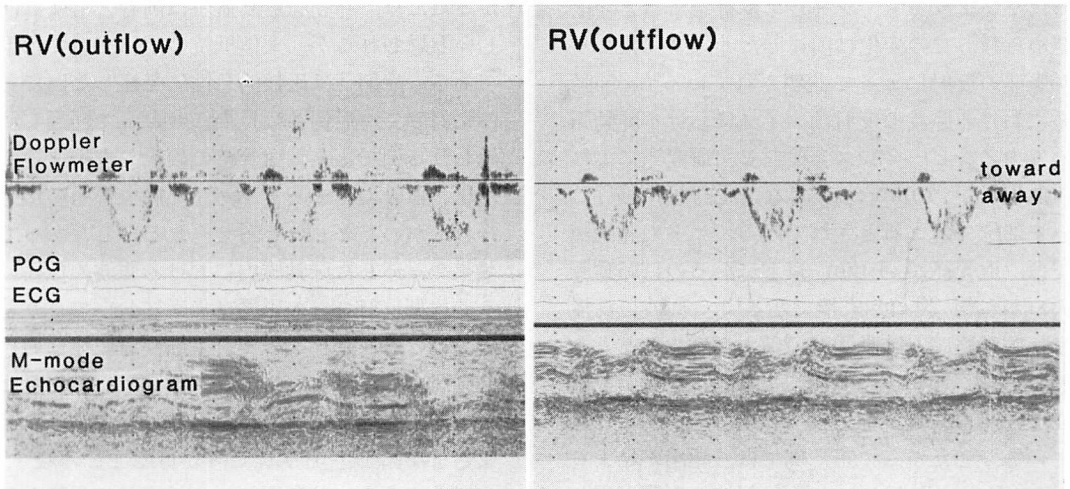


Fig. 9. The pulmonary flow velocity patterns at the outflow tract of the right ventricle in a normal subject.

The flow shows "W" pattern (right panel), when the ultrasound beam is directed to the wall of the right ventricle.

ープニングとよばれ、圧力波の伝播速度が流速と圧力に依存するという非線型効果により説明されている<sup>9)</sup>。すなわち流速が大きいほど、また圧力が高いほど脈波の伝播速度が大きいので、圧力波のピークの部分が先頭の部分にいわば追いついてくることになる。肺動脈内においては肺動脈が短いことと、血流速度と脈波の伝播速度との比、および血圧が大動脈内における値ほど大きくないために、非線型効果が小さい。したがって、このような現象は通常は顕著ではないと考えられる。実際に肺動脈の太い部分では、目で見える限りは末梢に至るまで圧波形に変化がないとされている<sup>9)</sup>。しかし肺高血圧症例のように、肺動脈圧が高く、また血管が硬くなった場合にはこのような現象が顕著となる可能性があると考えられる。もし肺動脈内を伝播する圧力波に著明なピーキングとステップアップが生じれば、末梢にいくほど圧力の上昇速度とピーク値が増加することになり、圧勾配の逆転が早期に起こる可能性がある。

肺血管系の異常に基づく機序として他に考えられるものに、脈波の反射がある。肺動脈内においては、脈波の伝播による波形変化は一見したところではないようでも、フーリエ解析をすると変化が認められ、この変化は前述した非線型効果よりも、脈波の反射によって説明されている<sup>9)</sup>。肺動脈系における脈波の反射は、イヌにおける肺動脈系の入カインピーダンスを検討した研究<sup>10)</sup>によれば、血管径が 1 mm 以下になり毛細管に移行していく部位で起こるとされている。ヒトの肺動脈系では、血管径が 1 mm 以下になるのは肺動脈の入口から約 20 cm 末梢である<sup>11)</sup>。脈波の伝播速度は肺動脈圧と肺動脈壁の硬さが増すほど大きくなり<sup>12)</sup>、Caro ら<sup>9)</sup>の計測によれば、正常例では約 1.75 m/sec、肺高血圧例では約 4.8 m/sec とされている。したがって正常例では、駆出が始まってから 0.2 秒以上たたないと反射波の影響が現われないのに対して、肺高血圧症例では 0.08 秒後には末梢からの反射の影響が始まることになる。肺高血圧症例では、このように収縮早期から反射波

の影響が始まり得ることに加えて、末梢血管の狭小化のために脈波の反射量が増加する<sup>12)</sup>ことによって、収縮早期における圧勾配の逆転が起こる可能性があると考えられる。

肺高血圧症例の肺動脈内血流パターンは、収縮期の早期に流速の低下が生じたあと、再び加速される W 型を呈する場合と、再加速のみられない V 型を呈する場合とがあった。イヌを用いた実験では、末梢抵抗を増大させ肺動脈圧を上昇させるにしたがって、正常パターンから W 型、さらに V 型に変化した。ただしこの場合には流量の調節はなされておらず、恐らく末梢抵抗を増大させるにしたがって拍出量は減少していたと思われる。臨床例のうち心房細動を呈した例に、先行心周期が長く拍出量が多いと考えられる心拍では W 型を、先行心周期が短く拍出量が少ないと考えられる心拍では V 型を呈する場合があった。このことは、拍出量の多少も肺動脈内血流パターンに影響していることを考えさせる。ただしほぼ同様の心係数を持つ症例(症例 7 と症例 8)でも、異なった血流パターンを呈することがあった。

症例 8 ではカテーテルが肺動脈内に挿入できなかったため、肺動脈最高血圧は両者ともにほぼ等しいと思われるが、末梢抵抗の差については不明である。症例 7 は比較的急性に発症した例であるのに対して、症例 8 は長期にわたって経過したと思われる例であり、血管壁の硬化、末梢血管の狭小化、血管のテーパリングなど肺血管系の変化は後者において著しいと考えられる。したがって前効果や、述した肺動脈内における脈波の伝播に伴う非線型反射などの影響は後者においてより著明であると思われる。このことも肺高血圧症における肺動脈内血流パターンには肺動脈圧、拍出量などとともに、肺動脈壁の硬さ、厚さ、血管径などさまざまな因子が関与している可能性を示唆する。症例 5 のように肺動脈圧、心拍出量に異常がなくとも、W 型ないし V 型波形を呈する場合があることもこのように考えれば理解ができると思われる。

症例9およびイヌにおいて、主肺動脈の基部と末梢では異なった血流パターンが認められた。わずか数 cm の部位の違いにより、血流パターンが異なる理由は不明であり、この現象を検討するには肺動脈内の異なった部位における、圧と血流の同時記録による定量的な解析が必要であろう。また右室流出路における記録では、正常例でも収縮中期に一過性減速を示す血流波形が認められた。このようなことが生じる機序も不明であるが、超音波ビームが右室壁に当たる方向にあると、このような波形が観察されることが多かった。記録上留意すべきことと思われる。

### 要 約

右室流出路 および 肺動脈内の血流速度波形を、方向指示型超音波パルス・ドプラー血流計と超音波心臓断層装置との複合装置を用いて検討した。対象は健康対照例 15 例と、右心カテーテル法を施行した心疾患例 12 例である。ジャガイモ澱粉粒を生理食塩水に懸濁させた液を注入して作製した、イヌにおける肺高血圧の検討も行った。

1) 対照例における血流速度波形は、収縮中期にピークを持ち、収縮期終期まで血流が持続するパターン (U 型) を示した。疾患例のうち肺高血圧症のない 5 例では、1 例を除き対照例と同様の波形を示した。肺高血圧症を有する 7 例では、血流速度波形のピークが収縮期の早期にあり、収縮中期には急速に流速が減少した。これらの例においては、血流速度波形はさらに収縮後期に流速が再び増加するパターン (W 型)、および収縮後期の再加速が認められないか、あるいは収縮後期からすでに逆流を呈する、駆出期の短いパターン (V 型) に分類された。

2) イヌにおける実験的肺高血圧では、末梢抵抗を増大させて肺動脈圧を上昇させるにしたがって、血流速度パターンは U 型から W 型へ、さらに W 型から V 型へと変化した。心疾患例のうち心房細動を呈する例に、先行心周期が長く拍出量が多いと思われる心拍で W 型を、先行心周期

が短く拍出量が少ないと思われる心拍で V 型を呈するものがあった。他方 W 型を呈する例とほぼ同様の血行動態を示す例に、V 型のみを呈するものがあった。

3) ドプラー信号のサンプリング部位によって、流速波形が異なることがあった。主肺動脈基部では U 型を呈するが、主肺動脈末梢部では W 型を呈する肺性心の症例があった。イヌにおける実験的肺高血圧においても、サンプリング部位により血流波形が異なる場合があった。

肺高血圧症において、肺動脈内の血流速度が収縮早期に減速を始めることは、右室と肺動脈間の圧勾配が正常では収縮中期以降に逆転するのに対して、肺高血圧症では収縮早期に逆転することを示唆する。脈波の伝播速度から計算すると、圧力波の末梢からの反射の影響は、正常例では収縮後期以降に始まると考えられるのに対し、肺高血圧症例では収縮期前半から始まると考えられる。肺高血圧症においては、末梢血管の狭小化や閉塞により、脈波の反射量が増加していることも考えられる。したがって肺高血圧症における特徴的な肺動脈内血流速度パターンの成因には、肺動脈圧および拍出量とともに、脈波の反射の影響が関与している可能性がある。

### 文 献

- 1) Sakamoto T, Matsuhisa M, Hayashi T, Ichiyasu H: Echocardiogram of the pulmonary valve. *Jpn Heart J* 15: 360-374, 1974
- 2) Weyman AE, Dillon JC, Feigenbaum H, Chang S: Echocardiographic patterns of pulmonic valve motion with pulmonary hypertension. *Circulation* 50: 905-910, 1974
- 3) 田原 稔, 田中弘允, 中尾正一郎, 桜井修吾, 吉村寿一, 鄭 忠和, 鹿島友義, 金子卓也: 実験的肺高血圧における収縮期肺動脈エコーパターンの検討: 肺動脈血流量波形との相関. *超音波医学* 6: 168-174, 1979
- 4) 田原 稔, 田中弘允, 中尾正一郎, 吉村寿一, 桜井修吾, 鄭 忠和, 鹿島友義, 金子卓也: 肺高血圧症における肺動脈弁収縮中期半閉鎖の発生機序に関する実験的研究. *J Cardiography* 10: 199-211, 1980
- 5) 榊原 博, 宮武邦夫, 木下直和, 朴 永大, 永田正

松田, 杉下, 山口, ほか

- 毅, 中島克彦, 別府慎太郎, 仁村泰治: 超音波パルス・ドプラー法, 心断層法組み合わせ使用による心房中隔欠損症の短絡血流の分析. *J Cardiography* **10**: 225-234, 1980
- 6) 三嶋正芳, 北畠 顕, 浅生雅人, 千田彰一, 島津敬, 田内 潤, 森田久樹, 松尾裕英, 阿部 裕, 南部伸介, 児玉和久, 井上通敏: 超音波パルス変調ドプラー法・リアルタイム断層法複合装置による肺高血圧症肺動脈血流動態異常の解析. 第19回臨床心音図研究会, 1979
- 7) 菅原基晃, 山口隆美: 心臓血管系の流体力学. 沖野遙, 菅原基晃, 松尾裕英編: 心臓血管系の力学と基礎計測. 講談社サイエンティフィック, 東京, 1980, pp 194-199
- 8) 菅原基晃, 桜井靖久, 井街 宏, 藤正 巖: 動脈中の脈波の非線型理論. *医用電子と生体工学* **11**: 34-43, 1973
- 9) Caro CG, Pedley TJ, Schroter RC, Seed WA: *The mechanics of the circulation*. Oxford University Press, 1978, pp 498-504
- 10) Bergel DH, Milnor WR: Pulmonary vascular impedance in the dog. *Circulat Res* **16**: 401-415, 1965
- 11) Singhal S, Henderson R, Horsfield K, Harding K, Cumming G: Morphometry of the human pulmonary arterial tree. *Circulat Rec* **33**: 190-197, 1973
- 12) Milnor WR, Conti CR, Lewis KB, O'Rourke MF: Pulmonary arterial pulse wave velocity and impedance in man. *Circulat Res* **25**: 637-649, 1969