

超音波パルス・ドプラー法 による肺動脈弁閉鎖不全の 検討

Assessment of pulmo- nary regurgitation by pulsed Doppler echo- cardiography

宮武 邦夫
岡本 光師
松久茂久雄
木下 直和
榊原 博
仁村 泰治*

Kunio MIYATAKE
Mitsunori OKAMOTO
Mokuo MATSUHISA
Naokazu KINOSHITA
Hiroshi SAKAKIBARA
Yasuharu NIMURA*

Summary

An attempt was made to analyse hemodynamic features of pulmonary regurgitation by the use of pulsed Doppler echocardiography. In last two years about 1,200 patients were examined by pulsed Doppler echocardiography in our laboratory, and in 60 cases abnormal Doppler signals were detected in the right ventricular outflow tract, which were considered to be related to pulmonary regurgitant flow. Pulsed Doppler echocardiograms of these 60 cases were analysed.

The underlying condition was rheumatic valvular diseases in the left heart in more than a half of the cases examined, and congenital heart diseases and pulmonary valve lesion in the remainder.

The equipment used was a system of the combined use of pulsed Doppler flowmetry with two-dimensional echocardiography. The ultrasonic beam direction and the site of sample volume of the Doppler flowmeter was superimposedly displayed on the two-dimensional echocardiogram. Some of the cases studied were examined using only M-mode echocardiography as a position monitor. The Doppler examination was transcutaneously performed from the precordial approach.

The results obtained were as follows:

- 1) The abnormal Doppler signals were detected in the right ventricular outflow tract in diastole, which were never observed in healthy subjects.
- 2) They exhibited a uni-directional flow pattern, the direction of which coincided with the direction of regurgitation from the pulmonic orifice into the right ventricular outflow tract. The flow pattern showed a wide band continuous spectrum which suggested that the flow was turbulent.
- 3) There were two types of flow pattern, in one of which the maximum velocity component was about the same through entire diastole, and in another it was gradually slowing from early diastole to end-diastole. The former was designated as sustaining pattern and the latter slowing pattern.
- 4) The sustaining pattern was revealed in cases with pulmonary hypertension of various origins

国立循環器病センター 心臓内科
*同 研究所
吹田市藤白台 5-125 (〒565)

National Cardiovascular Center, Hospital and *Re-
search Institute, Fujishiro-dai 5-125, Suita 565

Presented at the 21st Meeting of the Japanese Society of Cardiovascular Sound held in Tokyo, September 14-15, 1980

Received for publication January 13, 1981

such as rheumatic valvular diseases, atrial septal defect, ventricular septal defect and patent ductus arteriosus. The slowing pattern was revealed in cases with normal pulmonary artery pressure such as organic pulmonic valve lesion and idiopathic pulmonary artery dilatation. Therefore, the Doppler flow pattern of pulmonary regurgitation may be useful for screening for pulmonary hypertension.

5) Pulsed Doppler echocardiography was compared with phonocardiography in the present series concerning the detection of pulmonary regurgitation. In 31 cases among 60 cases in which pulmonary regurgitation was detected with the Doppler technique, pulmonary regurgitation was diagnosed also by phonocardiography. In 6 cases, the diastolic regurgitant murmur was diagnosed as that of aortic regurgitation or could not be differentiated from the latter, while aortic regurgitation was never revealed by pulsed Doppler echocardiography. In 15 cases, a pulmonary regurgitant murmur was masked by the coexistent murmur of aortic regurgitation or patent ductus arteriosus. In the remaining 8 cases, no diastolic regurgitant murmur was noted by phonocardiography, while abnormal diastolic Doppler signals in the right ventricular outflow tract suggested pulmonary regurgitation.

Thus, pulsed Doppler echocardiography proved to be more sensitive and more specific than phonocardiography in detecting pulmonary regurgitation.

Key words

Pulsed Doppler echocardiography Pulmonary regurgitation Pulmonary regurgitant flow

はじめに

近年、超音波パルス・ドプラー法による心臓内血流分析が進みつつある¹⁻⁵⁾。とくに右心系は血流方向や体表から浅いことなど、本方法による測定にとって有利な条件下にある。今回は本方法を用いて、肺動脈弁閉鎖不全の逆流を検討し、またそれと心音図上の拡張期雑音との対比を試みた。

対 象

対象は 1979~1980 年の約 2 年間に超音波パルス・ドプラー検査を受けた約 1,200 例中、肺動脈弁直下、ないしさらにそれより右室流出路におよぶ拡張期異常シグナルの検出できた 60 例で、その年齢は 16~75 歳にわたった。また、疾患内容は **Table 1** のごとくで、そのうちの 41 例は心臓カテーテル検査をうけ、そのうち 36 例で平均肺動脈圧は 25 mmHg 以上であった。

装置および方法

使用装置は M モード・モニターを有する方向指示型超音波パルス・ドプラー血流計(日立メディコ製 EUD-4Z)の単独使用か、これと心断層装置

Table 1 Materials

Aortic and mitral valve diseases	33 cases
ASD, VSD, PDA	13
Idiopathic pulmonary artery dilatation, pulmonic valve lesion	8
Pulmonary embolism, Aortitis	6
<hr/>	
	60 cases
<hr/>	
Pulmonary artery pressure (mean)	
≥ 25 mmHg	36 cases
25 mmHg >	5
<hr/>	
	41 cases

(Aloka 製 SSD-120) との組み合わせ使用の両方の場合があった。上記のパルス・ドプラー血流計は 2.5 MHz の超音波を用い、パルス繰り返し数は 6.3 kHz、サンプルボリウムの大きさは $6 \times 6 \times 5$ mm³、または $6 \times 6 \times 10$ mm³ である。また最近の例には超音波電子セクター断層装置にパルス・ドプラー機構を組み込んだ複合装置(東芝製プロトタイプ)も用いた。この装置は 2.4 MHz の超音波を用い、パルス繰り返し数は 4 KHz であり、電子走査中の任意の一方向がドプラー機構に利用され、そのサンプル・ボリウムは $5 \times 5 \times 4$ mm³ で

あった (Fig. 1).

記録方法は M モード・エコー図のみをモニターにした場合は第 3~4 肋間胸骨左縁より肺動脈弁を見あげるビーム方向にて、肺動脈弁エコーを指標とし、その末梢側、中枢側内腔を探索した。断層図をモニターにした場合は、矢状断面にて肺動脈弁を検出して、それより肺動脈内および右室流出路を探索した。一応、大動脈や他の弁についても同様の検討を行った。このようにして検出したドプラー・シグナルは、リアルタイムに周波数

分析され、M モード・エコー図、心音図、心電図とともに併列記録された。

別にルーチン検査として行われた聴診をふまえた心音図の所見について、血流所見と retrospective に対比、検討した。

結 果

1. 肺動脈弁直下の正常血流パターン

肺動脈弁逆流について述べる前に、比較のために別に発表⁶⁾した健常例における肺動脈弁直下の、

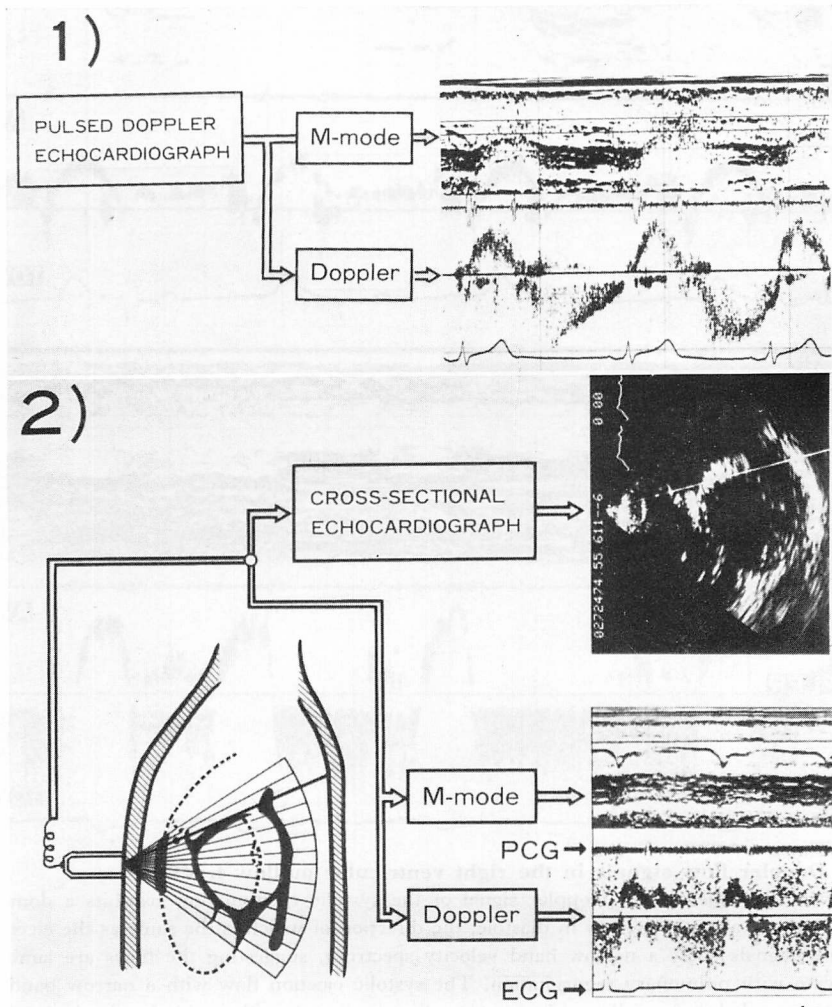


Fig. 1. Schematic diagram of the detecting system used in the present study.

右室流出路における一般的な血流パターンについて簡単に要約を述べる (Fig. 2). 収縮期の駆出血流パターンは一方向成分のみのドーム型で, そのドプラー周波数スペクトルは比較的幅の狭い帯状, すなわち比較的流速成分の揃った層流である.

この流速成分の方向は, そのまま全体の流れの方向を示しているものと思われる. 拡張期には二峰性の同方向に向う遅い血流シグナルが検出される. この拡張期血流は三尖弁からの右室流入に関係して, 流出路内でも血液が移動することを示す

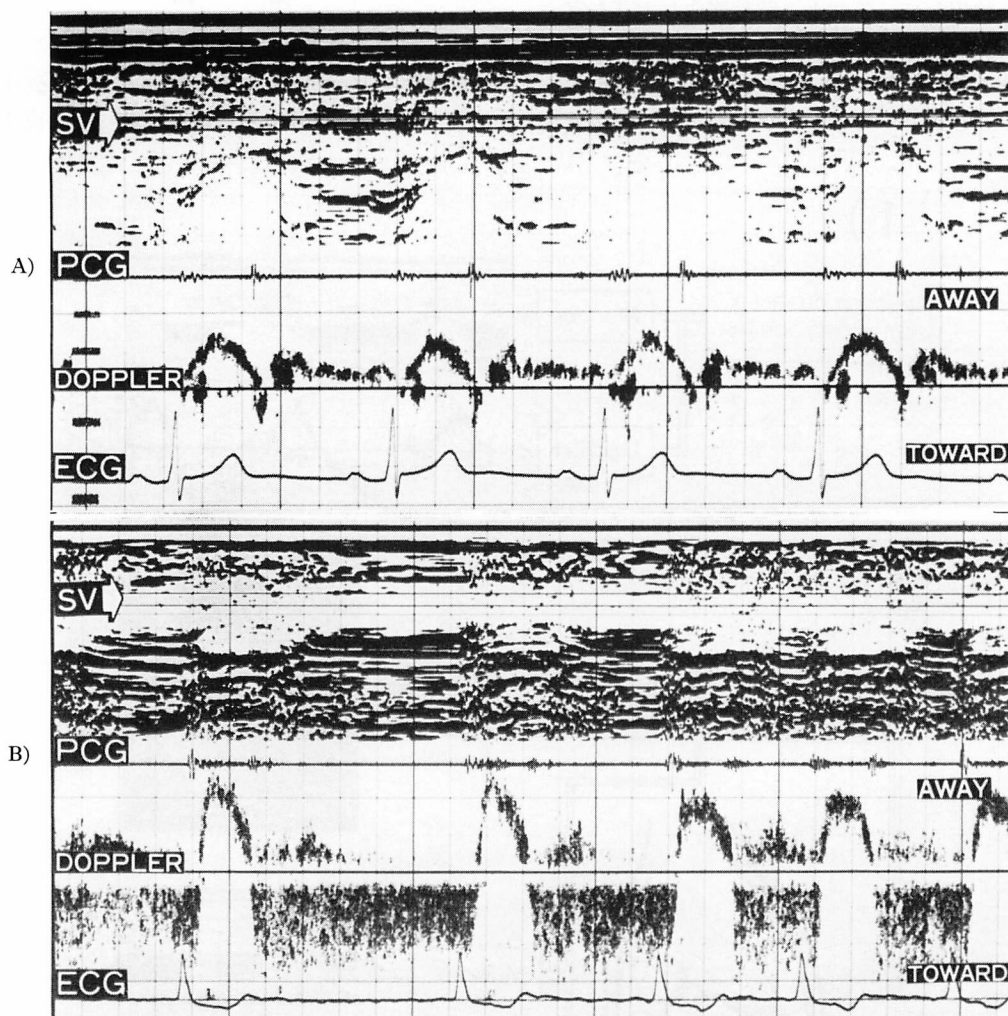


Fig. 2. Doppler flow signals in the right ventricular outflow tract.

A: A healthy subject. The Doppler signal of the systolic ejection flow exhibits a dome-shaped pattern. There is also a slow flow in diastole, the direction of which is the same as the ejection flow. These flow signals show a narrow band velocity spectrum, suggesting the flows are laminar.

B: A case with pulmonary regurgitation. The systolic ejection flow with a narrow band velocity spectrum is revealed, being followed by a reverse flow in diastole with a wide band velocity spectrum, suggesting that the flow is turbulent.

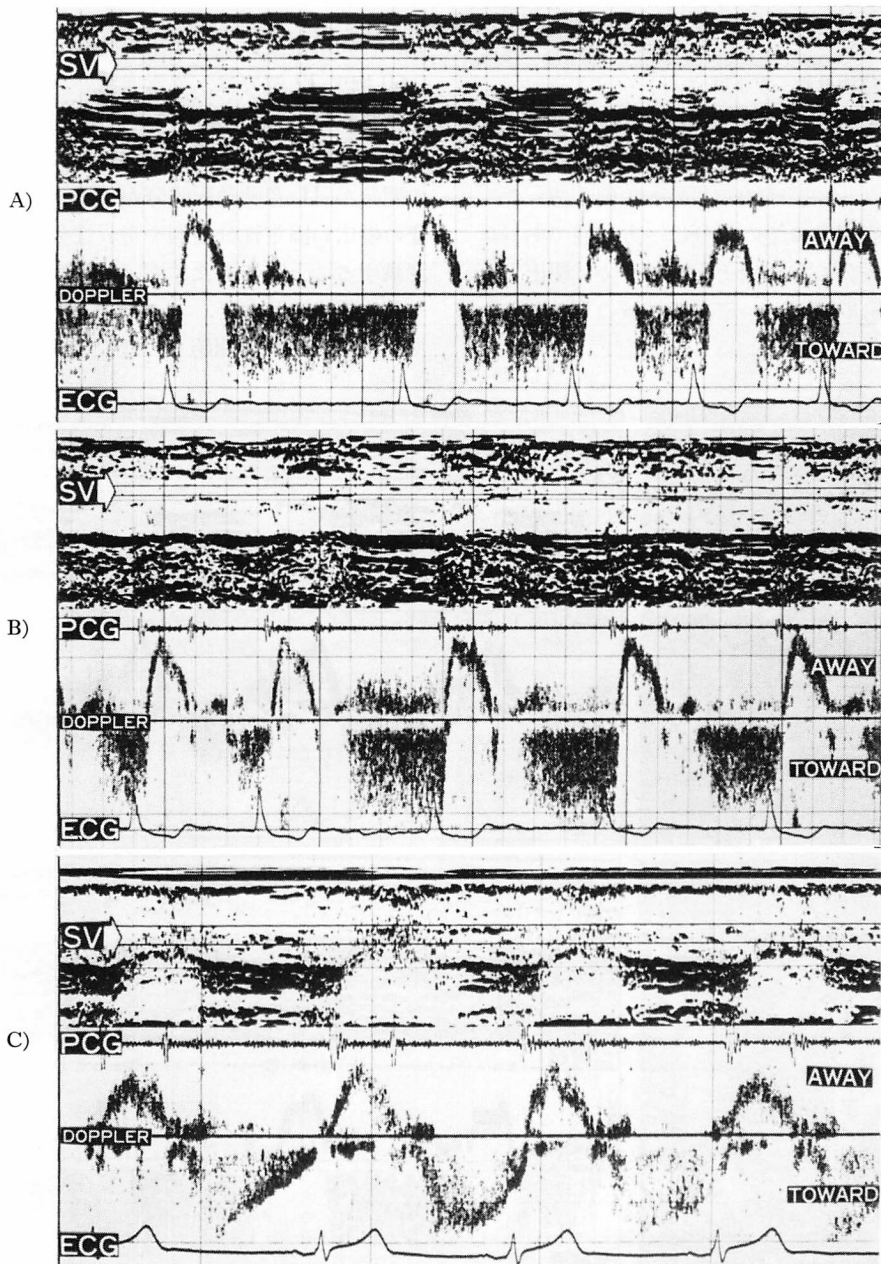


Fig. 3. Various patterns of abnormal diastolic Doppler signals in the right ventricular outflow tract in cases with pulmonary regurgitation.

A: Abnormal diastolic Doppler signals continue from the pulmonic component of the second heart sound to the beginning of the next ejection, sustaining the high velocity.

B: The sample volume is displaced from the distal side of the pulmonic valve to the proximal side with recording the Doppler signals. Abnormal Doppler signals continuing from early diastole to next ejection is revealed only just beneath the pulmonic valve.

C: The diastolic reverse flow exhibits a peak in early diastole, followed by the gradual reduction in its instantaneous maximum velocity.

ものと思われる。

2. 右室流出路内異常シグナル

本文で論じられる右室流出路内異常シグナルは、肺動脈弁直下で収縮期の駆出流につづいて拡張期に見られ、一部両方向性成分の例もあったが、大部分の症例ではその成分は一方向性であった。この流速成分の方向はそれ自体すでに駆出と逆方向に向うもので、かつ広周波帯域のものである (Fig. 2)。

1) 異常血流シグナル出現時相

60 例中 19 例では、異常血流パターンは II 音肺動脈成分から始まり、つぎの駆出までつづく全拡張期性に検出された。このさい、異常シグナルの開始が II 音肺動脈成分から始まる現象は、II 音の幅広い固定性分裂例や奇異性分裂例で明確に認識することができた。残り 41 例では拡張期の一部に認められたが、このうち 39 例では拡張早期より少し遅れて開始して拡張後期またはつぎの

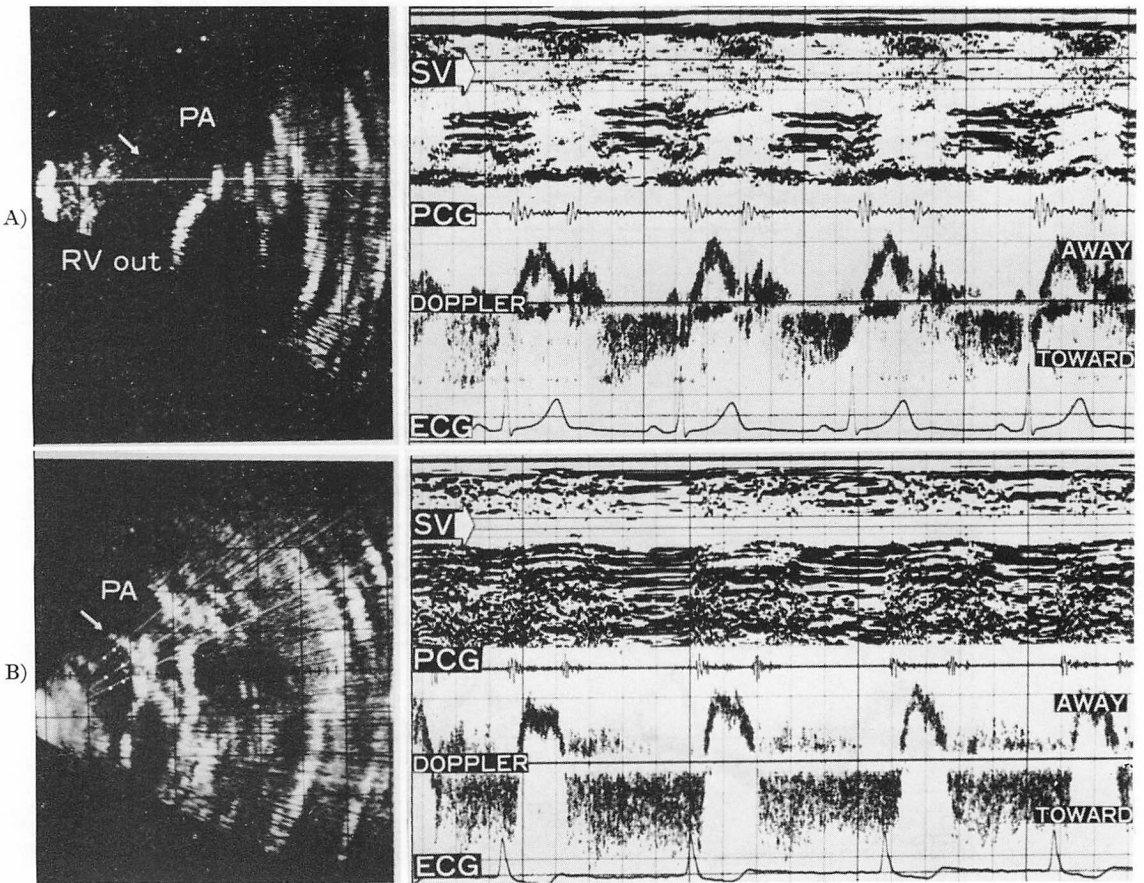


Fig. 4. Distribution of abnormal Doppler signals in the right ventricular outflow tract.

A: The two-dimensional image is recorded along the RV-PA route. A white line on the image indicates the ultrasound beam direction for the recording of the Doppler signals on the right, a white dot on which indicates the sampling site (arrow). The abnormal Doppler signals are recorded only at the above sampling site just beneath the pulmonic valve.

B: Another case. Abnormal Doppler signals are recorded in a wide area which are encircled by the white dots on the two-dimensional image on the right.

駆出までつづくものであり、2例では拡張早期のみに認められた (Fig. 3).

全拡張期性に異常シグナルが検出された症例の中に、肺動脈弁口部直下では拡張早期やや遅れて異常シグナルが開始し、それより内部の右室流出路では全拡張期性のものがあった。このことはサンプル位置が弁口付近のレベルにあった場合、心拍動にあって弁口部が移動することにより、サンプル部位が拡張早期には肺動脈弁の弁上、すなわち肺動脈内に位置するが、拡張とともにそこが弁下部になるということによる現象と考えられる。

2) 異常血流シグナルの右室流出路内分布

5例において矢状断層図上で、拡張期異常シグナル検出範囲を検討した。

今回対象とする異常シグナルとしては、弁下部の右室流出路に見られたものを取り上げたのであるが、また、その検出範囲は弁下部で非常に限局した例と、肺動脈弁から右室内にかけてやや広く検出された例とがあった (Fig. 4)。なお、それらの症例で、同じようなシグナルが肺動脈弁より上部で検出されたものはなかった。

3) 拡張期異常シグナルのパターン

拡張期の異常血流パターンには、大別してつぎの二種類があった。その1つは、広周波数帯域性で、拡張期を通じて同程度の流速を保持するもので (以下、便宜上これを持続性パターンと呼ぶ)、50例に見られた。他の1つは、流速ピークが拡張初期にあり、拡張後期になるにしたがい徐々に流速低下を示すもので (以下、これを減速性パターンと呼ぶ)、10例に見られた。このタイプは前述のものに比し、やや周波数帯域が狭い傾向があった (Fig. 3)。

4) 異常血流パターンと肺動脈圧

上述の2種類の異常血流パターンについて、平均肺動脈圧を測定しえた41例について検討すると、持続性血流パターンを示すもの37例では、その平均肺動脈圧は1例の12 mmHg例を除き、全例25 mmHg以上であった。一方、減速性血

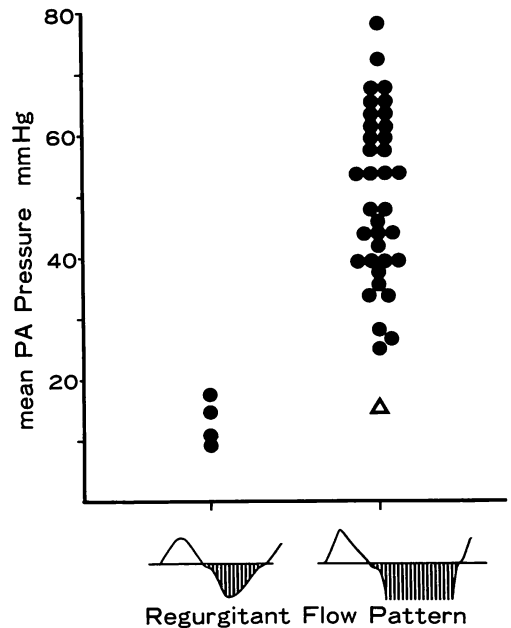


Fig. 5. Relation between the regurgitant flow pattern and mean pulmonary artery pressure.

△ = intermittent type.

流パターンを示す4例では、全例平均肺動脈圧は18 mmHg以下であった (Fig. 5)。

5) 異常血流シグナルと肺動脈弁逆流性雑音

つぎにこの異常血流シグナルと心音図における肺動脈弁逆流性雑音との関係を検討した。

(a) 肺動脈弁直下の右室流出路に異常血流シグナルを認めた60例中、拡張期雑音が記録され、心音図上、肺動脈弁閉鎖不全雑音と診断された例が31例あった (Fig. 6)。このうち24例はドプラー上は持続性異常血流パターンを、心音図上はGraham Steell雑音を示すもので、僧帽弁狭窄症、動脈管開存症、心房中隔欠損症などに肺高血圧を伴う例であった。残り7例はドプラー上減速性異常血流パターンを、心音図上はII音肺動脈成分より開始する漸増、漸減型雑音が拡張早期にのみ記録されるもので、特発性肺動脈拡張症や肺動脈弁の器質的変化を伴った症例であった (Fig. 7)。

(b) ドプラー法では肺動脈弁直下の右室流出路

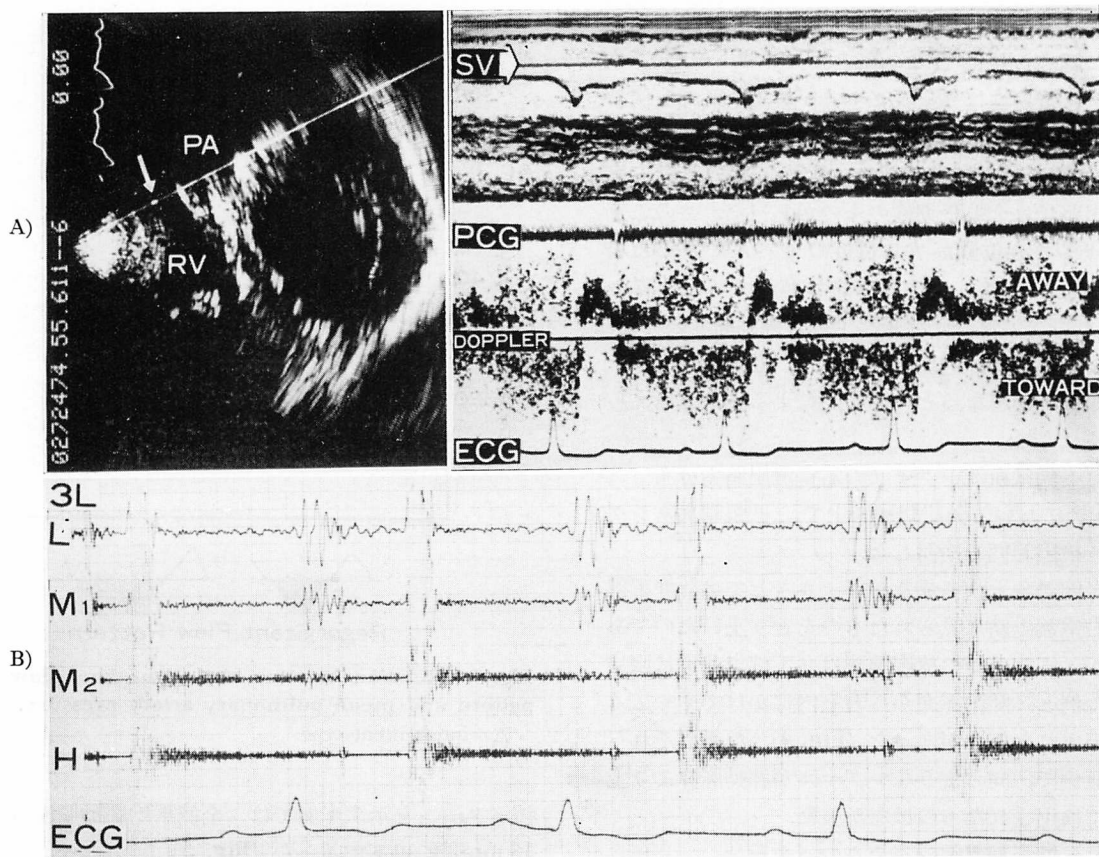


Fig. 6. Pulsed Doppler echocardiogram of a case of patent ductus arteriosus with a Graham Steell murmur.

A: The sampling site is indicated on the two-dimensional image along the RV-PA route (left), and at this site abnormal Doppler signals are recorded.

B: A diastolic decrescent murmur recorded in the third intercostal space at the left sternal border.

に限局して逆流シグナルが検出されたが、心音図上では、記録された拡張期雑音を肺動脈弁閉鎖不全によるものか、大動脈弁閉鎖不全によるものかが鑑別できなかったか、または大動脈弁閉鎖不全と誤られたものは6例であった。もちろんドプラー法において、大動脈弁閉鎖不全や動脈管開存症を考えさせる所見は何ら検出されなかった。

(c) 大動脈弁閉鎖不全または動脈管開存症に肺動脈弁閉鎖不全を合併したと考えられる15例においては、肺動脈弁閉鎖不全を合併し、肺動脈弁直下の右室流出路に限局した異常血流シグナルが

検出された。もちろん、右室流出路のみならず、大動脈弁閉鎖不全合併例では左室流出路に、動脈管開存症例では肺動脈内に異常血流シグナルが検出された。しかし、一方心音図においては、大動脈弁閉鎖不全または動脈管開存症のみが診断され、肺動脈弁閉鎖不全は指摘されなかった (Fig. 8)。

(d) 右室流出路にて肺動脈弁逆流シグナルをドプラー法にて検出できたが、心音図上、拡張期雑音をまったく記録できなかった例が8例あった (Fig. 9)。

以上のようにドプラー法にて肺動脈逆流シグナ

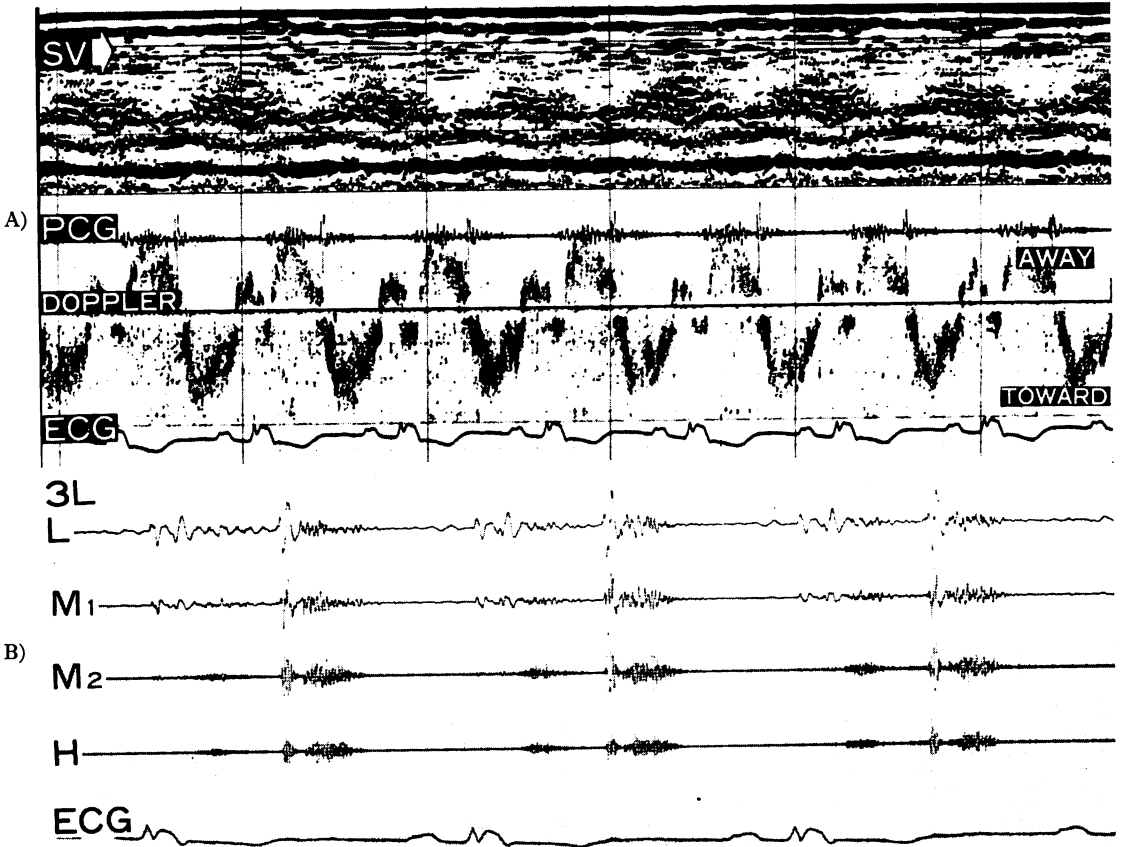


Fig. 7. Doppler echocardiogram and phonocardiogram in a post-operative case of tetralogy of Fallot.

A: Abnormal Doppler signals exhibit the peak velocity in early diastole and disappear in late diastole.

B: A crescent-decrescent type of a diastolic murmur is recorded only in early diastole.

Note: The paper speed for the phonocardiogram is doubled to that for the Doppler echocardiogram.

ルを検出した60例についての心音図所見は、Fig. 10 にまとめた。

考 察

肺動脈弁閉鎖不全の診断は、非観血的方法においてはもっぱら心音、心雑音のみにより行われてきた。しかし近年、超音波パルス・ドプラー法の急速の進歩によって、逆流、短絡など心臓内の血流の異常を非侵襲的に、かつ直接検出する途が開かれてきた⁷⁾。このさい、とくに右心系は関心領域としては胸壁から近いので、そのドプラー・シ

グナルも比較的強く捉えられ、したがって S/N 比も良く、また血流と前胸壁からの超音波ビームとの方向関係がたまたま測定に適切であることなどと相まって技術的にも検討のしやすい対象と考えられる。従来、肺動脈弁閉鎖不全は临床上余り注目はされてこなかった。しかしドプラー法では右室流出路内に肺動脈弁口逆流に当たるとみられる拡張期の異常血流シグナルが検出されることが少なくない。そこで今回の本研究ではこのような異常シグナルを示す60例にて、その異常血流シグナルの検出場所や血行動態条件など、その状況

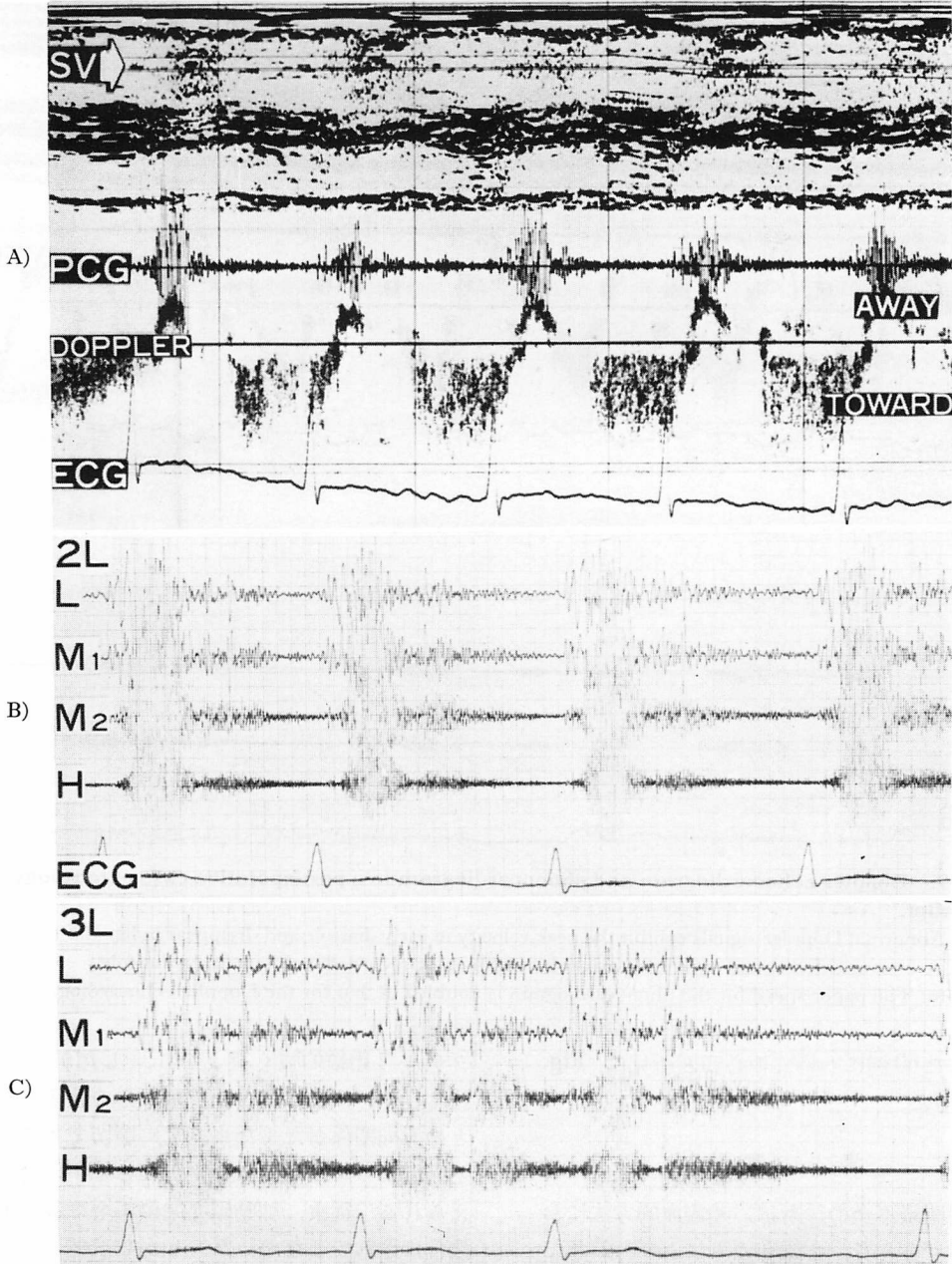


Fig. 8. Doppler echocardiogram and phonocardiograms in a case of pulmonary regurgitation associated with aortic and mitral valvular lesions.

A: Abnormal Doppler signal recorded in the right ventricular outflow tract in diastole indicate pulmonary regurgitation.

B and C: A diastolic decrescent murmur is recorded in the second and third intercostal spaces at the left sternal border. Pulmonary regurgitation is difficult to diagnose on the basis of these phonocardiograms.

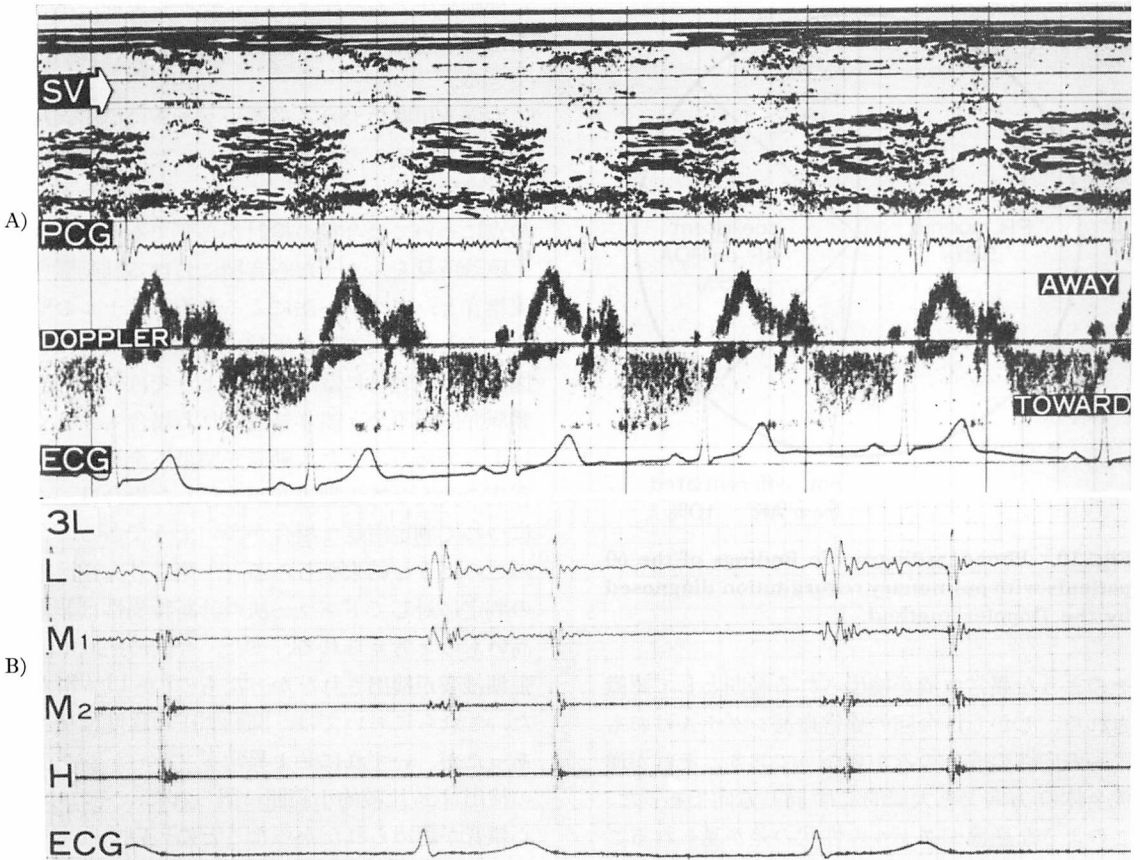


Fig. 9. Doppler echocardiogram and phonocardiogram in a case of idiopathic pulmonary artery dilatation with pulmonary regurgitation.

A: The Doppler echocardiogram exhibits the slowing pattern in diastole.

B: The phonocardiogram exhibits no murmur in diastole.

の詳細を分析し、それに加えて、心音、心雑音との対応なども検討した。

今回、肺動脈弁直下の右室流出路において検出された拡張期の異常血流シグナルは、検出場所が肺動脈弁より右室側で、おもに弁直下に局限し、出現時期はⅡ音肺動脈成分よりつぎの駆出開始までの間であり、局所血流方向そのものもおもに収縮期の駆出血流と反対方向であることにより、当初の目算のごとく、肺動脈弁閉鎖不全を意味するものと解される^{7,8)}。今回の逆流シグナルはおもに一方方向性の成分のみからなっているが、広周波

数帯域性の乱れた血流性状を呈した。しかし、左心系の僧帽弁閉鎖不全⁹⁾や、大動脈弁閉鎖不全^{10,11)}における逆流シグナルは両方向性を呈するものが少なくない。

一般にパルス・ドプラー法の血流シグナルは、局所的な小範囲内の流れの方向を示すものである。一般に局所には流れの乱れなどもあるので、局所での流れの成分の方向が必ずしもそこを含む付近全体の流れの方向と一致するとは限らない。前に発表⁹⁾したごとく、僧帽弁閉鎖不全などは逆流の全体としての方向は、局所の流れの方向よりも、

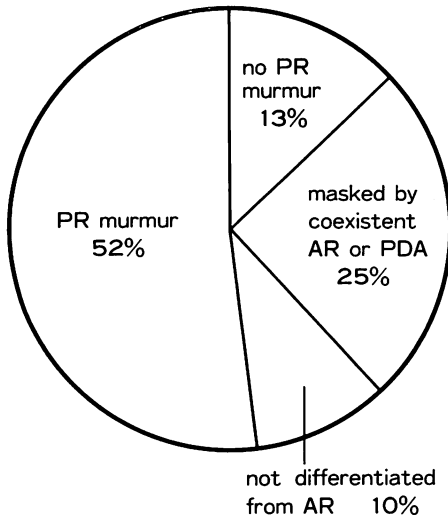


Fig. 10. Phonocardiographic findings of the 60 patients with pulmonary regurgitation diagnosed by the Doppler method.

そのような異常血流が検出される範囲として認識される。しかし、今回の異常血流シグナルはおもに一方方向性の成分のみからなっており、それが逆流全体の方向とも大局的には同じ方向であった。このような逆流シグナルの性状の差が見られることの理由は必ずしも明らかではないが、その1つには、左心系の逆流検出にさいしては超音波ビームが逆流ジェット全体に対し直角に近い角度になる可能性があり、そのため局所の血流シグナルにはもっぱらそこでの乱れのみが関係してくることが考えられる。これに対し肺動脈弁閉鎖不全では、ビームを予想される逆流ジェットに対し平行に近く投入されるので、逆流に多少の乱れがあっても、全体としての流れの方向がドプラー出力により強く反映するのではないかと考えられる。

肺動脈弁逆流血流パターンには大別して二種類が認められたが、この両者の差は肺動脈圧にあるのではないと思われる。たとえば拡張早期に流速のピークをもち拡張末期には流速低下を示す(減速性血流パターン)ものは、持続性血流パターンのものよりも一般的に肺動脈圧は低く、必然的に

肺動脈圧と右室圧との圧差が拡張末期に小となるため、逆流の流速が減少すると考えらるゝと納得できる。

右室流出路における逆流シグナルの検出される範囲には、種々の程度が認められた。この検出範囲は逆流程度と関係するようにも思われたが、この点については今後の検討が必要である。

聴診所見をふまえた心音図における肺動脈弁逆流雑音と、ドプラー法による逆流シグナルの関係をみると、逆流雑音が単独で存在する場合は心音図上比較的容易に診断されるようではあるが、大動脈弁閉鎖不全と誤り結論される場合も少なくないようである。また大動脈弁閉鎖不全や動脈管開存症の強大な拡張期雑音が共存した場合は、それにつれて判定困難な場合が多いようである。今回のこのような結末からみると、両半月弁逆流相互の判定に対してドプラー法の診断特異性は非常に高いものと考えられる。また、今回の症例中、拡張期雑音が検出されなかったもの⁷⁾が13%にあった。これらにおいては、肺動脈圧の程度は種々であったが、いずれにせよ異常ドプラー・シグナルの検出は、比較的小範囲に限られた。それゆえ、心雑音が認められなかったことについては、その一因として逆流程度が小のためドプラー法では検出できたが、心雑音として体表で検出されるまでのものではなかったということ、他の一因としては胸壁まで雑音の伝播を障害する条件があったのかも知れない。いずれにせよ、超音波パルス・ドプラー法による肺動脈弁閉鎖不全の検出感度は、心音図によるそれに比し高いものと思われ、かつ、大動脈弁閉鎖不全、動脈管開存など、心音図上疑わしい場合の直接的な鑑別方法としても有力である。

要 約

超音波パルス・ドプラー法による肺動脈弁閉鎖不全の血行動態的分析を試みた。

最近の2年間、1,200例のパルス・ドプラー検査症例中、肺動脈弁閉鎖不全の逆流に関与すると

考えられる右室流出路での異常ドプラー・シグナルが60例にて検出された。この60例について分析を行った。

対象例中の過半数はリウマチ性弁膜症で、残りには先天性心疾患と肺動脈弁疾患であった。

使用装置はパルス・ドプラー血流計と心断層装置を組み合わせたもので、ドプラー用の超音波ビーム方向とサンプル位置は断層図上に表示される。症例中のあるものは、位置モニターとして M-mode エコーのみが用いられた。

ドプラー検査は前胸壁から経皮的に行われた。

1) 健常例では認められない異常ドプラー・シグナルが右室流出路で拡張期に検出された。

2) このシグナルは一方向成分の血流で、その血流方向は肺動脈弁口から右室流出路に向う逆流方向と一致している。この血流は、広周波数帯域性で、乱れた血流性状を呈している。

3) これらには2つの血流パターンがある。その1つは最高流速成分が拡張全般にわたり持続するもので、他のものは拡張早期から末期にかけて、その最高流速が低下するパターンである。前者を sustaining pattern、後者を slowing pattern と命名する。

4) この sustaining pattern はリウマチ性弁膜症や心房中隔欠損、心室中隔欠損症、動脈管開存症などによる肺高血圧症においてみられる。Slowing pattern は肺動脈弁の器質障害や特発性肺動脈拡張症における肺高血圧のない例で認められる。

5) 肺動脈弁閉鎖不全の検出について、超音波パルス・ドプラー法と心音図を比較検討した。60例中31例で、肺動脈弁閉鎖不全をパルス・ドプラー法、心音図ともに診断した。

6例において、ドプラー法では大動脈弁逆流は検出されなかったが、心音図では大動脈弁閉鎖不全と診断したか鑑別不可能と判定した。

15例では共存する大動脈弁閉鎖不全や動脈管開存による雑音により、心音図上、肺動脈弁逆流雑音はマスクされた。

8例では、ドプラー法では右室流出路で、肺動脈弁逆流と考えられる拡張期異常シグナルが検出されたが、拡張期雑音はなかった。

このようにパルス・ドプラー法は、心音図に比し、肺動脈弁閉鎖不全の検出感度、特異性は優れていることが証明された。

この研究は一部昭和55,56年度厚生省循環器委託研究(肺高血圧並びに右心障害の診断の体系化に関する研究)、文部省科学研究費補助金、試験研究(487094)によつたことを付記する。

文 献

- 1) Johnson SL, Baker DW, Lute RA, Dodge HT: Doppler echocardiography; The localization of cardiac murmurs. *Circulation* **48**: 810-822, 1973
- 2) Baker DW, Rubenstein SA, Lorch GS: Pulsed Doppler echocardiography; Principles and applications. *Am J Med* **63**: 69-89, 1977
- 3) Kalmanson D, Veyrat C, Bouchareine F, Degroote A: Non-invasive recording of mitral valve flow velocity patterns using pulsed Doppler echocardiography. Application to diagnosis and evaluation of mitral valve disease. *Br Heart J* **39**: 517-528, 1977
- 4) Stevenson JG, Kawabori I, Guntheroth WG: Differentiation of ventricular septal defects from mitral regurgitation by pulsed Doppler echocardiography. *Circulation* **56**: 14-18, 1977
- 5) Nimura Y, Matsuo H, Kitabatake A, Hayashi T, Asao M, Terao Y, Senda S, Sakakibara H, Abe H: Studies on the intracardiac blood flow with a combined use of the ultrasonic pulsed Doppler technique and two-dimensional echocardiography from a transcutaneous approach. *in* *Ultrasound in Medicine* (White D, Brown RE, ed). Plenum Publishing Co., New York, 1977, p 1279-1289
- 6) 岡本光師, 宮武邦夫, 木下直和, 榊原 博, 仁村泰治: 肺動脈弁領域における血流分析——超音波パルス・ドプラー法による研究. *日内誌* **70**: 28-36, 1981
- 7) Johnson SL: Pulse-Doppler echocardiography; Localization of murmurs and spectrum of clinical applications. *in* *Advances in Heart Disease* (Mason DT ed). Grune & Stratton, New York, 1977, p 389-418
- 8) 松尾裕英, 北島 颯, 林 享, 浅生雅人, 三嶋正芳, 千田彰一, 島津 敬, 田内 潤, 森田久樹, 阿部 裕: 超音波パルス・ドプラー法による三尖弁閉鎖

宮武, 岡本, 松久, ほか

- 不全症, 肺動脈弁閉鎖不全症における異常血流の検出. *J Cardiography* **10**: 571-581, 1980
- 9) Miyatake K, Kinoshita N, Nagata S, Beppu S, Park Y, Sakakibara H, Nimura Y: Intracardiac flow pattern in mitral regurgitation studied with combined use of the ultrasonic pulsed Doppler technique and cross-sectional echocardiography. *Am J Cardiol*, **45**: 155-162, 1980
- 10) Ward JM, Baker DW, Rubenstein SA, Johnson SL: Detection of aortic insufficiency by pulsed Doppler echocardiography. *J Clin Ultrasound* **5**: 5-10, 1977
- 11) Miyatake K, Kinoshita N, Park Y, Sakakibara H, Nimura Y: Analysis of regurgitant flow in aortic regurgitation with a combined use of the ultrasonic pulsed Doppler technique and cross-sectional echocardiography. Abstract of 2nd Meeting of WFUMB, 1979, p 247