

# 運動負荷断層心エコー図法による左室アシナジーの検出

# Detection of exercise induced left ventricular asynergy by two-dimensional echocardiography

高橋 啓美  
古賀 義則  
板家 守夫  
長田 浩司  
板家 研一  
大北 泰夫  
戸次 久敏  
陣内 重三  
宇津 典彦  
戸嶋 裕徳

Hiromi TAKAHASHI  
Yoshinori KOGA  
Morio ITAYA  
Hiroshi NAGATA  
Kenichi ITAYA  
Yasuo OHKITA  
Hisatoshi BEKKI  
Juhzabu JINNOUCHI  
Fumihiko UTSU  
Hironori TOSHIMA

## Summary

In order to detect an exercise induced asynergy, cross-sectional echocardiography was performed during multistage maximal bicycle ergometer stress test in the supine position.

1) Left ventricular (LV) asynergy occurred earlier than or simultaneously with the appreciable ST segment change.

2) In patients with angina, LV asynergy appeared in the area of dominant coronary stenosis, while ST depression was seen in  $V_{3-6}$  as well as II, III and aVF, despite of the localized area of asynergy.

3) In patients with myocardial infarction, LV asynergy increased or extended over or around the infarcted area except one case. ST segment elevated in the leads over the infarction with abnormal Q waves and depressed in the reciprocal leads. These observations revealed that ST depression does not necessarily mean an occurrence of new ischemia over the corresponding area in myocardial infarction.

Thus exercise cross-sectional echocardiography was demonstrated to be a good method to detect an exercise induced ischemia and would be particularly valuable in view of the coronary artery bypass.

## Key words

Exercise two-dimensional echocardiography  
lesion ST change

Myocardial infarction

Angina pectoris

Coronary

久留米大学医学部 第三内科  
久留米市旭町 67 (〒830)

The Third Department of Internal Medicine, The  
Institute of Cardiovascular Diseases, Kurume Uni-  
versity School of Medicine, Asahi-machi 67, Kurume  
830

Presented at the 22nd Meeting of the Japanese Society of Cardiovascular Sound held in Tokyo, March 25-26, 1981  
Received for publication July 4, 1981

### はじめに

虚血性心臓病が疑われる患者において冠動脈病変の有無を非観血的に推測する方法としては、通常運動負荷心電図が最も頻繁に利用されている。これは簡易で優れた方法ではあるが、疑陽性、疑陰性例も少なくなく、また、心筋虚血の部位の診断も困難なことが多い。そこで本研究では運動負荷中に断層心エコー図法を用いて、局所の心筋虚血を直接反映すると考えられる左室 asynergy の出現を観察し、冠動脈病変や同時記録した心電図所見と比較検討した。

### 対象と方法

対象は虚血性心臓病の疑いで当科に入院し、冠動脈造影、左室造影を施行した 38 例(男性 31 例, 女性 7 例)で最終診断は心筋梗塞 22 例(男性 19 例, 女性 3 例), 労作性狭心症 7 例(男性 5 例, 女性 2 例), 安静狭心症 5 例(男性 4 例, 女性 1 例), 非虚血性心臓病 4 例(男性 3 例, 女性 1 例)である。臥位自転車エルゴメーター負荷は Siemens 製 Ergometry System 380-B を用いて、多段階運動負荷法にて施行した。基本としては 20 watt より開始し、3 分ごとに 20 watt ずつ漸増させたが、重症例は最初に 0 watt 3 分間のウォーミングアップを加えた。運動負荷は狭心痛の出現, target heart rate  $[(220 - \text{年齢}) \times 0.85]$  への到達, 重不整脈の出現, 収縮期血圧の 10 mmHg 以上の低下, および下肢疲労または息切れで、もうそれ以上運動続行が困難と思われた時に中止した。臥位運動中毎分、血圧、心電図とともに断層心エコー図法を用いて長軸断面、短軸断面を観察し、探触子を動かして断面を移動させ、できるだけ左室全体の壁運動を記録できるよう努力した。良好な断層図を得るために、患者の体位は約 30° の半坐位でかつ約 30° の左側臥位とした。装置は東芝製電子扇形走査型超音波断層装置 SSH-11A を用い、ビデオテープに記録した。Asynergy の部位は左室長軸短軸像を Fig. 1 のように Feigenbaum 等の

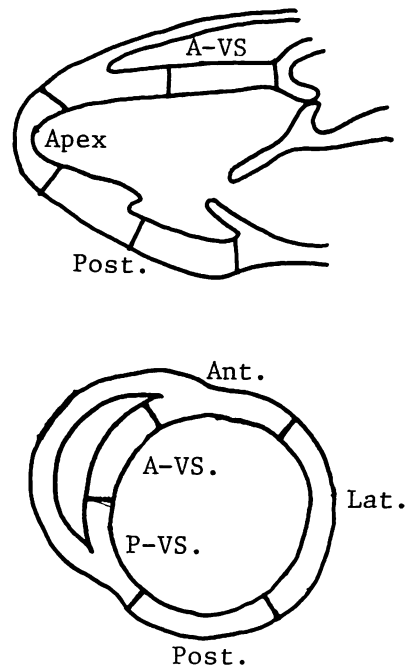


Fig. 1. Schematic representation of segments of the left ventricle utilized in the evaluation of asynergy in exercise cross-sectional echocardiography.

Asynergy is classified qualitatively as mildly reduced, markedly reduced, none, dyskinetic and aneurysmal following angiographic evaluation of asynergy due to AHA criteria.

Ant=anterior wall; Post=posterior wall; Lat=lateral wall; P-VS=posterior ventricular septum; A-VS=anterior ventricular septum.

方法<sup>1)</sup>に従って分割し、さらに中隔を冠動脈支配領域を考え合わせて、前方および後方中隔の 2 つに分割し、今回は前方中隔、前壁、側壁を前壁部、後方中隔、後壁を後壁部に大別して検討した。Asynergy の判読は定性的に左室造影の asynergy の判読に順じて行い、normal, reduced, none, dyskinetic, aneurysmal に分類し、さらに reduced を moderately reduced, severely reduced に分けた。安静時 normal の部位に新たな asynergy が出現した場合を new asynergy, 明らかな asynergy の増悪が見られた場合を increased

asynergy と判定した。

心電図の記録は四肢誘導および超音波探触子の付着部位を避けた胸部6誘導とし、主として V<sub>4R</sub>, V<sub>1</sub>, V<sub>2</sub>, V<sub>4</sub>, V<sub>6</sub>, および V<sub>8</sub> を用いた。心電図の ST 偏位は R から 0.08 sec で計測し、1 mm 以上の偏位を有意な変化とした。安静時から ST が低下または上昇しており、それがさらに運動中変化した場合は安静時からの偏位差を計測し、安静時の ST が運動中に基線を超えて反対側に偏位した場合は基線からの偏位を測定した。なお、今回の症例には脚ブロック例は含まれていない。冠動脈造影所見は、AHA の分類に基づいて判定し、75% 以上の狭窄を有意な病変と

した。

## 結 果

**Tables 1~3** に今回用いた症例の冠動脈造影所見、安静時および運動負荷時の心電図、断層心エコー図所見を示す。

**Fig. 2** に運動負荷で前壁部に asynergy を来した 1 例を示す。症例は Case 6 で冠動脈造影で前下行枝 99%, 回旋枝 90% の狭窄を認めた例である。安静時に asynergy は認められないが、運動負荷により心尖部よりの前壁に asynergy (none) が出現した。心電図では V<sub>4-6</sub> で ST が低下し、同時に陰性 U 波も出現した。

**Table 1. Coronary lesion, exercise induced asynergy and ST change in effort angina, spontaneous angina and chest pain syndrome without significant coronary lesion**

Case	Age	Sex	Coronary lesion			Max. An- HR	An- gina	End-point	Ex. induced asynergy		Ex. induced ST change		
			LAD	LCx	RCA				Onset (min)	Segment	Onset (min)	ST ↑	ST ↓
<b>Effort angina</b>													
1	43	F	75			120	+	angina	1	Ant, A-VS	1	-	II, III, F, V <sub>4-6</sub>
2	45	M	99	99	100	80	+	angina	1	A-VS, P-VS	2	-	V <sub>4-6</sub>
3	47	M	75			112	-	LW		—no—			—no—
4	59	M			75	83	+	angina	1	P-VS, Post	2	-	II, III, F, V <sub>5-6</sub>
5	46	M	90	99	75	111	+	angina	1	Ant, A-VS, P-VS, Lat	1	-	I, II, F, L, V <sub>3-5</sub>
6	54	M	99	90		92	+	angina	2	Ant, A-VS, Lat	2	-	V <sub>5-6</sub>
7	48	F	99			89	+	angina		—no—	2	-	V <sub>3-5</sub>
<b>Spontaneous angina</b>													
8	34	M	—no—	—no—		145	-	LW		—no—			—no—
9	52	M	90	90	99	109	-	SOB, LW	3	Ant, A-VS, P-VS, Post	3	-	II, III, F, V <sub>5-6</sub>
10	63	F	75		75	135	-	target HR		—no—			—no—
11	50	M	—no—	—no—		122	-	LW		—no—			—no—
12	43	M	90			105	-	SOB	5	A-VS	8	-	V <sub>5-6</sub>
<b>Chest pain syndrom (without significant coronary lesion)</b>													
13	49	F	—no—	—no—		153	-	target HR		—no—	4	-	I, II, F, V <sub>4-6</sub>
14	35	M	—no—	—no—		150	-	LW		—no—	1	-	II, III, F, V <sub>4-6</sub>
15	54	M	—no—	—no—		104	-	LW		—no—			—no—
16	42	M	—no—	—no—		124	-	LW		—no—			—no—

HR=heart rate; Ex.=exercise; ST ↑ =ST elevation; ST ↓ =ST depression; M=male; F=female; BP=fall in blood pressure; LW=leg weakness; SOB=shortness of breath; Ant=anterior; Lat=lateral; Post=posterior; A-VS=anterior ventricular septal; P-VS=posterior ventricular septal.

Table 2. Coronary angiographic, resting 2-D echocardiographic and ECG findings in myocardial infarction

Case	Age	Sex	Coronary lesion			ECG	2-D echo.
			LAD	LCx	RCA	Abnormal Q	Asynergy
Anterior infarction							
17	46	M	100	90		L, V <sub>1-6</sub>	Ant, A-VS, Lat
18	66	F	100	99	75	V <sub>1-2</sub>	Ant, Post
19	55	M	100			I, L, V <sub>1-4</sub>	Ant, A-VS
20	60	M		75	90	V <sub>1-3</sub>	A-VS
21	33	M	99			I, L, V <sub>1-4</sub>	Ant, A-VS, P-VS
22	61	M	90		100	V <sub>4R-1</sub>	—no—
23	55	M	99		75	I, L, V <sub>1-4</sub>	Ant, A-VS
24	53	M	99			V <sub>1-4</sub>	Ant, A-VS, P-VS, Post
Inferior infarction							
25	28	M	90	75	100	II, III, F	P-VS
26	36	M		99		II, III, F	—no—
27	68	M	90	75	100	II, III, F	P-VS, Post
28	54	M	75	90	75	II, III, F	P-VS
29	49	F	90	75	99	II, III, F	—no—
30	45	M			75	II, III, F	P-VS, Post
31	57	M		90	90	II, III, F	P-VS
32	64	M	75		99	II, III, F	P-VS
33	42	M			75	II, III, F	P-VS
Extensive infarction							
34	46	M	90		100	II, III, F, V <sub>4R-1</sub>	A-VS, P-VS, Post
35	64	M		90	99	II, F, V <sub>4R-2</sub>	A-VS, P-VS, Post
36	52	M	100	99	99	I, II, III, V <sub>1-6</sub>	Ant, A-VS, P-VS, Post
37	51	M	100	99	90	II, III, F, V <sub>1-3</sub>	Ant, Lat, Post
38	32	M	99			II, III, F, V <sub>1-3</sub>	Ant, A-VS, P-VS

Abbreviations are same as Table 1.

## 1. 冠動脈病変と壁運動異常

まず、冠動脈病変部と運動負荷中の asynergy の出現部位を比較してみると、Fig. 3 に示すように、狭心症例では前下行枝 1 枝病変例 3 例中 1 例に左室前壁部の asynergy が出現したが、おのおの前下行枝 7 番に 99%、75% の狭窄が見られた 2 例では asynergy の出現は見られなかった。右冠動脈の 1 枝病変例 1 例では後壁部に asynergy が出現した。多枝病変例 5 例中で asynergy が出現した 4 例は 3 枝病変例であり、うち 3 例では最

も高度な病変を有する冠動脈支配領域に最も強い asynergy が出現した。しかし Case 5 では回旋枝に 99% の狭窄が見られたにもかかわらず、90% の狭窄を持つ前下行枝の支配領域と考えられる前壁部におもな asynergy が出現した。なお、多枝病変例で asynergy が見られなかった 1 例 (Case 10) は前下行枝 75%、右冠動脈 75% の狭窄を持つ 2 枝病変例であり、心電図の ST 偏位も無く、target heart rate で運動を中止した。有意な狭窄を認めなかった 4 例のうち、1 例 (Case 1) のみ

Table 3. Exercise induced asynergy (new or increased) and ECG change in myocardial infarction

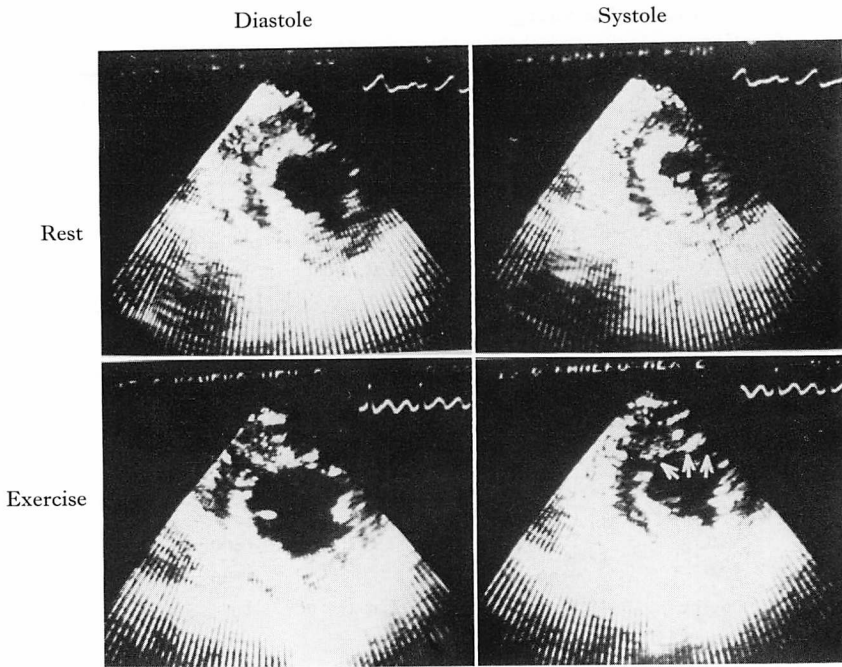
Case	Max. HR	Angina	End-point	Ex. induced asynergy		Ex. induced ECG change		
				Onset (min)	Segment	Onset (min)	ST ↑	ST ↓
Anterior infarction								
17	139	+	angina	1	Ant, A-VS, Lat	2	L, V <sub>3-4</sub>	II, III
18	122	-	LW	1	Ant, A-VS, Lat, Post	—no—		
19	136	-	LW	3	Lat	10	I, L, V <sub>2-5</sub>	—
20	126	-	LW	3	A-VS, P-VS	—no—		
21	136	-	LW	1	Ant, A-VS, P-VS, Lat	1	I, L, V <sub>2-4</sub>	II, III, F, V <sub>6</sub>
22	140	+	angina	1	A-VS	6	—	II, III, F
23	120	+	angina	1	Ant, A-VS	2	V <sub>3-6</sub>	—
24	137	+	target HR	—no—		—no—		
Inferior infarction								
25	103	-	VPC	1	P-VS, Post	—no—		
26	150	-	LW	—no—		—no—		
27	150	+	angina	1	Ant, A-VS, Lat	1	—	V <sub>4-6</sub>
28	142	-	target HR	—no—		—no—		
29	115	+	angina	1	P-VS, Post	2	—	V <sub>3-5</sub>
30	99	+	angina	1	A-VS, P-VS, Post	1	III, F, V <sub>4R-1</sub>	I, II, V <sub>4-6</sub>
31	139	-	target HR	1	P-VS, Post	6	III, F	V <sub>3-5</sub>
32	141	-	SOB	1	P-VS, Post	1	III, F	I, L, V <sub>3-5</sub>
33	117	-	LW	—no—		—no—		
Extensive infarction								
34	116	-	LW	3	A-VS, P-VS, Post	9	III, F	—
35	95	-	APC	1	A-VS, P-VS, Post	—no—		
36	130	-	BP ↓	2	Lat	2	V <sub>1-6</sub>	II, III, F
37	110	-	LW	1	P-VS, Lat	3	II, III, F	—
38	113	-	VPC	1	Ant, A-VS, P-VS	1	II, III, F	—

Abbreviations are same as Table 1.

に前壁部 asynergy の出現を見たが、この例は左冠動脈主幹部に 50% の狭窄があり、加えて左冠動脈の攣縮傾向が強かった症例で、同時に ST の低下および狭心症の発現も見た。

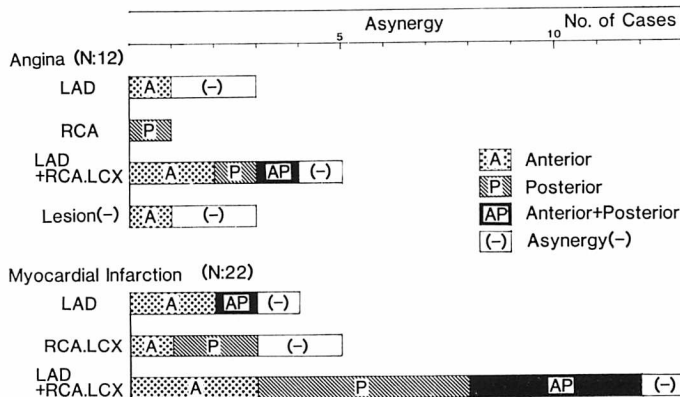
一方、心筋梗塞では前下行枝 1 枝病変例中 3 例で asynergy が増強し、内 2 例は前壁部で、1 例は左室全周の運動が低下した。右冠動脈、回旋枝または両者に病変を有した 5 例中 3 例に asynergy が増強し、うち 2 例は後壁部の asynergy であった。他の 1 例 (Case 20) では前壁部に asynergy

が増強し冠動脈所見 (右冠動脈 90%、回旋枝 75% の狭窄) とは一致しなかったが、本例は心電図的には V<sub>1-3</sub> に異常 Q 波が見られた前壁梗塞例であった。左前下行枝の狭窄に右冠動脈、回旋枝またはその両者の狭窄を合併した多枝病変例では 13 例中 12 例に asynergy が出現したが、その部位は冠動脈病変の部位とは必ずしも一致せず、主として心電図での異常 Q 波に相当する領域、すなわち安静時に asynergy が見られる部位または、その周辺に出現し、梗塞部位とは全く別の部



**Fig. 2. Exercise induced asynergy in the anterior wall (arrows) of the left ventricle observed in 54 years old male with effort angina.**

A ST segment depression was seen in  $V_{5,6}$  associated with a negative U wave. The coronary angiogram revealed 99% stenosis in LAD and 90% stenosis in LCx.



**Fig. 3. Relationship between coronary artery lesion and exercise induced asynergy.**

In patients with angina (upper figure), a case with single LAD lesion induces asynergy in the anterior region, while a case with single RCA lesion induces posterior wall asynergy. In cases with multi-vessel lesion, asynergy appears mainly in the segment of the most advanced coronary lesion. In patients with myocardial infarction, asynergy develops over or around the infarcted area except one case. Therefore, no apparent relation is observed between exercise induced asynergy and coronary lesion.

位に asynergy が出現した症例は Case 27 の 1 例のみであった。

2. 心電図の ST 偏位と asynergy との関係

心電図での ST 偏位と asynergy の出現の有無とを比較すると、Fig. 4 に示すように合計 38 例中 21 例では asynergy の出現と ST 偏位がともに見られた。一方 asynergy のみが発現・増強したが ST は偏位しなかった例が心筋梗塞例 4 例に見られ、逆に ST 偏位のみが見られたのは 3 例で、うち 1 例のみに前下行枝に 99% の有意な冠動脈狭窄が認められた。ST 偏位と asynergy がともに陰性であった例は 10 例であった。

Fig. 5 は asynergy と心電図の ST 偏位がともに認められた 21 例において、それぞれの所見が発現し始めた時間の関係を検討したものである。なお、ST 偏位の開始点は 1mm 以上の有意な変化に達した時点ではなく、さかのぼってその変化が始まったと思われる時点とし、asynergy の開始点は定性的に明らかな asynergy が出現または増強した時点とした。1 分ごとの観察の結果、asynergy が心電図の ST 偏位に 1~7 分先行した例が 11 例見られ、また 10 例ではほぼ同時に出現したが、ST 偏位が asynergy に先行した例はなかった。狭心痛の発現はさらに遅れた。

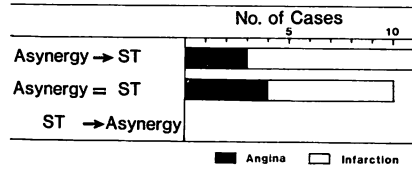


Fig. 5. Sequence of the onset of asynergy and ST segment change.

Asynergy appears earlier (1-7 min) than ST segment changes in 11 patients. The remaining 10 patients develop asynergy and ST changes simultaneously. There is no case in which ST change precedes the onset of asynergy.

現したが、ST 偏位が asynergy に先行した例はなかった。狭心痛の発現はさらに遅れた。

3. 心電図の ST 偏位誘導と asynergy の出現部位について

Fig. 6 は狭心症例における asynergy の出現部位と心電図の ST 偏位誘導とを比較したものである。Asynergy は 12 例中 7 例に出現し、その部位は前壁部 4 例、後壁部 1 例、広範囲出現例 2 例であった。ところが ST は 7 例全例で V<sub>3-5</sub> の前胸部誘導で低下し、そのうち 4 例では II, III, aVF でも ST の低下を認めた。Asynergy が出現しなかった 6 例では、うち 2 例で ST が偏位したが、この 2 例はともに女性で 1 例は V<sub>3-5</sub> で、他の 1 例は II, III, aVF, V<sub>4-6</sub> で ST の低下を認め、前者では前下行枝に 99% の狭窄が認められたが他の 1 例には狭窄所見は無かった。このように狭心症では asynergy の出現部位にかかわらず前胸部誘導で ST が低下し、半数では II, III, aVF の ST も同様に低下した。

一方、心筋梗塞例では Fig. 7 に示すように、asynergy が前壁部に出現・増強した 7 例では、6 例に ST 偏位を認め、うち ST 低下を認めた 3 例では全例が II, III, aVF に見られた。一方、ST 上昇は異常 Q 波が見られる誘導にすなわち前胸部誘導に見られた。前壁部に asynergy 出現したにもかかわらず II, III, aVF で ST が上昇した 1 例 (Case 38) は、II, III, aVF と V<sub>1-3</sub> に

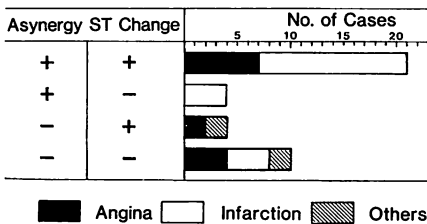
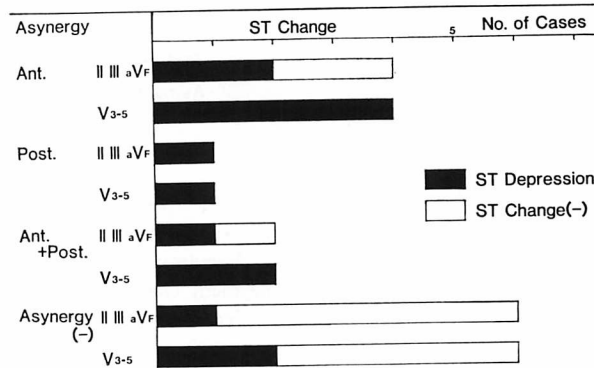


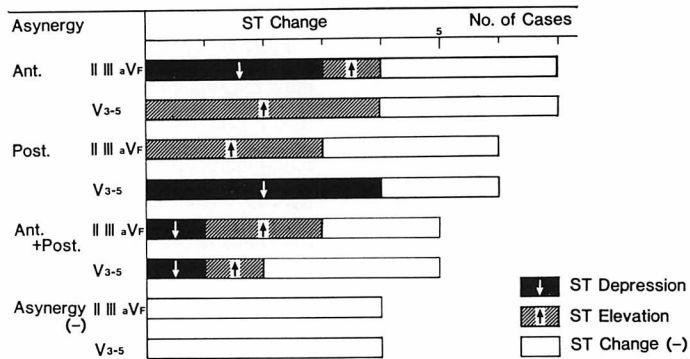
Fig. 4. Relationship between exercise induced asynergy and ST segment change.

Of total 38 cases, 21 cases develops both asynergy and ST change during exercise. Exercise induces asynergy without ST change in 4 cases with infarction, while ST depression without asynergy was observed in 3 cases, in which 2 cases have the normal coronary and the other (Case 7) is judged as false negative in exercise cross-sectional echocardiography. The remaining 10 cases without asynergy or ST change include 4 cases with infarction and 2 cases with significant coronary lesions.



**Fig. 6. Relationship between localization of exercise induced asynergy and leads of ST changes in 12 patients with angina.**

Despite the location of asynergy, ST segment depresses in the precordial leads in all cases, and in II, III and aVF in 4 cases as well.



**Fig. 7. Relationship between localization of exercise induced asynergy and leads of ST changes in 22 cases of myocardial infarction.**

ST segment elevation is observed in the leads associated with abnormal Q waves, which seemed to reflect development of asynergy over or around infarcted areas. ST depression is observed in the reciprocal leads, while no asynergy appears in the corresponding segments except one case. Therefore, ST depression during exercise seems to be the reciprocal change of ST elevation in most cases with myocardial infarction.

異常 Q 波を有する症例であった。本例の冠動脈造影所見では前下行枝に 99% の狭窄が見られ, asynergy は心尖部の前壁付近に出現した。

後壁部に asynergy が出現した 6 例では 4 例で心電図の ST が偏位し, うち 3 例では異常 Q 波を有する II, III, aVF で ST が上昇し, かつ前胸部誘導で ST が低下した。他の 1 例は前胸部

誘導で ST が低下したが, ST の上昇は認められなかった。前壁部および後壁部の広範に asynergy が出現した例では, 経時的に見ると asynergy は梗塞部から周辺部へと連続的に拡大した。心電図変化はそのうち 4 例で見られたが, 安静時に異常 Q 波を有した誘導で ST が上昇し, 反対側の誘導で ST が低下した。Asynergy が出



現しなかった4例では、心電図の変化も認められなかった。

## 考 案

非観血的に反復してリアルタイムで心室壁動態の観察が可能な、断層心エコー図法は運動負荷中の左室 asynergy の検出に非常に適した方法と考えられるが、実際にこれを臨床的に応用した報告はそれほど多くない<sup>1-4)</sup>。その原因としては Wann ら<sup>1)</sup>は 71% の症例に、Morganroth ら<sup>2)</sup>は 78% の症例で、良好な運動負荷断層心エコー記録が可能であったと報告してはいるが、通常の方法では target heart rate 付近の強い運動時に左室全周にわたり良好な画像を得ることがかなり困難であるためと思われる。そこで本研究では、約 30° の半坐位でかつ約 30° の左側臥位にて運動負荷試験を施行した。この場合、体を捻った形で自転車エルゴメーターを動かす必要があるため、最近ではベッド自身を約 20° 傾けて負荷テストを施行している。このような左側臥位を用いると運動負荷時にも良好な画像が得やすくなり、安静時に断層像が得られればほぼ全例で運動負荷時にも良好な画像が得られ、本法は臨床的に十分応用可能な方法と考えられた。

今回の検討では症例数が少ないため、冠動脈疾患の診断法としての運動負荷心エコー図法の sensitivity や specificity 等を論ずるのはまだ早計ではあるが、心電図法と比較しつつ本法の臨床的意義を若干論じることとする。まず、心電図の ST 偏位と asynergy の発現の時間関係を比べると、1分ごとの観察では約半数で asynergy 発現が ST 変化に先行し、逆に asynergy が ST 変化に遅れて出現した例は1例も認められなかった。また、asynergy と ST 偏位がほぼ同時に見られた例は運動開始後早期に異常が発現した例であり、基本的には asynergy が ST 変化に先行するものと考えられた。このように心筋虚血時には心筋の mechanical な異常が electrical な異常に先行することは動物実験や M モード心エコー図

法等でも報告されており<sup>5-7)</sup>、これは断層心エコー図法が心電図法よりもより sensitive な方法となり得ることを示唆する所見と考えられた。

運動終了時に asynergy の発現とともに、心電図の ST 変化を見た症例は 21 例 (55%) であり、asynergy のみが発現し ST 変化は見られなかった4例は全例心筋梗塞例であった。これは心筋梗塞では新たな虚血の発生がなくても運動時の左室内圧の上昇、静脈環流の増大等の負荷の増大により asynergy が増強・拡大し得ることを示す所見と考えられた。他方、有意の ST 低下が見られたにもかかわらず、asynergy の出現が見られなかった例は3例認められたが、うち2例は有意な冠動脈病変は無く、心電図所見が false positive と考えられた例であり、前下行枝に 99% の狭窄を有した1例のみが断層法での false negative 例であった。本例は左室心尖部の観察が困難であった例で、心尖部に asynergy が出現していた可能性が強く、本法の1つの問題点を指摘した症例であった。Asynergy も ST 偏位もともに見られなかった10例中4例は心筋梗塞例であったが、うち3例では梗塞部以外の冠動脈に有意の狭窄は認められなかった。このように運動負荷断層心エコー図法は心電図法に比し、より sensitive な方法とは必ずしも言えないが、syndrome X のような心電図上 false positive 例の鑑別には有用と考えられ、specificity は高い方法と考えられた。また、ST 偏位より早期に asynergy が出現したことは、より低レベルの運動で安全に冠動脈病変の診断をし得ることを示唆する所見として注目された。

運動負荷断層心エコー図法の第2の特徴は asynergy の部位を、すなわち虚血部位を的確に診断し得る点であった。そこで本研究では、asynergy の出現部位と冠動脈病変や同時記録した心電図の ST 偏位誘導との関係を検討した。まず、安静時には asynergy のない狭心症例を用いた検討では前下行枝病変例は前壁部に、右冠動脈病変例では中隔後方より後壁部に asynergy が出現し、

多枝病変例でも最も強い病変を有すると思われる冠動脈の支配領域におもな asynergy が出現した。一方, 心筋梗塞例では安静時の asynergy がさらに増強したり, その周辺部に asynergy の拡大を来たした例がほとんどで, 梗塞部から離れた部位に新たな asynergy の出現を見た例は今回の症例では1例のみであった。このように今回の症例では心筋梗塞は梗塞部およびその周辺に asynergy が増強し冠動脈病変とは必ずしも一致しなかった。これは本症では新たな虚血の発生がなくても, 心臓への負荷の増大により梗塞部およびその周囲の asynergy の増強・拡大を来たす可能性も有ることを示唆する所見と解釈された<sup>9)</sup>。この点に関しては心筋シンチグラム等を併用して, 今後さらに検討を重ねて行きたい。いずれにしても運動負荷断層心エコー図法の最大の利点は労作時の虚血発生部位を的確に診断し得る所にあり, coronary bypass surgery の適応を考えるさいには不可欠な検査法となるものと考えられた。

運動負荷心電図の ST 偏位誘導と心筋虚血部位との関係は, 古くから検討されて来た所である。とくに最近では運動時や発作時に心筋シンチ法で虚血部位の診断が可能となり, ST 上昇誘導と虚血発生部位とはほぼ一致することが報告されている<sup>9-11)</sup>。今回の症例では安静時狭心症の安静時発作例や運動負荷時に ST 上昇を来たした狭心症例は含まれていないが, 心筋梗塞例では異常 Q 波が見られる誘導で ST が上昇し, これに対応する梗塞部またはその周辺の asynergy が増強した。したがって, 今回の結果も ST 上昇誘導は心筋虚血の発生部位に一致するという従来からの報告を支持した。

これに対して ST 低下誘導は必ずしも心筋虚血の局在を反映しないことは以前より報告されており<sup>9-11)</sup>, ST 低下は局在性の心筋虚血を示す所見というより, むしろ心内膜全周にわたる虚血を表わす所見であるとの概念も提唱されてきた<sup>12)</sup>。しかし最近の運動負荷時の左室造影や心臓シンチグラムを用いた検討では, ST 低下を伴う狭心症

例でも運動負荷中の虚血発作時には局所的な asynergy を発生していることが明らかにされてきた<sup>7,10,13)</sup>。従って asynergy の部位と ST 低下誘導の関連性の検討も重要な課題と考えられる。今回の狭心症例では前壁部に4例, 後壁部に1例, 前・後壁部の広範に asynergy が出現した例が2例見られたが, 全例  $V_{3-5}$  の前胸部誘導で ST が低下し, しかも4例では II, III, aVF でも ST が低下した。このように症例が少なく断定はし得ないが, 狭心症の運動負荷時の虚血発作では通常の誘導部位では, ほぼ全誘導で ST が低下した。したがって ST ベクトルは asynergy の発生部位にかかわらず後上方へ向かうものと考えられ<sup>12)</sup>, ST 低下誘導より asynergy の局在を推測することは困難であった。

一方, 心筋梗塞では前述のように梗塞部またはその周辺で asynergy が増強し, これに対応する異常 Q 波を有する誘導で ST が上昇した。そして ST の低下はその反対側の誘導に, すなわち前壁梗塞群では II, III, aVF で, 後壁梗塞群では  $V_{3-5}$  で ST が低下した。このような梗塞部の反対側の ST の低下が異常 Q のある誘導での ST 上昇の対側変化であるのか, あるいは ST 低下部に新たに発生した心筋虚血を反映する所見であるのかは以前より議論されてきたところである。一般には多枝病変例に本所見が多いところから新たな虚血を反映するとの解釈がなされているが, 他方, 例えば右冠動脈1枝病変による下壁梗塞例でも  $V_{3-5}$  の ST の低下が見られることが報告されている。また最近, 村山らは ST の上昇に伴う ST 下降は対側性変化である可能性が強いと指摘している<sup>9)</sup>。今回の結果でも, 後壁部で asynergy が増強した例は  $V_{3-5}$  で, 前壁部で asynergy が増強した例は II, III, aVF で ST が低下し, ST の低下誘導に対応する部位での asynergy は認められなかった。梗塞部から離れた部位で asynergy が出現した場合に, それに対応する誘導でどのような心電図変化を来たすかは今後の検討課題であるが, 今回の検討では心筋梗

塞症例での運動負荷時の ST の低下は必ずしもその誘導に対応する部位の心筋虚血を反映する所見ではないことが示された。

以上のように、狭心症でも心筋梗塞でも運動負荷時の ST の低下誘導から虚血発生部位を推測することはかなり困難と考えられた。この点、運動負荷断層心エコー図法は、負荷時の虚血部位を的確に判定し得、特に coronary bypass surgery の適応を考える上で有用な方法と考えられた。

### 結 語

断層心エコー図法を用いて、虚血性心臓病患者の臥位多段階自転車エルゴメーター運動負荷中の左室動態を観察し以下の所見を得た。

1) 左室壁 asynergy は心電図の ST 偏位と同時、またはこれより先に出現し、狭心痛の発現はさらに遅れた。

2) 狭心症では asynergy は罹患冠動脈領域に出現したが、ST はほぼ全誘導で低下し、ST の低下誘導から asynergy の発生部位または罹患冠動脈の類推は困難であった。

3) 心筋梗塞では、梗塞部とその周辺に asynergy が出現・増強し、これに対応する異常 Q 波を有する誘導で ST が上昇し、反対側誘導で ST が低下した。したがって心筋梗塞での負荷時の ST の低下も、必ずしもその誘導に対応する部位の新たな心筋虚血の発生を反映する所見ではないと考えられた。

4) 以上のように運動負荷断層心エコー図法は、心電図法では困難な虚血発生部位を的確に判断できる点から、有用な方法と考えられた。

本論文の一部は厚生省循環器病研究委託費(55公-2)による研究成果である。

### 文 献

1) Wann LS, Faris JV, Childress RH, Dillon JC, Weyman AE, Feigenbaum H: Exercise cross-

sectional echocardiography in ischemic heart disease. *Circulation* **60**: 1300, 1979

2) Morganroth J, Chen CC, David D, Sawin HS, Naito M, Parrotto C, Meixell L: Exercise cross-sectional echocardiographic diagnosis of coronary artery disease. *Am J Cardiol* **47**: 20, 1981

3) Morganroth J, Chen CC, David D, Naito M, Mardelli TJ: Echocardiographic detection of coronary artery disease. *Am J Cardiol* **46**: 1178, 1980

4) Senda S, Matsuo H, Kitabatake A, Shimazu T, Yosui K, Ichimori M, Maeda T, Fujii K, Inoue M, Abe H: Effects of asynergy on left ventricular function during exercise. *Jpn J Med Ultrasonics* **37**: 277, 1980 (in Japanese)

5) Battler A, Froelicher VF, Gallagher KP, Kenper WS, Ross J: Dissociation between regional myocardial dysfunction and ECG changes during ischemia in the conscious dog. *Circulation* **62**: 735, 1980

6) 杉下靖郎, 小関 迪, 松田光生, 山口 巖, 伊藤 巖, 大島統男, 秋貞雅祥: 心筋虚血の指標としての左室局所心筋機能の敏感性. *脈管学* **19**: 530, 1979

7) Upton MT, Rerych SK, Newmann GE, Port S, Cobb FR, Jones RH: Detecting abnormalities in left ventricular function during exercise before angina and ST-segment depression. *Circulation* **62**: 341, 1980

8) Lahiri A, Balasubramanian V, Craig MWM, Crawley J, Raftery EB: Exercise-induced ST segment elevation. *Br Heart J* **43**: 582, 1980

9) 村山正博, 川久保清, 川原 貴, 内山巖雄, 大城雅也, 沈 鉄寛, 真島三郎, 村尾 覚: 虚血性心疾患慢性期運動療法に関する研究——心筋梗塞における厚生省運動負荷 ST 偏位の意義について. 循環器病研究委託費による「心疾患のリハビリテーションシステムに関する研究」昭和 55 年度業績集: 1981

10) Wafers DD, Chaitman BR, Bourassa MG, Tubau JF: Clinical and angiographic correlates of exercise-induced ST-segment elevation. *Circulation* **61**: 286, 1980

11) Dunn RF, Bailey IK, Uren R, Kelly DT: Exercise-induced ST-segment elevation. *Circulation* **61**: 989, 1980

12) Ellesrad MH: Ischemic S-T segment depression. in *Stress Testing*: 227, 1976

13) Sharma B, Taylor SH: Localization of left ventricular ischemia in angina pectoris by cineangiography during exercise. *Br Heart J* **37**: 963, 1975