

心断層下経胸壁左心カテ
テル法とその効用

Transthoracic catheteri-
zation under monitoring
by ultrasono-cardioto-
mography and its clinical
usefulness

田中 元直
仁田 新一
渡辺 恵
引地 久春
武田 久尚
仁田 桂子
田林 眺一
香川 謙
堀内 藤吾

Motonao TANAKA
Shinichi NITTA
Satoru WATANABE
Hisaharu HIKICHI
Hisanao TAKEDA
Keiko NITTA
Koichi TABAYASHI
Yuzuru KAGAWA
Togo HORIUCHI

Summary

When serious postoperative complications such as mechanical malfunction of the implanted valve occur in patients with multiple valvular replacements, it is very urgent to evaluate the function of the valve and heart and to establish an accurate diagnosis as to the damaged prosthetic valve, while giving intensive life-saving bed-side care. Under such circumstances, transvascular heart catheterization necessary for obtaining hemodynamic data or for angiocardiography can not be applied because it is almost impossible for a catheter to pass through a prosthetic valve without potential danger.

Then, the present authors have introduced a method of cardiac catheterization by a direct transthoracic route during which cardiac structures are monitored by ultrasono-cardiotomography. This method is called "transthoracic catheterization monitored by ultrasono-cardiotomography," and was applied to cases of double (aortic and mitral) valve replacements. The immobile adhesive area in the vicinity the right ventricular wall is detected from the longitudinal or horizontal cross-section pictures, through which a polyethylene catheter with stylet was introduced from the subxiphoid region and was advanced toward the left ventricle.

After introduction of the catheter into the right ventricle, the catheter tip was advanced to the midportion of the ventricular septum, which was selected to avoid the penetration of the tricuspid

東北大学抗酸菌病研究所 電子医学
仙台市星陵町 4-1 (〒980)

Department of Medical Engineering and Cardiology,
The Research Institute for Chest Diseases and Cancer,
Tohoku University, Seiryō-machi 4-1, Sendai
980

Presented at the 18th Meeting of the Japanese Society of Cardiovascular Sound held in Tokyo, April 2-3, 1979
Received for publication December 27, 1981

valve and coronary arteries. Then, the catheter was passed into the left ventricle on the ultrasonic scanning plane along the direction of the short axis of the heart.

After placing the catheter into the left ventricle, a small amount of contrast material was injected to confirm the precise positioning of the catheter tip in the left ventricle. Thus, the hemodynamic measurement and angiocardiology were performed easily.

By utilizing contrast cardiography, valvular function was evaluated easily without any side effects as in case of angiocardiology. Furthermore, ultrasono-cardiography was sensitive in detecting cardiac tamponade if appeared during direct heart catheterization, making immediate treatment possible.

Thus, transthoracic catheterization monitored by ultrasono-cardiography was useful for the evaluation of the function of the prosthetic valve, especially in cases with double valve prostheses.

Key words

Ultrasono-cardiography Two-dimensional echocardiography Transthoracic heart catheterization
Multiple valvular replacements Contrast echocardiography

緒 言

前胸壁から経皮的に直接左室を穿刺して行う左心カテーテル法は、1956年 Brock ら¹⁾が心尖拍動の部位から心臓長軸に沿って、右第2肋間に向けて穿刺する方法を報告しており、その変法が Lurie ら²⁾、Levy ら³⁾によって報告されている。しかし、これらの経皮的穿刺法ではいずれも盲目的に穿刺するため、肺野を通したり、冠血管を損傷する危険が大きく、心膜腔あるいは肋膜腔内への出血(心タンポナーデの発生)、一過性の低血圧、気胸、血痰、造影剤の心筋内への誤注入による心停止など、重大な副作用を発現させる危険性があった。このため、特に経中隔左心カテーテル法⁴⁾や逆行性左室カテーテル法が比較的 safely に実施できるようになってからは、経皮的左心カテーテル法は実用的にほとんど利用されなくなった。

ところが近年の心臓外科の進歩によって、2弁ないし3弁についての人工弁置換術が行われるようになって以来、術後置換弁の機能障害が生じた場合に、その弁機能と血行動態を計測するさいに、人工弁を通して左室腔内へカテーテルを挿入することが難しく、直接穿刺法による経皮的左心カテーテル法を実施しなければならない場合が生じている⁵⁾。このような場合にこれまでの盲目的穿刺

法による危険性を解消するために、超音波心臓断層図のガイド下に経皮的左心カテーテル法を行うことを試み、同時に心断層造影法を併用することで極めて安全に左心カテーテル法を行うことができ、また人工弁機能を判断できることが確認されたので、その方法と意義について報告する。

対象および方法

対象は大動脈弁および僧帽弁の2弁置換を実施した2症例である。

症例 1. 27歳, 男性, 60.5 kg.

術前診断で僧帽弁閉鎖不全 (Sellers の分類 III°) および大動脈弁閉鎖不全 (Sellers III°) があり, LVEDP: 21.8 mmHg, 心拡大著明であり, 弁置換術を施行した。大動脈弁は 27 mmφ Björk-Shiley 弁, 僧帽弁は 30 mmφ Angell-Shiley 弁による prosthesis を行った。しかし, 心尖部領域の拡張期雑音は不明瞭であるが, Levine II° 程度の収縮期雑音を認め, 僧帽弁の逆流の有無をも評価する目的から経皮的左室カテーテル法および心断層造影法を行った (Figs. 3, 5).

症例 2. 32歳, 男性, 66.5 kg.

4年前に亜急性細菌性心内膜炎で入院治療しているが, 術前診断で大動脈弁狭窄 (収縮期左室圧 201 mmHg, 大動脈 102 mmHg) 兼閉鎖不全

(Sellers I°) および僧帽弁狭窄兼閉鎖不全 (Sellers II°) があり, 弁置換術を施行した. 大動脈弁は 25 mmφ Björk-Shiley 弁, 僧帽弁は 29 mmφ Angell-Shiley 弁による prosthesis を行った. 大動脈弁狭窄は著明に改善されたが, 血行動態計測

値上に僧帽弁狭窄様の所見がみられた. 聴診上, 心尖部領域に Levine I° 程度の収縮期雑音と拡張期ランブルを聴取し, 僧帽弁逆流の残存が懸念されたところから, 経皮的左室カテーテル法および心断層造影法を行った (Fig. 4).

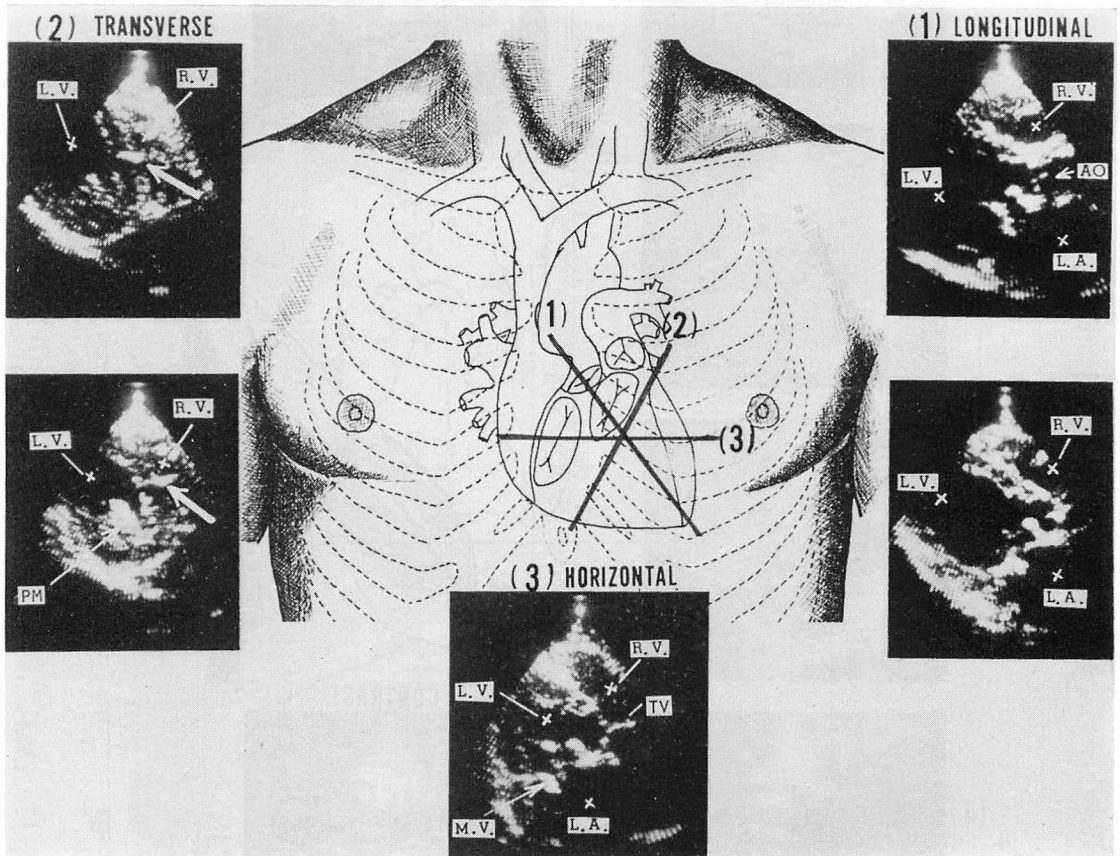


Fig. 1. Technical procedure for deciding the piercing position for direct puncture of the heart.

An ultrasonic transducer is set in the fourth (right upper photogram) or fifth intercostal space (right lower photogram). Ultrasonic scanning is carried out along the direction of (1) for detecting the accurate spatial position and long-axis direction of the left ventricle. Then, the scanning plane changes to the direction for obtaining the horizontal cross-section of the heart (as shown in the middle lower photogram (3)). The immobile adhesive area of the right ventricular wall is detected from the horizontal cross-section picture (3). Thereafter, the direction of the scanning plane is changed to the direction of the short axis of the heart across the both areas of the immobile area of the right ventricular wall and the central area of the muscular interventricular septum as shown in the left side photograms (2). The catheter is introduced into the ventricle along this scanning plane under monitoring the tip of the needle for puncture on the cardiogram thus obtained.

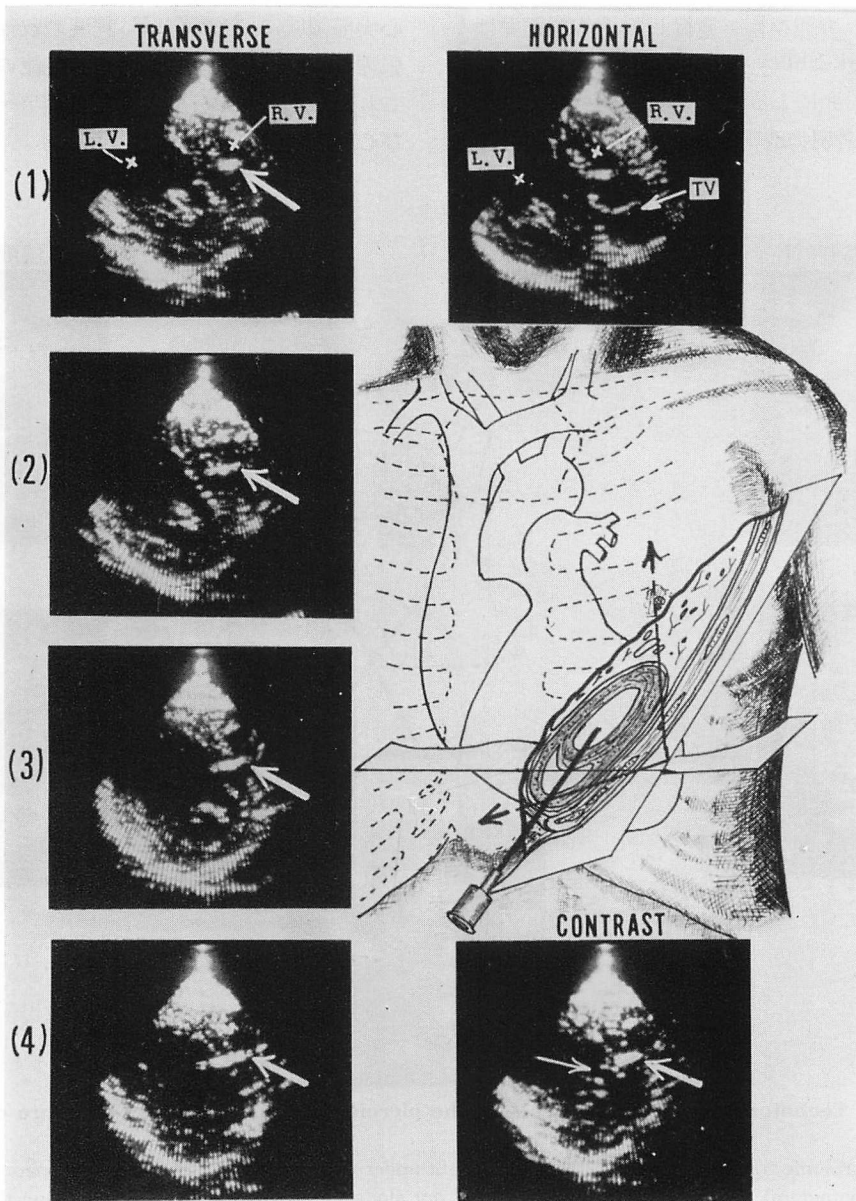


Fig. 2. Transitions of the position and directions of the needle for puncture were demonstrated.

The needle with a stylet is introduced from the subxiphoid region. Wide white arrows show the needle echo. After the insertion of the needle into the left ventricle, 3 to 5 ml of saline is injected through the needle. If the contrast echoes are detected in the ventricle as shown in the right lower photogram (narrow white arrow), the position of the catheter tip is confirmed.

方 法

使用した超音波装置は東芝製プロトタイプの子走査式心断層装置である。周波数は 2.4 MHz で 30 画面 1 秒の速度で扇形走査面像が表示できる。振動子は 32 本のエレメントを使用し、振動子面の径は約 17 mm である。Phased array 方式により、振動子から約 100 mm の所に焦点がくるように集束せしめつつ、高速扇形走査が行われる。

左心カテーテルは 19 ゲージで長さ約 20 cm のデスポーザブルのベニユーラ針である。

穿 刺 法

劍状突起直下部に局麻下でわずかの皮切をほどこしたのち、その部位から患者の左肩方向へ向け約 45° の角度でベニユーラ針を刺入するが、この

さい、心断層図をモニターし、穿刺針の位置と走行を追尾しながら行った。

心断層図は振動子を第 IV～第 V 肋間のレベルで傍胸骨縁線上におき、まず Fig. 1 の (1) のごとく、左室長軸を通る断面像を描かせ、心全体の位置と傾きの関係を観察し、左室中央部の位置と深さを測定した。ついで、振動子の位置を變えることなしに超音波走査面の方向を Fig. 1 の (3) のごとく体の水平面に一致するような方向へと變え、左右の心房と心室とが同一断面上に示せるような断面像を描かせ、右室壁の動きが最も少ない部位とその範囲(すなわち、胸壁ないし心膜と右室壁とが癒着している部分とその範囲)、心室中隔が左室および右室壁と交叉する部分および心室中隔の膜性部と筋性部との移行部の位置と深さと

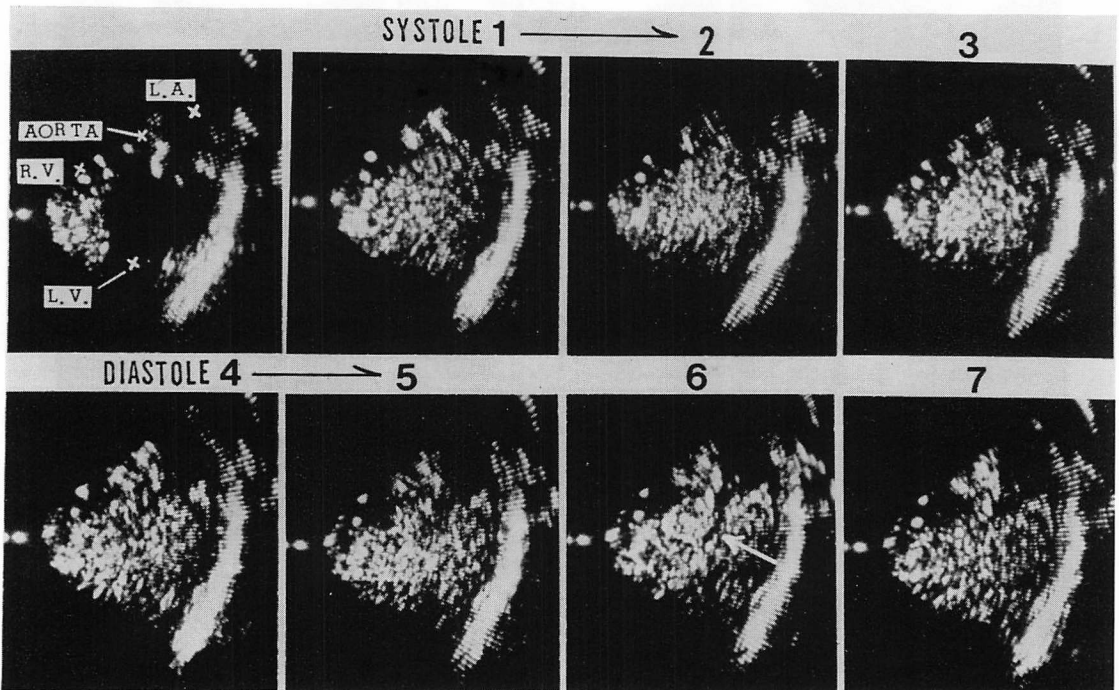


Fig. 3. Contrast cardiotomograms obtained from Case 1 with Björk-Shiley valve as the aortic valve and Angell-Shiley valve as the mitral valve (T. F., 27 years old, male).

Mitral regurgitation is not observed. A white arrow on the photogram 6 indicates the echo defect which is yielded by the inflow blood from the left atrium. A Levine II° systolic murmur is heard at the apical area.

を確認した. その上で, **Fig. 1** の (2) のごとく右室壁の動きの少ない部分を通り, しかも心室中隔の膜性部および筋性部中隔の上 1/3 を含む範囲と, 心室中隔の心室壁への移行部とのほぼ中間を通る方向で, 左室短軸断面となるような方向に走査面の方向を変えた. これによって **Fig. 2** のごとき像が得られた. ここで, 走査面の体表面に対する傾斜, 角度をわずかに変えて, 心尖部ないし乳頭筋の位置および三尖弁弁尖の下限の位置を確認し, 両者にかからない傾きの角度を決定すると

ともに左室断面の中心部の位置と深さ, およびそこに達する方向を読みとった. この方向に走査面を向けると, 走査面の方向はほぼ剣状突起下部から左肩へ向う方向となった. 剣状突起下部から刺入した穿刺針は, この面上で右室壁中央部から心室中隔の中央部を径て左室腔へと進むように, 穿刺針の先端と針エコーとをモニターしながら針先を進め, 左室腔へと達せしめた.

先端が左室腔中央に達したことを確認したのち, 内套を抜去すると動脈血の逆流をみるが, こ

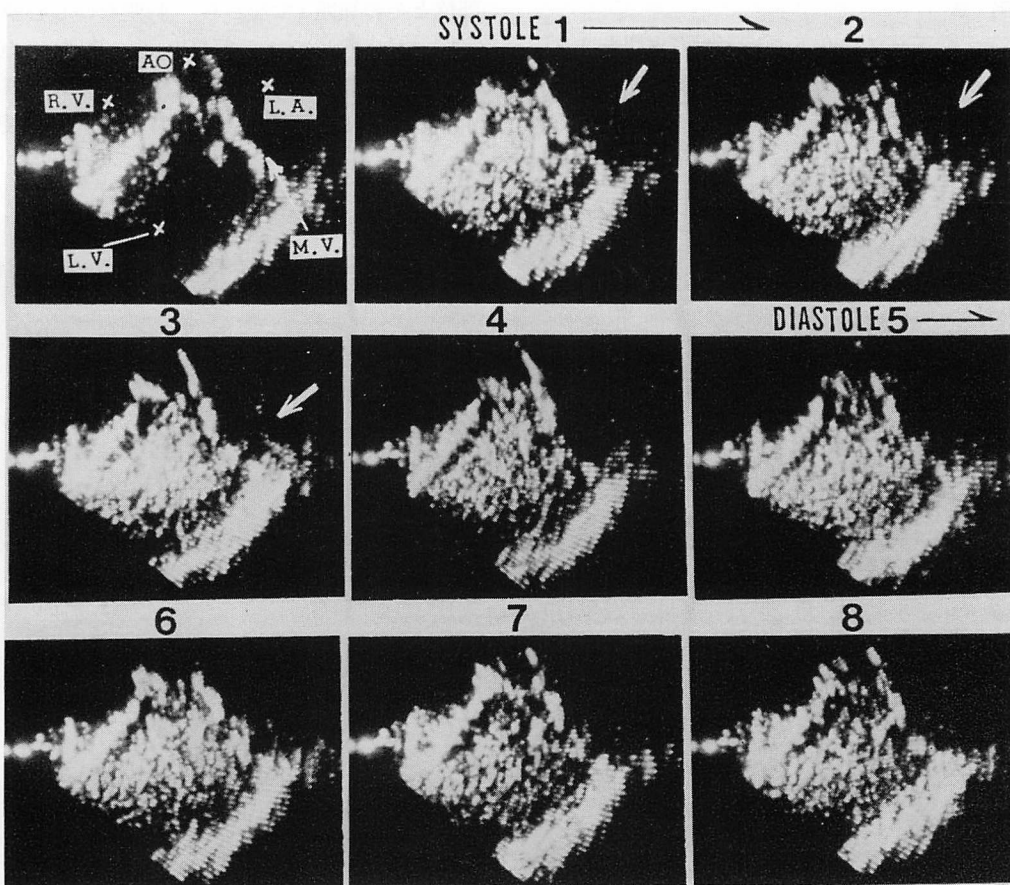


Fig. 4. Contrast cardiograms of Case 2 with Björk-Shiley valve as the aortic valve, and Angell-Shiley valve as the mitral valve (M. I., 32 years old, male).

Mitral regurgitation is detected as shown by the wide white arrows on the photographs 1, 2 and 3. A systolic murmur of Levine III° and diastolic rumble are heard at the apical area. An echo defect which is yielded by inflow blood is not observed at the inflow tract in this case.

ここで約 2~3 ml の生食水を手的に注入すると、**Fig. 2** 右下図のごとく左室内に生食水によるコントラストエコーが現われ、目的とする左室腔への穿刺の完了が確認できた。

このさい、超音波走査面の厚みは、像の解像度を良好にするために、超音波ビームを集束させているので、高々 2~3 mm 程度であった。したがって刺入方向がわずかずれると針先はこの走査面からはずれることがあった。その場合には走査面の方位は変えずに傾きのみをわずか変えて針先の位置を確認し、方向が大きくずれていなければそれを追尾しつつそのまま進めるが、大きくずれる場合には方向を修正して針をすすめるようにした。

穿刺完了後左室内血行動態値を計測したのち、約 10~15 ml の 10°C の生食水を手的に注入して心断層造影法を実施し、心内血流状況を観察した。上述の方法により実施した左心カテーテルでは終了後も特に異常なく、安全に実施し得ることが確かめられた。

結 果

左心カテーテルにて測定し得た血行動態値の結果は症例の所で示した。心断層造影の結果を **Figs. 3** および **4** に示した。図で示したように、症例 2 (**Fig. 4**) では収縮期に軽度の左房への逆流がみられたが、症例 1 (**Fig. 3**) では逆流はほとんどみられなかった (**Fig. 5**)。しかし、大動脈弁からは

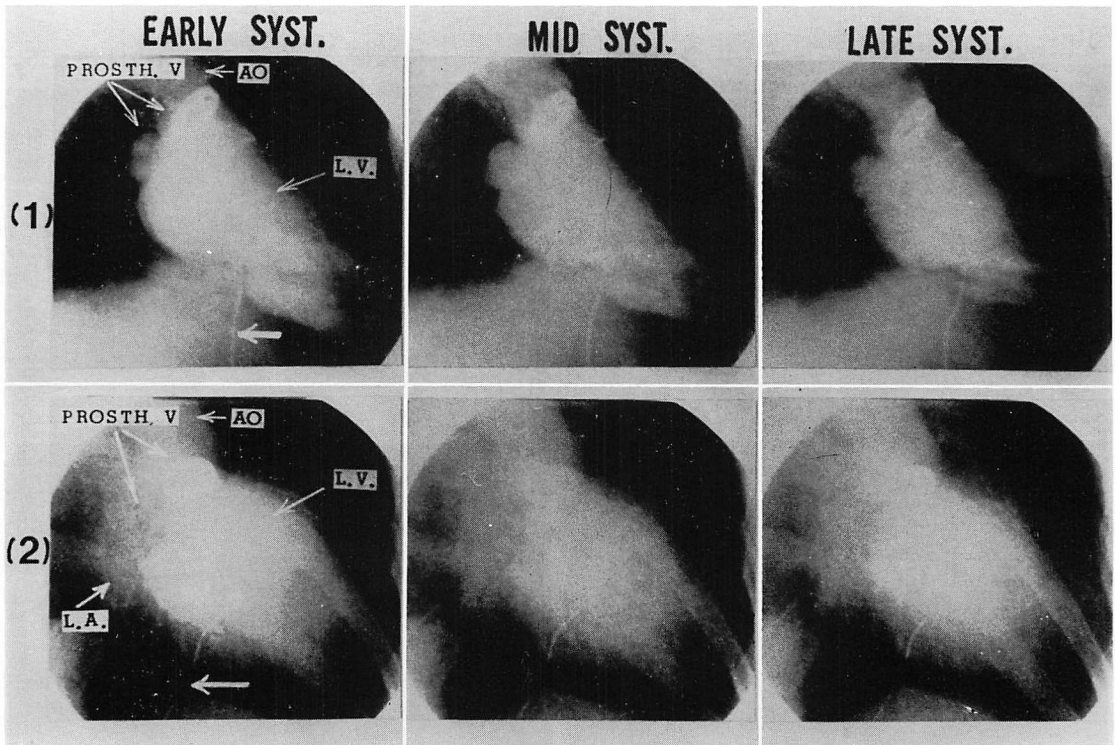


Fig. 5. Left ventriculograms obtained from Case 1 (upper photographs (1)) and Case 2 (lower photographs (2)).

In Case 1 (lower photographs (2)), mitral regurgitation is distinctly observed. In Case 2 (upper photographs) mitral regurgitation is not clear.

両例ともわずかの逆流がみられ, コントラストエコーの washout time が延長しているのがみられた (Fig. 6).

考 察

2弁ないし3弁について人工弁置換術を行ったのちの弁機能と血行動態の評価, および置換弁機能障害の診断のさいには,

- 1) 経血管的に, 人工弁を通して上流へカテーテルを挿入することが難しい,
- 2) 人工弁を通してのカテーテルの挿入は人工弁を損傷したり, 弁機能をさらに悪化させる可能性がある,
- 3) 人工弁が機能障害を生じているさいにはカテーテル先端で血栓等を飛散させる危険があり,

また, 高圧で造影剤を注入することも危険を伴う,

4) 弁機能障害時には, しばしば救命処置を施しつつ短時間内に, 2弁のうちのどの弁がどの程度障害されているかを的確に判断しなければならず, また, ICU, CCU 手術場等での緊急判断が要請される,

など, 特殊な制約が生ずる. このような状況下ではすでに岡田ら⁹⁾が指摘しているように, 経皮的直接穿刺による心カテーテル法が必要となり, また, 高圧で造影剤を注入するなど心機能に著しい変化を与えることなしに, 人工弁からの逆流状況等も判断できることが要求されてくる.

しかし, 直接穿刺法による経皮的左心カテーテル法では, 盲目的に実施した場合, 心臓の解剖学的構造上から穿刺針による冠血管の損傷あるいは

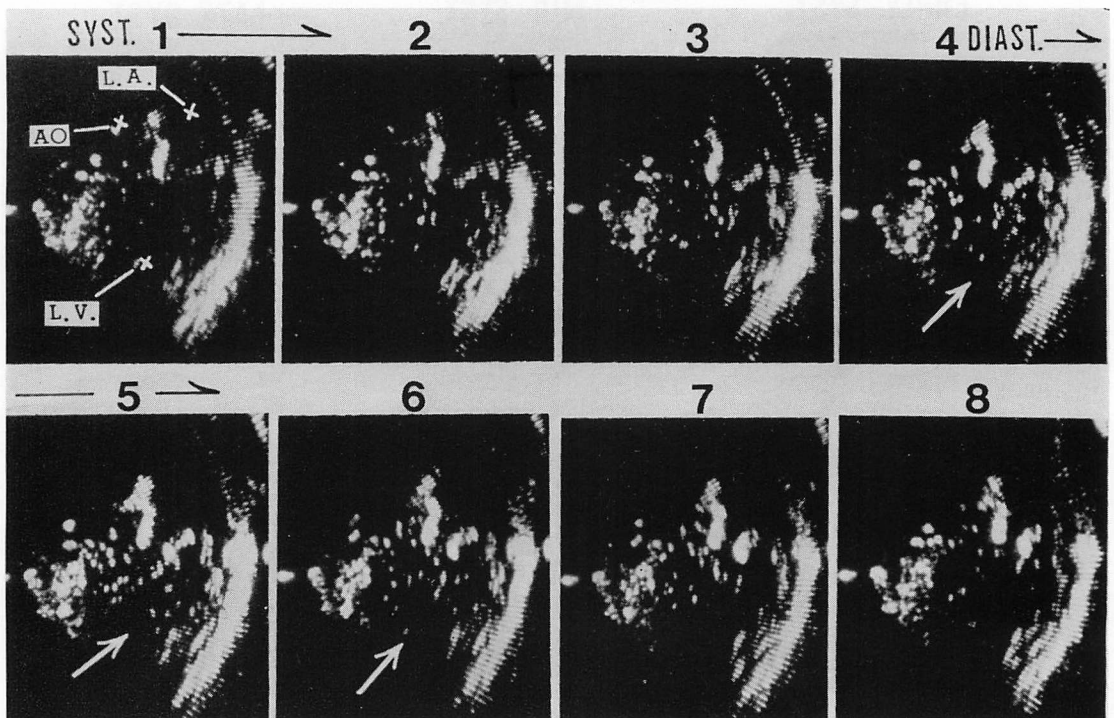


Fig. 6. Contrast cardiograms obtained from Case 1.

In diastolic phase, it is observed that contrast echoes are widely spread in the left ventricular area by the regurgitation from the aortic prosthetic valve as shown by the white arrows on the photograms 4, 5 and 6.

穿刺部位からの後出血による心タンポナーデや不整脈の発生等、生命の危険に直接結びつく副作用を生ぜしめる危険性が大きい。かかる危険性を最小限に回避し、安全に実施するためには

- 1) 心臓壁の動きの少ないところを選択的に選べること、
- 2) 冠血管、特に主幹部と刺戟伝導系の損傷を確実に回避できること、
- 3) 肺野を確実に回避できること、

が必要である。弁置換術後の症例では、しばしば術後、心膜癒着を残し、右室前壁に可動性の少ない部分がみられるので、ここを検出し、選択的にこの部分から穿刺すればよいことになる。Fig. 7に示すように冠血管は著しい走行異常がない限り、通常、左冠血管は前室間溝を、その回施枝は房室間溝を後方へ下る。また右冠血管は房室間溝を廻り、後室間溝を下る。この房室間溝は心基部で、房室弁輪の走行とほぼ平行して走り、室間溝は心室中隔が心室壁と交叉する部位のところであ

る。また、左右の刺激伝導系の脚は主として心室中隔筋性部の心基部寄り 1/3 以上の部分に存在する。したがって、心臓内の解剖学的構造を穿刺実施中に十分観察でき、上述の房室境界部付近と、両室壁と心室中隔との交叉部位(室間溝の位置)とを避け、Fig. 7 の丸印部分を穿刺針が通るように穿刺針先端と、その走行をモニターできれば、直接穿刺による上述のごとき危険性は十分回避できることになる。

機械的走査法であっても、また電子的走査法であっても、高速走査法による心断層法では、直接的に心臓構造とその動きを確認することができない。したがってすでに方法の項で述べたごとき、走査面の設定法で描かせた断層図をモニターしつつ、この面内で穿刺を行うようにすれば、上述の冠血管、刺激伝導系などの重要な組織部分を回避するようにして穿刺針を進めることができるので、最も安全に左心カテーテルを実施できることになり、本研究で実証し得た。さらに超音波心断層図

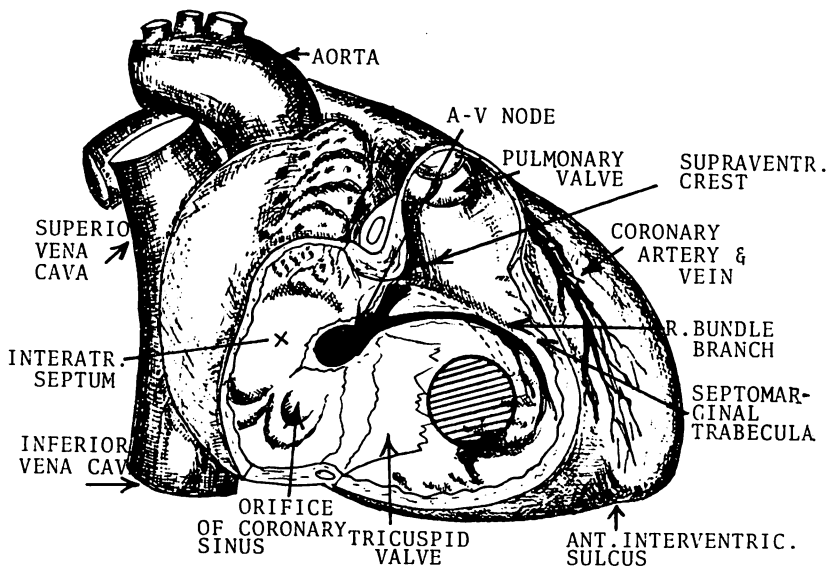


Fig. 7. Schematic representation of the anatomical site and direction of the conduction system and coronary arteries.

An encircled area indicates the most suitable area for transseptal puncture in order to avoid injury of the conduction system and coronary arteries.

を利用した方法では,

1) 超音波法ではベニューラ針の走行とその先端を直視下におくことができるので, 確実に目的とする所に先端を達せしめることができる,

2) 生食水約 10~15 ml を用手的に注入して血流状況を判断できる心断層造影法が実施できるので, X 線造影法のさいに生じ得るような副作用を考慮せずに弁逆流等を評価できる,

3) 超音波装置は CCU, ICU, 手術場等でも容易に用いることができ, 場所による制限はない,

4) 経皮的心カテーテル実施中あるいは実施後に心タンポナーデを発生しても, 心断層法により極めて早期に発見できる可能性があり, そのさいの危険も最小限に押えることができると考えられるので, 心断層ガイドによる方法の臨床的意義は極めて大きいと考えられた.

現在の超音波装置を用いるさいには, 最終的に設定した心断面上で穿刺針を進めなければならないが, そのさいの振動子固定法と走査面の傾斜に一致させてこの面内を穿刺針が進むようにするには多少の熟練を要する. この点, 装置側になお若干の改善を要する問題があると考えられた.

結 論

多弁置換後の弁機能と血行動態の評価および人工弁機能障害の診断に対し, ときに経皮的直接穿刺による左心カテーテルを実施しなければならないことが生ずる.

このさい, 超音波心断層法実施下で穿刺挿管する方法は, 心臓構造と拍動中における動態等, 解

剖学的構造をほぼ直視下において実施できるので, 直接穿刺に伴う種々の副作用(冠血管損傷などによる出血, 刺激伝導系の損傷に基づく不整脈の発生, 気胸などの発生)を最小限に防ぐことができ, 比較的安全に左心カテーテルを行うことができる.

また, 心断層造影法を使用すると人工弁障害に伴う弁の逆流などの異常流の発生部位と範囲をより適確に判断できることが確認され, X 線造影法を使用するときの危険性も大幅に減少せしめることができ, 超音波心断層ガイドによる心カテーテル法は極めて大きい臨床的意義を有すると考えられた.

文 献

- 1) Brock R, Milstein BB, Ross DN: Percutaneous left ventricular puncture in the assessment of aortic stenosis. *Thorax* 11: 163-171, 1956
- 2) Lurie PR, Armer RM, Klatte EC: An apical technic for catheterization of the left side of the heart applied to infants and children. *New Engl J Med* 264: 1182-1187, 1961
- 3) Levy MJ, Lillehei CW: Percutaneous direct cardiac catheterization. A new method, with results in 122 patients. *New Engl J Med* 271: 273-280, 1964
- 4) Brockenbrough EC, Braunwald E: A new technic for left ventricular angiography and trans-septal left heart catheterization. *Am J Cardiol* 6: 1062-1064, 1964
- 5) 岡田嘉之, 香川 謙, 仁田新一, 本郷忠敬, 伊藤孝, 八巻重雄, 佐治公明, 柴生田 豊, 堀内藤吾: 二弁置換後の血行動態. *日胸外会誌* 22: 516-517, 1974