

特発性僧帽弁逸脱症の断層
心エコー図による診断

New echocardiographic
criterion in the diagnosis
of mitral valve prolapse

永田 正毅
榊原 博
別府慎太郎**
朴 永大
松久茂久雄
木村 悦子*
増田 喜一*
仁村 泰治**

Seiki NAGATA
Hiroshi SAKAKIBARA
Shintaro BEPPU**
Yung-Dae PARK
Mokuo MATSUHISA
Etsuko KIMURA*
Yoshikazu MASUDA*
Yasuharu NIMURA**

Summary

Currently, echocardiographic diagnosis of mitral valve prolapse is made when the mitral leaflets protrude into the left atrium crossing the mitral ring. However, there remains the possibility that some mitral valve prolapse, particularly mild one, is overlooked by the currently used criterion. In the present study, new echocardiographic criterion in the diagnosis of mitral valve prolapse is proposed. The criterion includes the systolic dislocation of the mitral leaflets at its coaptation zone.

The validity of the new criterion is supported by the following facts.

(1) Dislocation of the mitral leaflets at the coaptation zone was never observed in healthy subjects.
(2) Real-time two-dimensional echocardiograms from eight cases with a midsystolic click and a late systolic murmur, the characteristic phonocardiographic findings of mitral valve prolapse, invariably demonstrated the dislocation of either the anterior or posterior mitral leaflet at the coaptation zone leading to the diagnosis of mitral valve prolapse. Four of five cases with a midsystolic click and a holosystolic murmur were also diagnosed echocardiographically as mitral valve prolapse based on the proposed criterion. However, two of the former cases and one of the latter cases did not demonstrate the protrusion of the mitral leaflets into the left atrium crossing the mitral ring, indicating inability to diagnose mitral valve prolapse based on the commonly adopted criterion.

(3) Based on the extent and degree of dislocation of the coaptation of the mitral leaflets, mitral valve prolapse could be classified into nine grades. It was found that the incidence of mitral regurgitation proved by phonocardiography or angiocardiography is higher as the grade of prolapse becomes greater.

Key words

Idiopathic mitral valve prolapse
late systolic murmur syndrome

Real-time two-dimensional echocardiography

Midsystolic click and

国立循環器病センター 内科

*同 生理機能部

**同 研究所

吹田市藤白台 5-125 (〒 565)

Division of Cardiology and *Physical Diagnosis,
Hospital and **Research Institute, National Cardio-
vascular Center, Fujishirodai 5-125, Suita, 565

Presented at the 23rd Meeting of the Japanese Society of Cardiovascular Sound held in Kurume, October 8-10, 1981
Received for publication February 8, 1982

はじめに

僧帽弁逸脱を断層心エコー図で診断するさいの診断基準には、まだ確定的なものはない。これは僧帽弁逸脱における弁の形態変化は少なくともみかけ上は連続的なものであるから、断層心エコー図上、どの時点の変化から僧帽弁逸脱と判定してよいかの問題があるからと考えられる。従来、断層心エコー図では、僧帽弁尖の少なくとも一部が収縮期に僧帽弁輪を越えて左房側に膨出することをもって、僧帽弁逸脱の基準とすることが提唱されている¹⁾。

しかし、我々は断層心エコー図上、収縮期に僧帽弁前・後尖の接合面にズレが生じることに注目し、それにより僧帽弁逸脱と診断するのが良いとの作業仮説に立ち、その妥当性を検討してきた。多数例での分析や、心音図所見との対比結果などから、我々の診断基準は従来のそれよりも僧帽弁逸脱の診断ならびに病態生理学的把握に、より適切であると考えた (Fig. 1)²⁾。その理由は以下のごとくである。

1) 健常者では僧帽弁前後尖の接合面のズレは認められない (Fig. 2)。

2) 高度な僧帽弁逸脱では僧帽弁が僧帽弁輪を越えて左房に翻転する (Fig. 3)。しかし、健常者とこの高度例との間の変化は連続的なものと考えられ、僧帽弁輪を越えない程度の僧帽弁逸脱が存在することは十分に予測される (Fig. 4)。このような症例は、従来の診断基準では見逃されることになる。

3) 事実、たとえば従来心音図上、僧帽弁逸脱に特徴的とされてきた収縮中期クリック・収縮後期雑音を示す症例で、僧帽弁が僧帽弁輪を越えていない症例が存在することがあり、弁接合部のズレに注目したほうが、僧帽弁逆流などの病態生理的な異常ともよく対応するものと考えられる³⁾。

心音図所見と心エコー図所見の対比

従来より僧帽弁逸脱と関係の深い所見と考えら

れてきた収縮中期クリックおよび収縮後期雑音を中心とする心音図所見と、僧帽弁尖間のズレ、弁輪を越えて翻転するなどの心エコー図上における逸脱に関連する所見との対応を検討した。

1. 対 象

1979年1月より1981年6月の間に記録された心音図より、収縮中期または後期クリック、ないし収縮後期雑音を有するもの、および全収縮期雑音があり、かつ収縮中期または後期クリックを認めるものを選んだ。以上のうち、リウマチ性弁膜症、虚血性心疾患等病因の明確な症例を除き、73例を分析の対象とした。

2. 結 果

これらの心音図所見と断層心エコー図上の収縮期の弁尖ズレなど、僧帽弁の異常所見との関係を見ると (Table 1)。

1. 収縮中期クリック・収縮後期雑音を示した8例では、全例断層心エコー図上、僧帽弁接合面のズレがあった。このうち2例では、僧帽弁は僧帽弁輪をこえず、従来の診断基準では僧帽弁逸脱とは診断しえなかった。

2. クリックを有しない収縮後期雑音では、22例中17例で僧帽弁尖間のズレが見られたが、3例では断層心エコー図上異常所見を認めず、他の疾患であったものが2例あった。

3. 収縮早期雑音とクリックを示す症例では、断層心エコー図上、11例中10例で弁尖のズレがあった。かかる心音図所見は従来注目されていなかったものであり、この収縮早期雑音の意義については、今後検討する必要がある。

4. 収縮中期クリック、全収縮期雑音を示した5例中4例で、僧帽弁接合面のズレを認めた。この4例中1例では僧帽弁は僧帽弁輪をこえず、従来の診断基準では僧帽弁逸脱とは診断しえなかった (Fig. 5)。ズレがなかった1例では僧帽弁前尖に原因不明の肥厚像が認められた。

5. クリックのみを呈した症例は27例で、このうち13例では僧帽弁尖間のズレが認められたが、他の13例では断層心エコー図上、異常所見

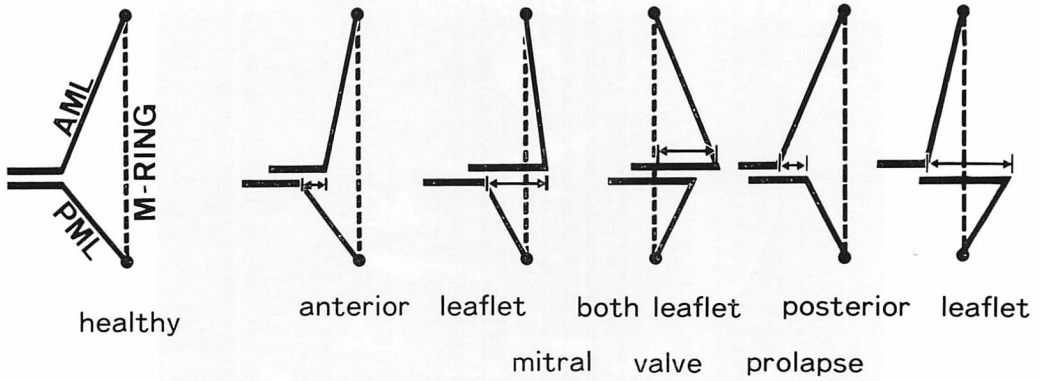


Fig. 1. Proposed criterion for the diagnosis of mitral valve prolapse by real-time two-dimensional echocardiograms.

In healthy subjects, there are no discrepancies in the coaptation zone of the anterior and posterior mitral leaflets (AML and PML, respectively). Whenever the discrepancy in the coaptation zone is present, the diagnosis is made as having mitral valve prolapse.

M-ring=mitral ring.

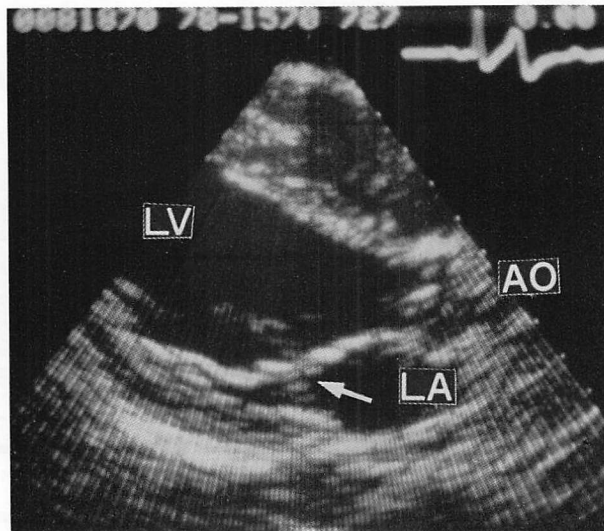


Fig. 2. Real-time two-dimensional echocardiogram of a healthy subject.

There is no discrepancy in the coaptation zone of the anterior and posterior mitral leaflets (arrow).
Ao=aorta; LA=left atrium; LV=left ventricle.

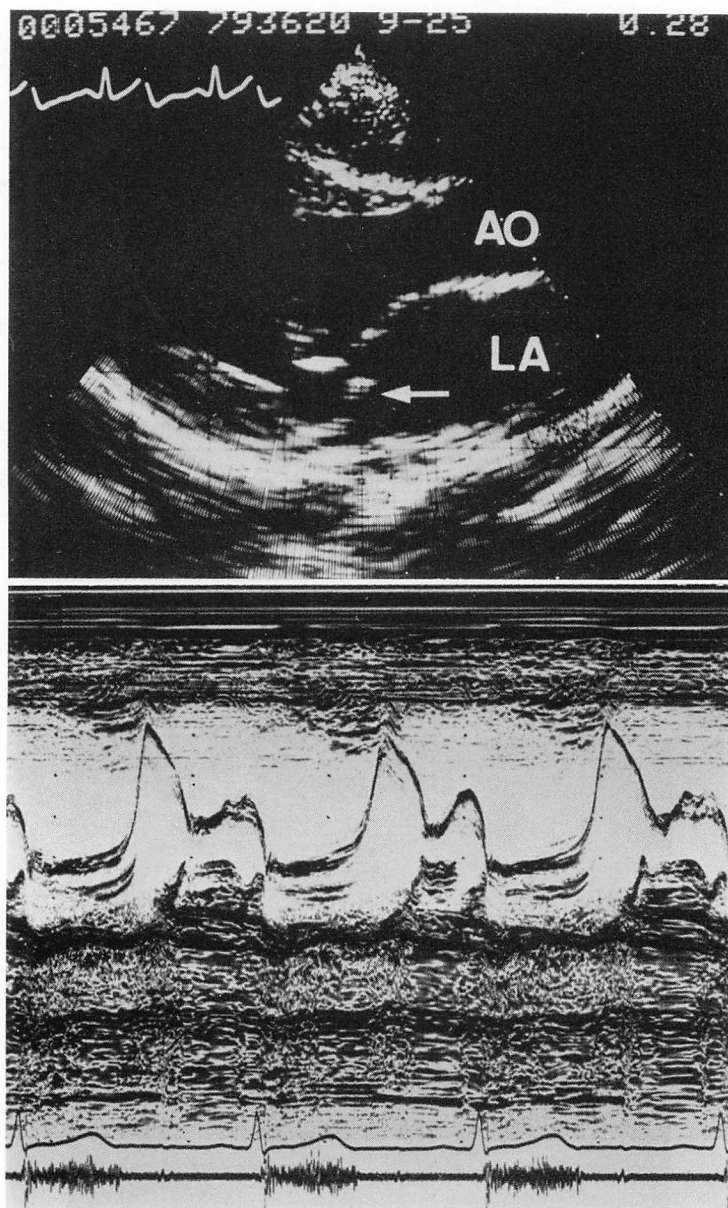


Fig. 3. Real-time two-dimensional and M-mode echocardiograms of a patient with mitral valve prolapse.

The posterior leaflet of the mitral valve crosses the mitral ring and protrudes into the left atrium (arrow).

は認められなかった。

以上のように収縮期の弁の形態と心音所見との対応に基づくと、弁尖の心房方向への翻転が弁輪

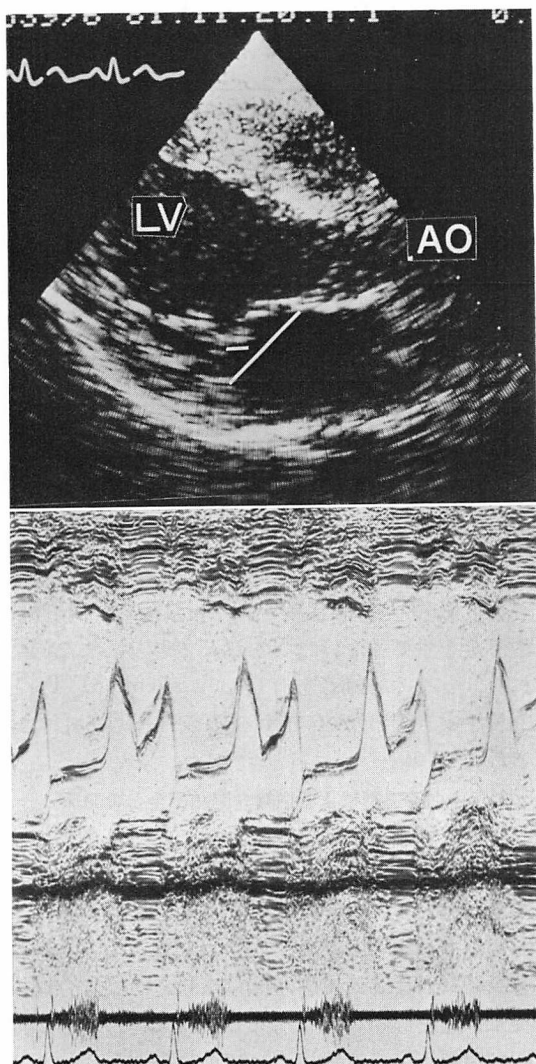


Fig. 4. Real-time two-dimensional and M-mode echocardiograms of a patient with anterior mitral valve prolapse in whom the mitral valve does not cross the mitral ring.

There is a discrepancy between the anterior and posterior leaflets of the mitral valve as indicated by a short white line (white bar) and the anterior leaflet protrudes into the left atrium, but it does not cross the mitral ring (long white line).

を越えない場合でも弁尖間にズレのある場合があり、また心音図所見との対応も、弁輪を越えることよりもズレを探ったほうがよりよく対応した。すなわち僧帽弁逆流などの病態生理的異常との対応もズレを目標にしたほうがよい。それゆえ、僧帽弁の収縮期における心房方向への異常偏位、すなわち僧帽弁逸脱の断層心エコー図上の目標としては、形態的、病態生理的に考えて、弁が弁輪を越えることに主眼をおくよりも⁴⁾、弁尖間のズレを探ったほうがより妥当と考えられる。

逆に心音図所見のほうからみれば、確かに従来考えられてきたように、クリックおよび収縮後期雑音は、以上のような断層心エコー図からみても、逸脱に非常によく対応していることが明らかとなった。しかし、それ以外の形態的变化がみられる場合もある。

またクリックのみで、心エコー図上の異常が見られなかった症例では、そのクリックは従来いわれていたように心外性のものである可能性が高い。しかし、僧帽弁逸脱のごく早期の病態を捉えていることも可能性の1つとして考えられる。この点に関しては、経過を観察し、これらの症例から明確な逸脱を呈する症例が出現するか否かを観察する必要がある。

以上のごとく、僧帽弁接合面のズレによる僧帽弁逸脱の診断は、従来の基準に比し、僧帽弁逸脱の診断基準として sensitivity が高いものと考えられた。

我々の基準による断層心エコー図上の僧帽弁逸脱の程度判定と僧帽弁閉鎖不全との関係

この項では前項とは異なり、まず断層心エコー図上、我々の診断基準で僧帽弁逸脱と診断した症例について、逸脱の程度と僧帽弁閉鎖不全との関係につき、心音図所見、心血管造影所見と対比、検討した。

1. 心音図による僧帽弁閉鎖不全との関係

対象は1978年5月より1980年10月までに、断層心エコー図上、僧帽弁逸脱と診断した83例で

Table 1. Relationship between phonocardiographic and echocardiographic findings in patients with mitral valve prolapse (MVP)

PCG \ Echo	MVP (+)	abnormal finding (-)	other disease
click & late SM 8 cases	8 AML 4 PML 1 both 3	0	0
late SM 22 cases	17 AML 11 PML 4 both 2	3 MR 1 cerebral hemorrhage 1 cerebral infarction 1	2 mitral cleft mitral aneurysm
early SM & click 11 cases	10 AML 9 PML 0 both 1	1	0
holo SM & click 5 cases	4 AML 3 PML 1 both 0	0	1 thickning of AML
click 27 cases	13 AML 12 PML 1 both 0	13	1 TVP

(1979.1~1981.6)

SM=systolic murmur, AML or PML=anterior or posterior mitral leaflet, MR=mitral regurgitation, TVP=tricuspid valve prolapse.

ある。この症例の心音図所見と、逸脱部位およびその拡がりの程度を示す逸脱係数との関係をみた。逸脱係数とは、弁を後交連側、中央、前交連側の3方向に分け、それぞれの部位の逸脱を1度(前後尖のズレの距離が5 mm 以内)、2度(ズレの距離が6~10 mm)、および3度(ズレの距離が11 mm 以上)の3段階に分けて評価し、この評価を3方向の部位別で合計したものである。すなわち弁の前交連、中央、後交連の3方向にそれぞれ3度(11 mm 以上)の逸脱があったとすると、逸脱係数は9となる。

ここでは前尖逸脱例を示すが、逸脱係数が大なるものほど、収縮後期雑音(クリックを有するもの、有しないものを含む)、全収縮期雑音を示すことが多く、全逸脱係数4以上の12例では、全例で僧帽弁閉鎖不全雑音が記録されていた。一方逸脱係数3以下の44例中20例では、心音図上異常を認めないか、収縮中期クリックを認めたのみで、僧帽弁閉鎖不全雑音は記録されなかった(Fig. 6)。

これらの結果は僧帽弁の逸脱の範囲が広く、そ

の程度が強い(逸脱係数が大きい)ほど、僧帽弁閉鎖不全を生じやすいことを示しており、また同時にクリックや心雑音を有しない silent MVP とも称すべき症例が存在する可能性をも示している。

2. 心血管造影による僧帽弁閉鎖不全との関係

心血管造影による僧帽弁逸脱の診断基準も、従来の診断基準では不十分であることが最近判明してきた^{5,6)}。したがってこれまでの心血管造影による僧帽弁逸脱の診断と、心エコー図による診断とを単純に対比させても意味はない。そこで今回は従来の造影診断による所見との対比は行わず、僧帽弁閉鎖不全の有無についてのみ検討した。

対象は二次口心房中隔欠損症26例で、そのうち13例に僧帽弁閉鎖不全が認められた(Fig. 7)。逸脱係数が1のもの、すなわち弁接合部のズレが前尖後交連のみに限られ、かつ、それが5 mm 以内の症例では、10例中5例に僧帽弁閉鎖不全が認められた。一方、逸脱係数が2およびそれ以上の9例では、その8例に僧帽弁閉鎖不全が認めら

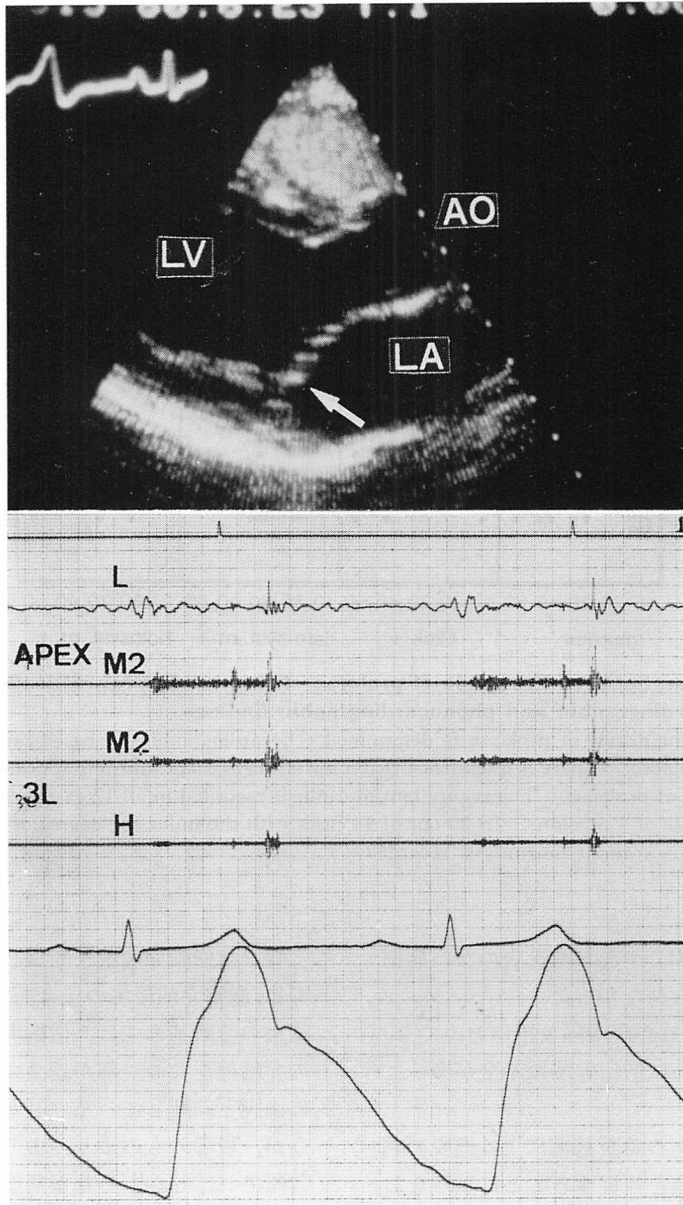


Fig. 5. Real-time two-dimensional echocardiogram and phonocardiogram of a patient with the anterior mitral valve prolapse in whom the mitral valve does not cross the mitral ring.

There is a discrepancy between the anterior and posterior leaflets of the mitral valve and there is a slight displacement of the anterior leaflet toward the left atrium not crossing the mitral ring (arrow). There is a midsystolic click and a holosystolic murmur on the phonocardiogram shown in the lower panel.

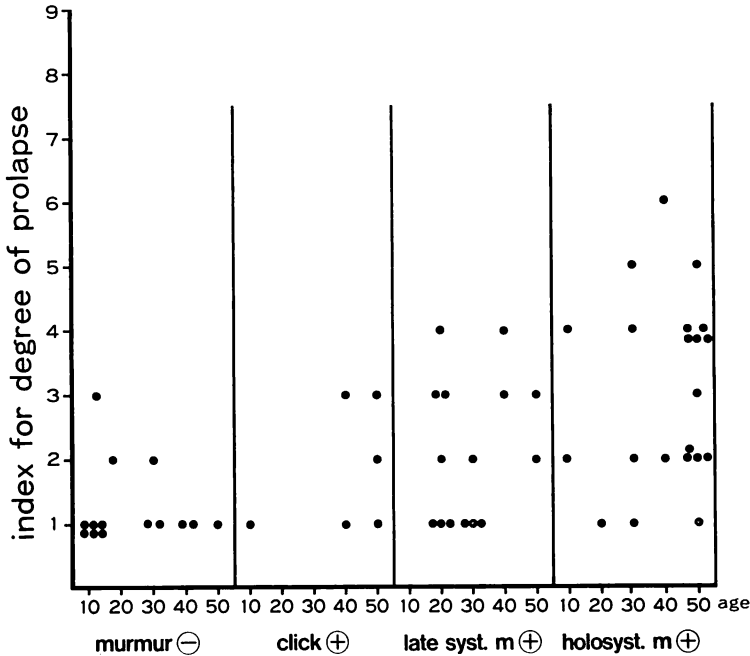


Fig. 6. Relation between the grade of prolapse of the anterior mitral leaflet determined by the echocardiographic and phonocardiographic findings.

An index for the degree of prolapse is determined echocardiographically based on the degree and extent of the prolapse. There is a tendency that a mitral regurgitant murmur appears with the index of higher degree of prolapse. The regurgitant murmur is recorded in all 12 cases with the index for degree of prolapse of 4 or more. In 20 out of 44 cases with the index for degree of prolapse of 3 or less, no mitral regurgitant murmur is recorded.

れた。一方逸脱係数 0, すなわち逸脱のない症例には閉鎖不全が認められなかった。

以上のごとく, 二次口心房中隔欠損においても, 逸脱係数が大なるものに僧帽弁閉鎖不全が多いことが認められた。

以上の結果は, 我々の診断基準による逸脱の判定が, 僧帽弁閉鎖不全を捕捉することに重点をおいた場合にも, 診断基準として妥当なものであることを示唆すると考えられる。

要 約

特発性僧帽弁逸脱症を断層心エコー図法で診断するさいの診断基準には, まだ確定的なものはない。

我々は僧帽弁逸脱を断層心エコー図で診断する際に, 僧帽弁前後尖の接合面でのズレに注目した。従来の診断基準では, 僧帽弁弁輪線を仮定し, この弁輪線を弁の一部が越えて左房側に膨出した時に逸脱と診断していた。しかしながら, 前者のほうが, 後者のものより, より早期に僧帽弁異常が診断され, しかもそれが病態生理的にも有用であることが分ってきた。すなわち

- 1) 健常者では僧帽弁前後尖のズレは認められず, ズレが認められれば異常所見と考えられること。
- 2) 弁尖の収縮期における心房方向への偏位が弁輪を越えない時でも, 弁尖間のズレが認められることが少なくない。

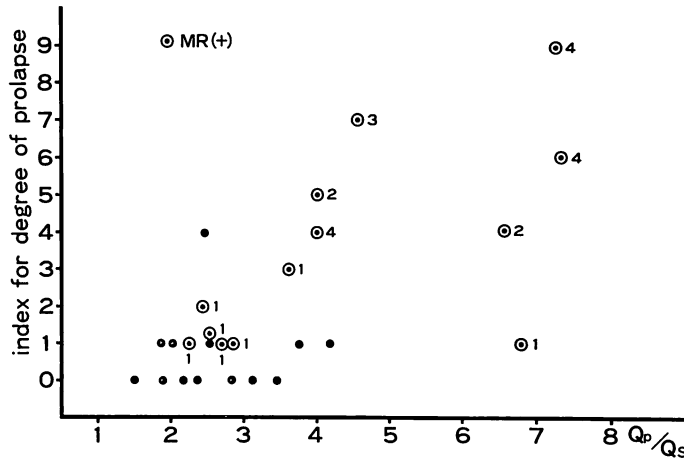


Fig. 7. Relations among mitral regurgitation (MR) assessed by angiocardiography, index for degree of prolapse, and the ratio of pulmonary to systemic flow in cases of secundum atrial septal defect.

Thirteen of 26 patients (50%) in this series have MR (double circle) assessed by left ventriculography. MR is observed in eight of nine patients with the prolapse of index 2 or more. No cases without mitral valve prolapse have MR. Mild MR is observed in five of ten patients with prolapse of index 1. The figures on the double circle indicate the grade of MR assessed by left ventriculography.

3) 僧帽弁逸脱に特徴的な心音図所見として重要視されてきた収縮中期クリック、収縮後期雑音を示す8例は、全例で弁尖間のズレが認められたが、2例では僧帽弁輪を越えず、弁輪線を基準とした診断基準では逸脱とは診断しえなかった。収縮中期クリック、全収縮期雑音を示した5例中4例は弁尖のズレが認められたが、4例中の1例は僧帽弁輪を越えず、従来の診断基準では僧帽弁逸脱とは診断しえなかった。

4) したがって弁尖間のズレに注目すると、心音異常なども、弁輪を越えることに基準を置くよりもよく捕捉された。

5) このような形態的、病態生理的な両面に基づく断層心エコー図上の僧帽弁逸脱の診断としては、弁が弁輪を越えて心房方向へ偏位することによるよりも、弁尖接合部におけるズレに基づくほうがより妥当であった。

6) 弁尖上における逸脱の程度と拡がりも考え合わせて逸脱係数を定義し、それと心音図所見、心血管造影における僧帽弁閉鎖不全所見との間に

よい対応が認められた。

文献

- 1) Morganroth J, Jones RH, Chen CC, Naito M: Two-dimensional echocardiography in mitral, aortic and tricuspid valve prolapse. *Am J Cardiol* 46: 1164, 1980
- 2) Nagata S: Mitral valve prolapse associated with secundum atrial septal defect: Analysis by real-time two-dimensional echocardiography. *J Cardiography* 11: 581, 1981
- 3) Nagata S, Sakakibara H, Mikami T, Beppu S, Park YD, Matsuhisa M, Nimura Y: Idiopathic mitral valve prolapse: Analysis by real-time two-dimensional echocardiography. *Jpn Circulat J* 46: 369, 1982
- 4) Gilbert BW, Schatz RA, Von Ramm OT, Behar VS, Kisslo JA: Mitral valve prolapse. *Circulation* 54: 716, 1976
- 5) 梅田 徹, 桑子賢司, 一色高明, 大内尉義, 町井 潔, 古田昭一: 二次孔欠損型心房中隔欠損症に合併する僧帽弁逸脱 *J Cardiography* 10: 43, 1980 (in Japanese).
- 6) 太田光重, 植原敏勇, 内藤博昭, 西村恒彦, 菅原徹雄, 前田宏文, 小塚隆弘, 永田正毅, 別村慎太郎, 神谷哲郎: 二次孔心房中隔欠損に伴う僧帽弁逸脱のX線学的考察 *J Cardiography* 10: 53, 1980 (in Japanese).