

肥大型閉塞性心筋症における大動脈弁閉鎖不全の合併ならびにその治療後にみられた病態の変遷

Masking of obstructive signs in hypertrophic obstructive cardiomyopathy in the presence of left ventricular volume overload and its pathophysiological implications: A case report

永田 正毅
中西 宣文
大江 透
三神 大世
松久茂久雄
榊原 博
仁村 泰治
野坂 周*
都田潤一郎*

Seiki NAGATA
Norifumi NAKANISHI
Tohru OHE
Taisei MIKAMI
Mokuo MATSUHISA
Hiroshi SAKAKIBARA
Yasuharu NIMURA
Hiroshi NOSAKA*
Junichiro MIYAKODA*

Summary

A 41-year-old man of hypertrophic obstructive cardiomyopathy suffering from infective endocarditis who developed congestive heart failure due to aortic regurgitation was presented. When he was in the diseased state, the characteristic signs of hypertrophic cardiomyopathy were alleviated, but after aortic valve replacement, these became evident again. This clinical course was very suggestive for understanding pathophysiology of hypertrophic obstructive cardiomyopathy.

With development of aortic regurgitation the echocardiographic features of concentric hypertrophy of the left ventricle were eliminated, and these were restored after surgery. Namely, in the echocardiogram, left ventricular dimension, interventricular septum thickness and left ventricular posterior wall thickness were 52 mm, 16 mm and 12 mm in the presence of aortic regurgitation and these became

国立循環器病センター 内科, 研究所
吹田市藤白台 5-125 (〒565)
*国立米子病院 内科
米子市車尾 (〒683)

Department of Medicine, Division of Cardiology and
Research Institute, National Cardiovascular Center,
Fujishirodai 5-125, Suita, Osaka 565
*Department of Medicine, National Yonago Hospital,
Kuzumo, Yonago 683

Presented at the 24th Meeting of Cardiography Society held in Tokyo, March 23-24, 1982
Received for publication September 9, 1982

35 mm, 25 mm and 15 mm after surgery, respectively. Thus, it should be emphasized that although an impaired distensibility of the left ventricle has been considered as a characteristic feature of hypertrophic cardiomyopathy, the myocardium in this condition still has a potentiality to stretch in response to volume overload.

Other obstructive signs exhibited a variety of changes. An ejection systolic murmur and a bifid carotid pulse were obscure when the left ventricle exhibited a trend to dilatation due to aortic regurgitation, and then these became evident again after surgery. This course reconfirms that these two obstructive signs are phenomena indicating the results of outflow obstruction.

However, mitral systolic anterior motion (SAM) was maintained irrespective of the presence of aortic regurgitation. Therefore, although mitral SAM has been accepted as an important sign of the outflow obstruction, this obstructive sign does not seem to be directly related with left ventricular dimension. It is not a result of the outflow obstruction, but rather a cause of the obstruction. We believe that maloriented hypertrophied papillary muscles cause the anterior shift of the mitral leaflets and chordae, resulting in SAM of the mitral echo, and that the enlarged papillary muscles and/or the anteriorly shifted mitral leaflets dam up the outflow tract, resulting in the obstruction. When the ventricular cavity is enlarged by some etiology, the outflow obstruction may disappear, while mitral SAM is maintained. These concepts may be justified by the serial echocardiographic investigations.

Key words

Hypertrophic cardiomyopathy

Infective endocarditis

緒 言

肥大型閉塞性心筋症の1例で、感染性心内膜炎を併発して大動脈弁閉鎖不全を生じたが、その経過中に大動脈弁閉鎖不全による左室拡大とともに、心室中隔厚、左室後壁厚の増大など肥大型心筋症に特徴的な臨床所見が著しく軽減するのが認められた。しかしこれらの所見は大動脈弁置換術後に再び明らかとなった。この推移は、肥大型閉塞性心筋症の病態に関して示唆するところが大きいので、ここに報告する。

症 例

大○民○, 41歳, 男

主訴: 呼吸困難, 胸痛

現病歴: 4年前より労作時呼吸困難, 2年前より労作時, 食後の胸痛があり, 国立米子病院において心エコー図, 心血管造影などにより肥大型閉塞性心筋症と診断された (Figs. 1~5). すなわち, 当時, 心電図上左室肥大および左室ストレイン (Fig. 1), 心胸比は 49% (Fig. 2), 心音図では

強大な駆出性収縮期雑音 (Fig. 3), 頸動脈波では 2 峰性収縮期波 (Fig. 3), また M モード心エコー図では明らかな systolic anterior motion (SAM) が認められた (Fig. 4). 心血管造影では左室壁厚の増加が見られ, 収縮期には左室内腔は狭小化し, 洞部と大動脈弁下部に分かれていた (Fig. 5).

1980年1月頃より, 発熱とともに呼吸困難が増悪し, 国立米子病院にて感染性心内膜炎および大動脈弁閉鎖不全と診断され, 同年4月21日, 国立循環器病センターに転院した。

入院時現症: 脈拍 74/分 で整, 血圧 138/50 mmHg, 体温 36.9°C. 心聴診では第3音, 第4音, および第3肋間胸骨左縁を中心に駆出性収縮期雑音 (Levine 3/6) と大動脈弁閉鎖不全によると考えられる漸減性拡張期雑音 (Levine 3/6) が認められた。呼吸音は正常であった。肝は右鎖骨中線上で肋骨弓下に3横指触知された。脾は触知されず, Osler 結節も認められなかった。下肢浮腫はなかった。赤血球数 $301 \times 10^4/\text{mm}^3$, ヘモグロビン 9.1 g/dl, 白血球数 $8800/\text{mm}^3$, CRP 2+ で, 動脈血培養では4回中1回のみ *Propionibacterium*

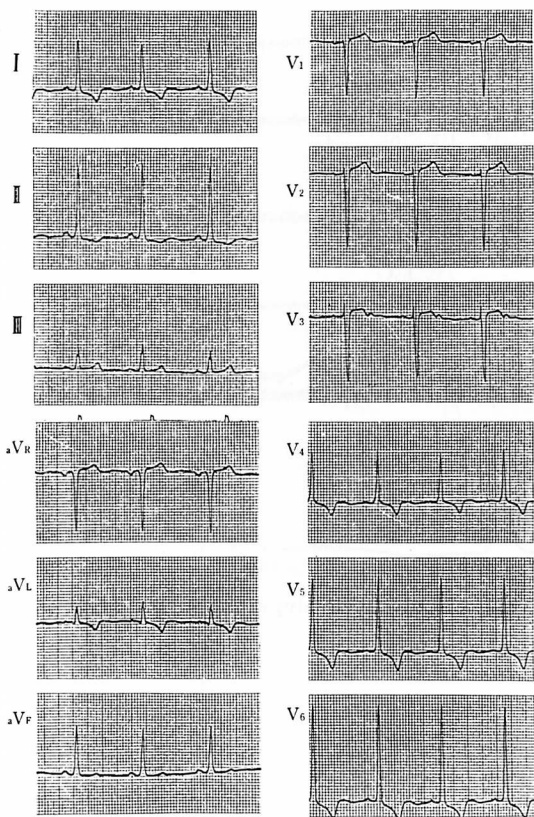


Fig. 1. Electrocardiogram before development of aortic regurgitation.

が検出された。

入院後経過：入院後、抗生物質投与が行われたが炎症所見は容易に消褪せず、大動脈弁閉鎖不全によると考えられるうっ血性心不全状態も持続した。入院第 38 病日に大動脈弁置換術 (Starr-Edwards 弁)、および左室筋切開術を施行した。手術時、大動脈弁に疣贅が認められた。術後、うっ血性心不全症状は改善し、炎症所見も消褪した。

大動脈弁閉鎖不全合併中ならびに大動脈弁置換術後の各種検査所見の変遷：

心電図：大動脈弁閉鎖不全合併時、および術後のいずれにおいても左室肥大が認められた。合併時、 V_5 、 V_6 の波の逆転 T 深さは減じたが、術後には再び深くなり (Fig. 6)、おおむね感染性心内

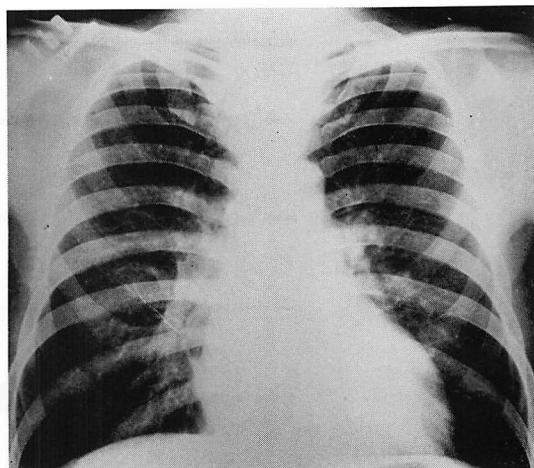


Fig. 2. Postero-anterior chest X-ray film showing enlargement of the left ventricle before development of aortic regurgitation.

膜炎発症前のそれに戻った (cf. Fig. 1).

胸部 X 線像：心胸比は大動脈弁閉鎖不全合併時は 53%、術後は 51% とほぼ不変であった (Fig. 7).

心音・心機図：第 2 音は閉鎖不全合併中には生理的呼吸分裂を示したが、術後は奇異性分裂となった。閉鎖不全合併時にみられた第 3 音は、術後には消失した (Fig. 8)。感染性心内膜炎発症前にみられた強大な駆出性収縮期雑音は、閉鎖不全合併時には減弱し、術後、再び強大となった (Fig. 8)。閉鎖不全合併前、頸動脈波は二峰性収縮期波であったが (Fig. 3)、発症とともに一峰性となり、術後 27 日目の検査では再び二峰性収縮期波に復した (Fig. 8)。

心エコー図所見：断層心エコー図より求めた左室拡張期内径は、閉鎖不全合併時の 52 mm から術後は 35 mm に減少し、一方心室中隔厚および左室後壁厚は、合併時のおおの 16 mm、12 mm から、術後は 25 mm、15 mm と著明に増加した (Fig. 9)。これらの変遷は術後 13 日目の検査にて、すでに認められた。しかし、M モード心エコー図上における SAM は大動脈弁閉鎖不

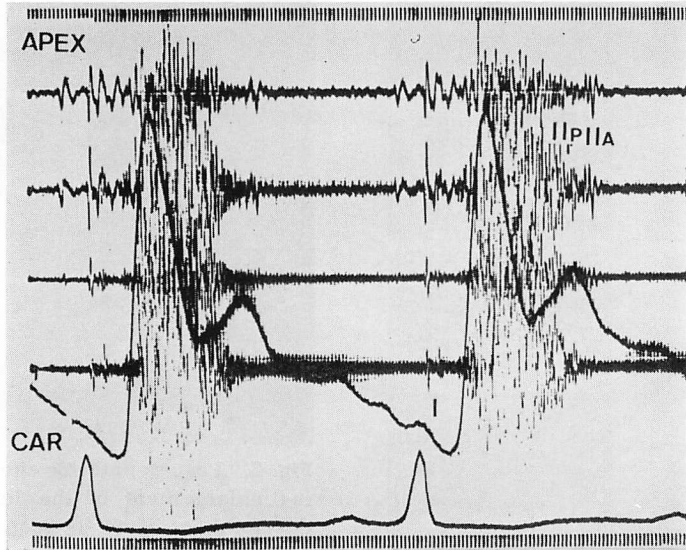


Fig. 3. Phonocardiogram and carotid pulse tracing before the development of aortic regurgitation.

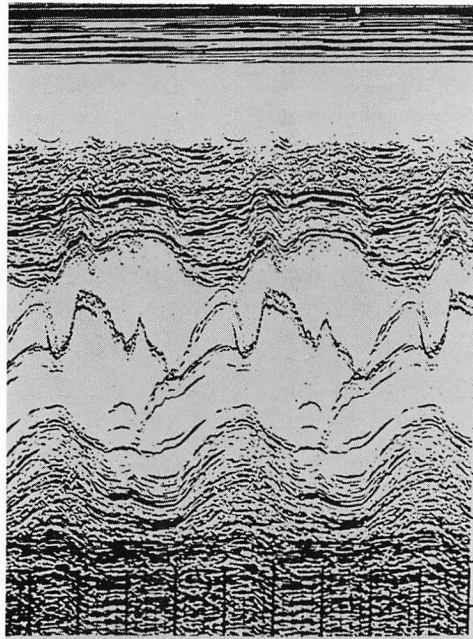


Fig. 4. M-mode echocardiogram before development of aortic regurgitation.

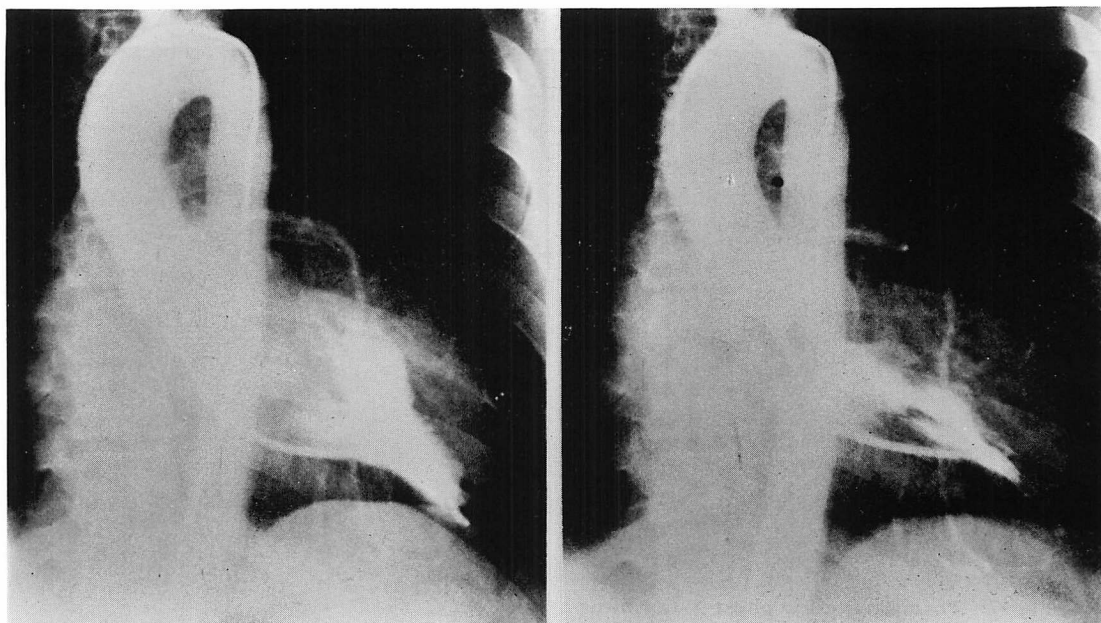


Fig. 5. Angiocardiograms before development of aortic regurgitation.
Left: diastole; right: systole.

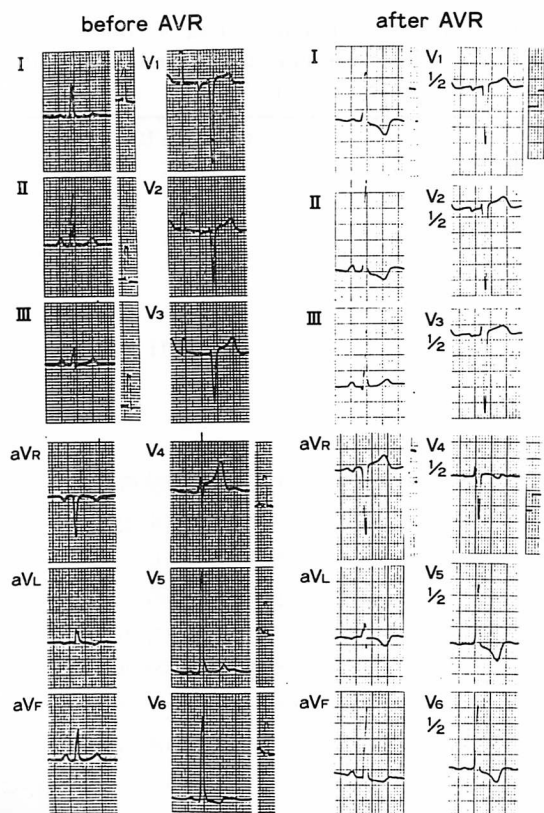


Fig. 6. Electrocardiograms in the presence of aortic regurgitation (left panel) and after aortic valve replacement (right panel).

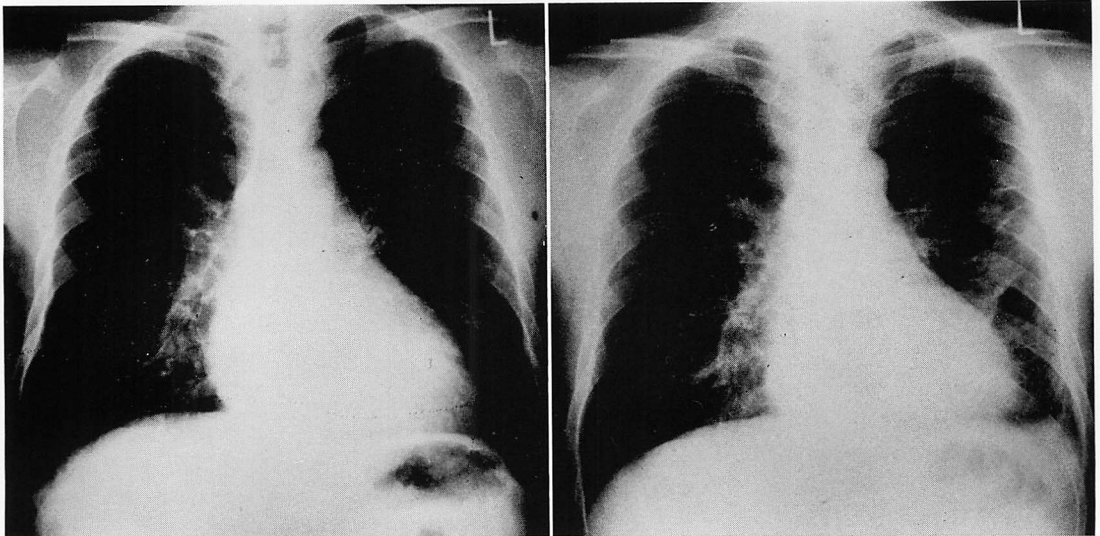


Fig. 7. Postero-anterior chest X-ray films.

The cardiothoracic ratio is 53% in the presence of aortic regurgitation (left panel) and 51% after aortic valve replacement (right panel).

全発症前 (Fig. 4), 合併時, 術後のいずれにおいても同様に存在していた (Fig. 10).

心カテーテル, 左室造影所見: 大動脈弁閉鎖不全合併中の検査で, 3/4 度 (Sellers 分類) の閉鎖不全が認められた. この時点では左室内収縮期圧較差は無かったが, 術後 44 日に行った検査では, 16 mmHg と軽度ながら圧較差が認められた. 左室拡張終期容量は合併時の 128 ml/m² から 82 ml/m² に減少した. 左室拡張終期圧は合併時は 30 mmHg であったが, 術後は 10 mmHg に減少した (Table 1).

考 察

肥大型閉塞性心筋症に感染性心内膜炎を併発することは必ずしもまれではなく, その発症率は数年間の経過中に 2~3% といわれている¹⁻⁴⁾. 肥大型閉塞性心筋症のごとき特殊な病態がある上に, 大動脈弁閉鎖不全などの機械的負荷が加わった場合, いかなる反応が見られるかは, すこぶる関心をひくところであろう.

本症例が大動脈弁閉鎖不全を合併していた期

Table 1. Hemodynamic data at the time of aortic regurgitation and after valve replacement (AVR)

	Before AVR	After AVR
Intra-LV systolic pressure gradient (mmHg)	0	16
CI (L/min/m ²)	2.7	2.9
LVEDVI (ml/m ²)	128	82
EF (%)	76	73
Aortic regurgitation (Sellers)	Grade III	no

間, 肥大型閉塞性心筋症としての特徴的所見の多くは軽減, 消失しており, 弁置換術後にはおおむね大動脈弁閉鎖不全発症前のそれに復帰している. このことは肥大型閉塞性心筋症の病態の本質に関し, 多くの示唆を与えるものである.

本症例では, 大動脈弁閉鎖不全合併時, 左室内腔は正常上限程度にまで拡大し, 左室壁厚ならびに心室中隔厚も縮小していたが, 弁置換術後はおおむね旧に復した. すなわち, 合併時は左室が全体と

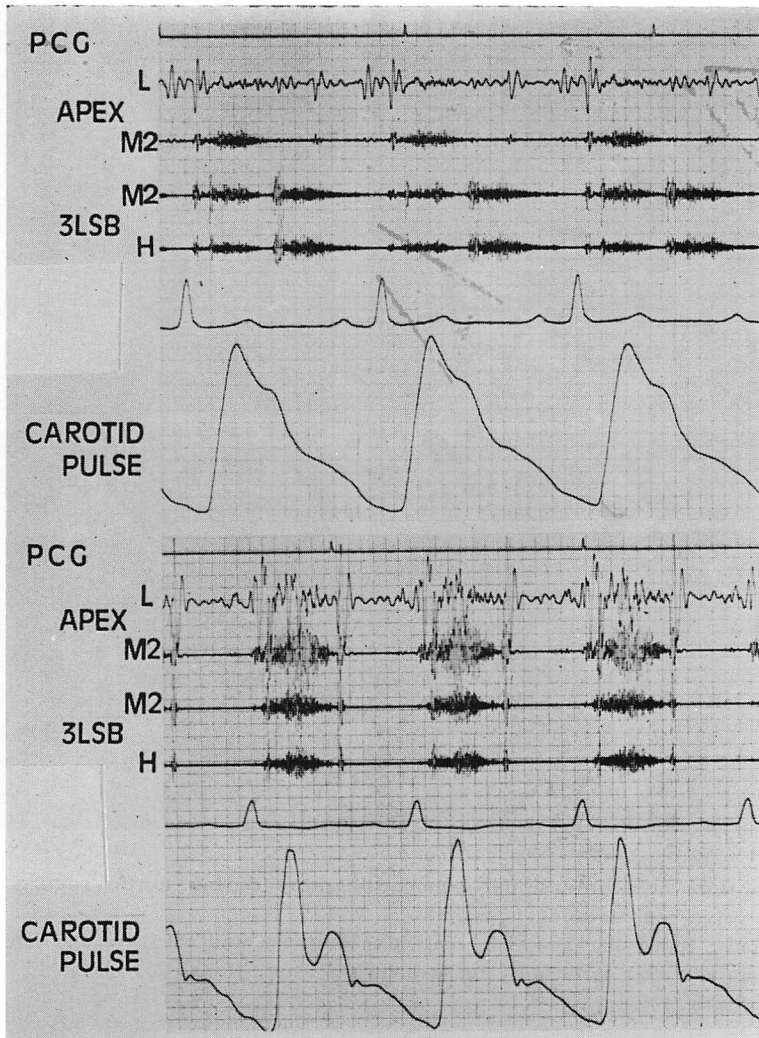


Fig. 8. Phonocardiograms with carotid pulse tracings in the presence of aortic regurgitation (upper panel) and after aortic valve replacement (lower panel).

A systolic murmur is enhanced and a bifid contour of the carotid pulse tracing becomes prominent after aortic valve replacement.

して伸展されていたものと考えられる。一般に肥大型心筋症では、左室の肥厚とともにその伸展性が障害されており、これは本症に特徴的な病態と考えられている^{5,6)}。しかし、今回の症例からみると、肥大型心筋症における肥厚した心筋層にも、なお力学的負荷が加われば大きく伸展する性質が保持されていると考えられる。この症例では大動脈

弁閉鎖不全時の左室拡張終期圧が術後のそれよりも高いから、左室の伸展にはこの拡張期圧上昇が与って力があつたに相違ない。しかしこの値自体は、一般に肥大型閉塞性心筋症の拡張終期圧としてはとくに高いものではない。これら一連の心室の反応は、やはり上記のような心筋層の潜在的性質が存続していることを示すものと考えられる。

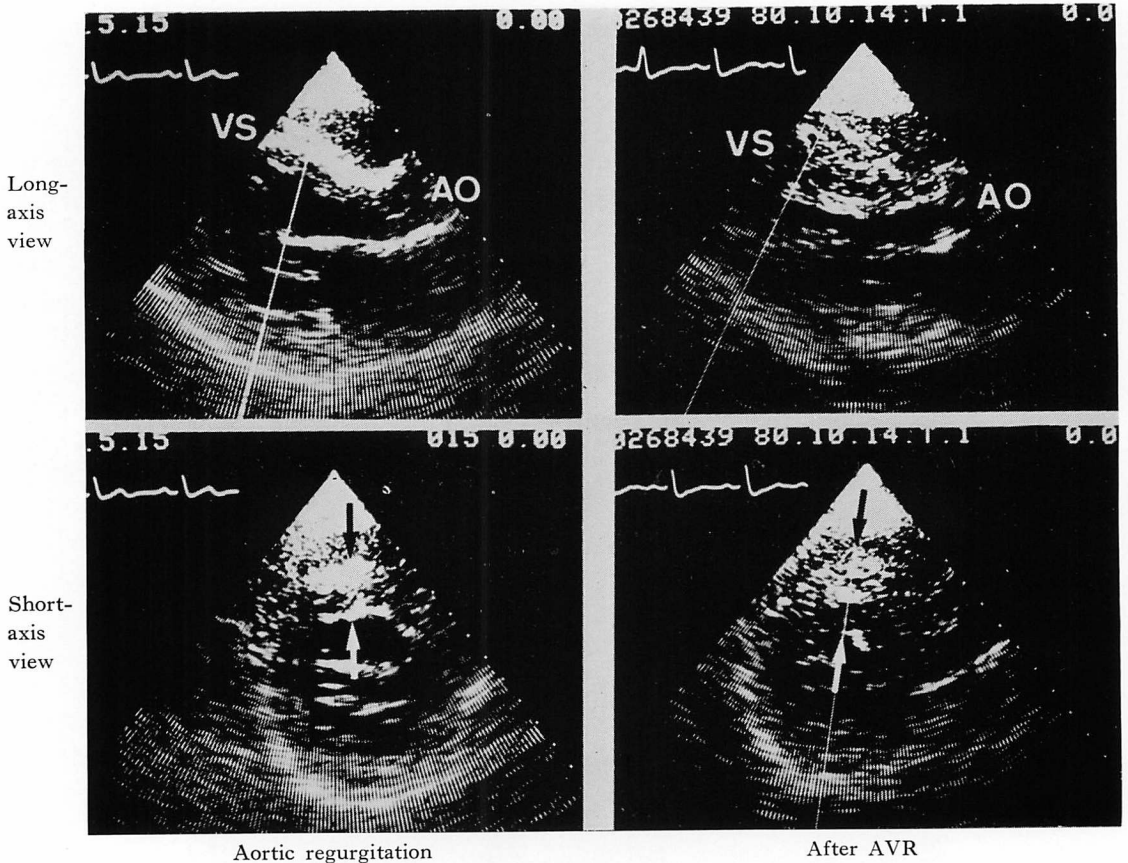


Fig. 9. Real-time two-dimensional echocardiograms during aortic regurgitation and after aortic valve replacement.

Interventricular septal thickness, left ventricular posterior wall thickness and left ventricular diameter before and after aortic valve replacement (AVR) are 16 and 25, 12 and 15, and 52 and 35 mm, respectively.

第2音奇異性分裂, 強大な収縮期雑音, 頸動脈波における二峰性収縮期波などは当初に存在し, 大動脈弁閉鎖不全合併時には消失し, 弁置換術後に再び現れた. 従来より肥大型閉塞性心筋症におけるこれらの所見は主として左室流出路が狭小なことによって生じると考えられてきた. 上記のようにこれら所見が消長することは, やはりこれらが流路の狭いこと自体によって二次的に発生する所見であるとの考え方を支持するものであろう.

一方, 同様に左室流出路の閉塞と何らかの関係があると見られてきた僧帽弁エコーの SAM は,

大動脈弁閉鎖不全の合併によって左室が拡大しても常に存続した. したがって同じく左室流出路閉塞との関係についても, 収縮期雑音や頸動脈二峰性収縮期波などのそれと, SAM のそれとは, 異なるものであると考えられる. SAM 形成の機作として, 古くは, 狭小化した流出路を血液が肥大筋の強い駆出力によって押し出されるため, 血流が加速され, その Venturi 効果によるものとの考えがあった⁷⁾. 今回のごとく, 左室が拡大して, 他のいわゆる閉塞性の所見が消失するにもかかわらず, SAM が存続することは, 上記の Venturi 効




Fig. 10. M-mode echocardiograms at the time of aortic regurgitation (upper panel) and after valve replacement (lower panel).

Systolic anterior motion of the mitral valve is maintained in M-mode echocardiograms throughout the period of aortic regurgitation and after valve replacement.

果という考えの説得性を失わせるものである。

我々はすでに断層心エコー図による分析から, SAM 形成機作の基盤は乳頭筋肥大およびその位置異常, 方位異常であり, それによって僧帽弁ならびに腱索が前方に偏位し, これらの異常位置をとった僧帽弁, 腱索, ないし, 場合により乳頭筋もまた SAM のエコー源であるとした⁶⁾. さらに, また異常位置をとった弁帆ないし乳頭筋が流出路の狭窄を来すものと考えた⁹⁾.

今回の症例のごとく, 心内腔が拡大すれば流出路の狭小化は解消するが, 一方, 肥大した乳頭筋の位置異常, 方位異常が心内腔拡大によって消失すると考えるべき理由はない. それゆえ, 今回の症例で SAM が終始存在したことは, 上述した考え方とよく符合する. すなわち, 同じく閉塞性という現象に関係する所見の中でも, その結果として現われる所見は内腔の拡大とともに解消し, 逆にその成因の側に位置する所見は, 流出路の狭小化そのものが消失しても, 局所的な異常形態を反映して, 依然として存続するものと考えられる.

なお最後に, 大動脈弁閉鎖不全合併中に V_5 , V_6 などの逆転 T 波の深さが減じたことは, 肥大型心筋症による逆転 T 波の上に, いわゆる左室容量負荷による V_5 , V_6 の T 増高因子が加わった結果かも知れない.

ま と め

肥大型閉塞性心筋症における心エコー図, 心音図・心電図などの特徴的病態が, 感染性心内膜炎による大動脈弁閉鎖不全の出現とともに軽減ないし消失し, 大動脈弁閉鎖不全の手術後, 再び急速に再出現した事実を認めた. このことから, 一般に肥大型閉塞性心筋症では左室壁の伸展性が強く障害されていると考えられているが, かかる場合でも, 状況によってはかなり著明に伸展しうる性質が潜在しているといえる. この事実は, 肥大型閉塞性心筋症の心筋の性質に関して, 極めて示唆に富むものと考えられる.

また, いわゆる閉塞性と関連すると考えられる

所見のうちでも, 収縮期駆出雑音や二峰性頸動脈波は, 心拡大とともに消失することにより, 流出路狭窄に基づく二次的なものであるといえる. 一方, 僧帽弁 SAM は心腔拡大時にも存続することにより, 流出路狭窄の有無には直接関係しない現象であることが改めて確認された.

文 献

- 1) Linhart JW, Taylor WJ: Bacterial endocarditis in a patient with idiopathic hypertrophic subaortic stenosis. *Circulation* 34: 595, 1966
- 2) Vecht RJ, Oakley CM: Infective endocarditis in three patients with hypertrophic obstructive cardiomyopathy. *Br Med J* 2: 455, 1968
- 3) Frank S, Braunwald E: Idiopathic subaortic stenosis. Clinical analysis of 126 patients with emphasis on the natural history. *Circulation* 37: 759, 1968
- 4) Hardarson T, De La Calzada CS, Curiel R, Goodwin JF: Prognosis and mortality of hypertrophic obstructive cardiomyopathy. *Lancet* 2: 1462, 1973
- 5) Sanderson JE, Traill TA, St John Sutton MG, Brown DJ, Gibson DG, Goodwin JF: Left ventricular relaxation and filling in hypertrophic cardiomyopathy. *Br Heart J* 40: 596, 1978
- 6) St John Sutton MG, Tajik AJ, Gibson DG, Brown DJ, Seward JB, Giuliani ER: Echocardiographic assessment of left ventricular filling and septal and posterior wall dynamics in idiopathic hypertrophic subaortic stenosis. *Circulation* 57: 512, 1978
- 7) Wigle ED, Adelman AG, Silver MD: Pathophysiological considerations in muscular subaortic stenosis. In *Hypertrophic Obstructive Cardiomyopathy* (Wolstenholme GEW, O'Connor M, ed). London, J & A Churchill, 1971, p 63-76
- 8) Nimura Y, Nagata S, Sakakibara H, Beppu S, Park YD, Kinoshita N, Miyatake K: Newer aspects in hypertrophic cardiomyopathy, studied with cross-sectional echocardiography. in *Cardiomyopathy: Clinical, Pathological and Theoretical Aspects*. edited by M Sekiguchi, EGJ Olsen, University of Tokyo Press, Tokyo, 1980, p 13
- 9) Nagata S, Sakakibara H, Beppu S, Park YD, Masuda Y, Nimura Y: Mechanism of the systolic anterior motion of the mitral valve and site of the intraventricular pressure gradient in hypertrophic obstructive cardiomyopathy. *J Cardiology* 11: 1077, 1981