

コントラスト心エコー図法 による肺動脈弁閉鎖不全検 出の試み

Detection of pulmonary regurgitation by contrast echocardiography

羽田 勝征
坂本 二哉
天野 恵子
山口 経男
石光 敏行
竹中 克
高橋 久子

Yoshiyuki HADA
Tsuguya SAKAMOTO
Keiko AMANO
Tsuneo YAMAGUCHI
Toshiyuki ISHIMITSU
Katsu TAKENAKA
Hisako TAKAHASHI

Summary

Clinical and experimental studies were performed to determine the role of contrast echocardiography in the diagnosis of pulmonary regurgitation (PR). The clinical cases consisted of 10 normal subjects as control (Group 1), five patients with a Graham Steell murmur (Group II), 17 patients with various kinds of heart disease without PR (Group III), and six young and asymptomatic patients with congenital PR (Group IV). The diagnosis of PR was made by auscultation and external phonocardiography. The intensity of a PR murmur was a grade of Levine 3 or less in all cases.

Two-dimensional and M-mode echocardiograms of the pulmonary valve (PV) were recorded following a rapid injection of indocyanine green by an antecubital vein approach. The flow patterns of contrast echoes were precisely evaluated by M-mode echocardiography. In Group I, linear contrast echoes filled the pulmonary orifice at early to mid systole, and thereafter, within the pulmonary truncus a part of the contrast materials reversed in direction and moved toward the PV at early diastole. The latter flow was constantly observed in cases with pulmonary hypertension. In three cases of Group II and one case of Group IV, reversed contrast echoes were seen to cross the PV into the right ventricular outflow tract during diastole (Type A). In two of Group II and three of Group III, there was the reversed linear flow striking the PV within the main pulmonary truncus at diastole (Type B). In three of Group II, three of Group III and one of Group IV, there were contrast materials appearing in the right ventricle from the closed PV (Type C). High-speed M-mode echocardiograms showed that diastolic regurgitant flow continued beyond the QRS complex of the electrocardiogram. None of three types of patterns were visualized in Group I.

An experimental study was made by utilizing the simple model in which the spatial relationship between the direction of the ultrasonic beam and the regurgitant flow could be manually changed. We demonstrated that types of the contrast echoes (A, B and C) were dependent solely on the directional relation of the beam to the regurgitation. Type A indicated the presence of PR, but Types

東京大学医学部 第二内科
東京都文京区本郷 7-3-1 (〒113)

The Second Department of Internal Medicine,
Faculty of Medicine, University of Tokyo, Hongo
7-3-1, Bunkyo-ku, Tokyo 113

Presented at the 23rd Meeting of the Japanese Society of Cardiovascular Sound held in Kurume, October 8-10, 1981
Received for publication August 5, 1982

B and C could not rule out PR.

In conclusion, contrast echocardiography is useful for detecting PR associated with pulmonary hypertension, but of a limited value in the diagnosis of mild and congenital PR. Timing of PR was fairly accurately determined. This method is an important mutual aid to phonocardiography for the evaluation of PR.

Key words

Contrast echocardiography

Graham Steell murmur

Congenital pulmonary regurgitation

はじめに

今日、コントラスト心エコー図法は血流の短絡と逆流を、非侵襲的に、生理的条件下で直接検出する上で有力な検査法となっている。特に三尖弁閉鎖不全は下大静脈レベル^{1,2)}や三尖弁口部^{3,4)}でコントラストエコーの逆流を観察することにより診断が可能であり、この方法は従来、理学的に診断できなかった例にも応用され、比較的高い検出率が期待されている。

しかし、肺動脈弁閉鎖不全については数例の観察がなされているだけであり⁵⁾、系統的な検索はなされていない。本研究の目的は本疾患におけるコントラスト心エコー図法の診断的意義につき検討することにある。

対象と方法

1. 臨床例

対象は4群からなる。I群は control としての健常者10例(平均年齢28.6歳)、II群は Graham Steell 雑音を有する心疾患5例である。うち、心房中隔欠損(ASD)3例と心室中隔欠損(VSD)の1例は心カテーテル検査を施行、肺動脈圧は平均70/28 mmHgであった。肺動脈圧の得られなかった他の1例は僧帽弁膜症である。III群は肺動脈弁逆流雑音を認めなかった各種疾患17例で(平均43.2歳)、そのうち7例については心カテーテル検査を行ったが、肺動脈収縮期圧は110~30 mmHgであった。残り10例は臨床症状、心エコー図所見から肺高血圧の存在が疑われるものとそうでないものを含んでいる。IV群は平均年齢12.8歳の

先天性肺動脈弁閉鎖不全症例で、全例、健康診断のさいに心雑音を指摘された症例であり、自覚症状はない。1例のみに心カテーテルと心血管造影法が施行され、肺動脈二尖弁による弁閉鎖不全が確認されている。

以上の症例の肺動脈弁閉鎖不全は

1) Graham Steell 雑音については肺高血圧のある例で、胸骨左縁の亢進したII音肺動脈成分と、それに引き続く高調な灌水様雑音⁶⁾、

2) 先天性肺動脈弁閉鎖不全については、胸骨左縁の分裂したII音とII音肺動脈成分にひき続く、あるいは少し遅れた拡張早期中期雑音^{6,7)}を聴取し、かつ、当研究室の多誘導、多チャンネル心音計にて確認することにより診断した。

断層心エコー図装置は Alloka 製 SSD 800 を用い、2.25 MHz の探触子を使用した。まず、ビデオテープにルチンの記録を行った後、探触子を第3肋間ないし第4肋間に置き、右室流出路-肺動脈弁-肺動脈主幹部を観察する矢状面を設定した。次にMモード心エコー図用の超音波ビームを投入して拡張期に明瞭に肺動脈弁をとらえ、かつ可能な限り肺動脈主幹部に平行する方向を標準とした(Fig. 1)。

コントラスト法は従来のごとく¹⁾、10 mg/2 ml の indocyanine green を肘静脈から三方活栓を通して注入、引き続いて冷却生食10 ml を急速注入した。断層心エコー図はビデオテープに、Mモード心エコー図は毎秒50 mm のストリップチャートに記録した。次にビーム方向または肋間を変えて肺動脈弁を検出し、その都度コントラストエコー法を施行した。また症例によっては詳細な時

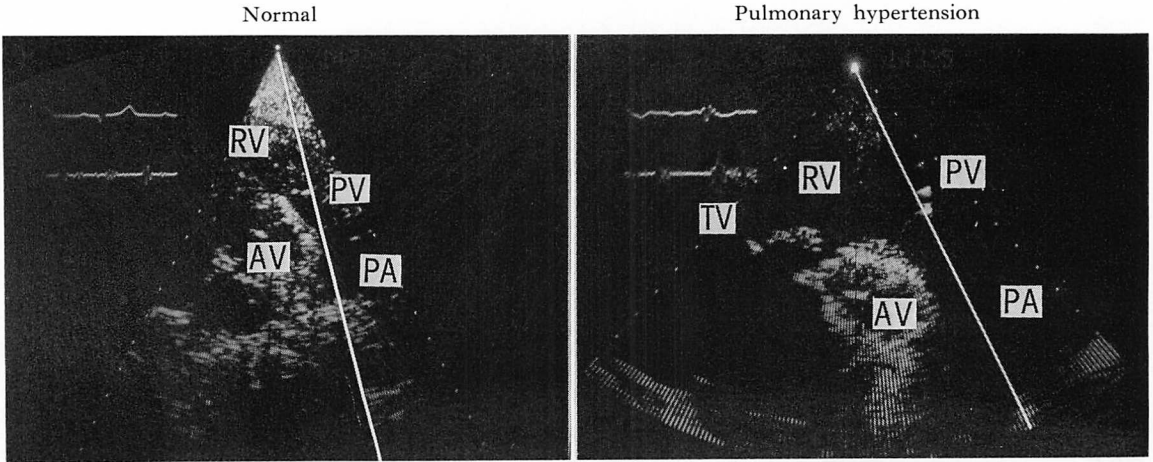


Fig. 1. Representative two-dimensional echocardiograms showing the direction of the ultrasonic beam for contrast M-mode echocardiography.

RV=right ventricle; AV=aortic valve; PA=pulmonary artery; TV=tricuspid valve; PV=pulmonary valve.

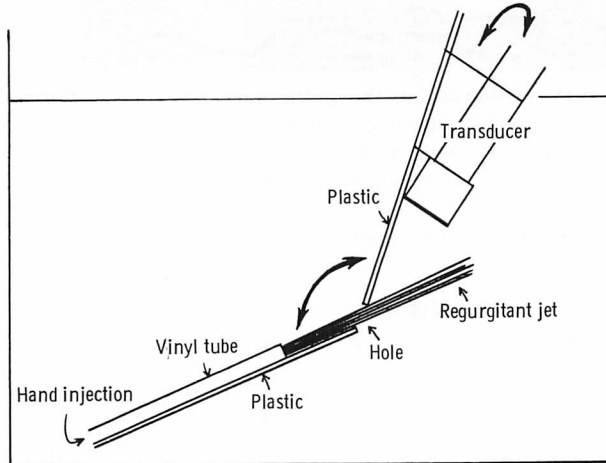


Fig. 2. Diagram demonstrating the experimental model used for determining the effect of angulation of the transducer on contrast echo pattern.

We utilize a thin and square plastic board, 4×20 cm in size, which has a hole of 6 mm in diameter and can be folded in the midline. A vinyl tube with internal diameter of 3 mm is attached to the board to inject contrast passing through the hole. The transducer is also supported by rubber strings to the other side of the plastic board with the beam pointing toward the hole. Thus, we can change the angle between the directions of regurgitant jet and ultrasonic beam.

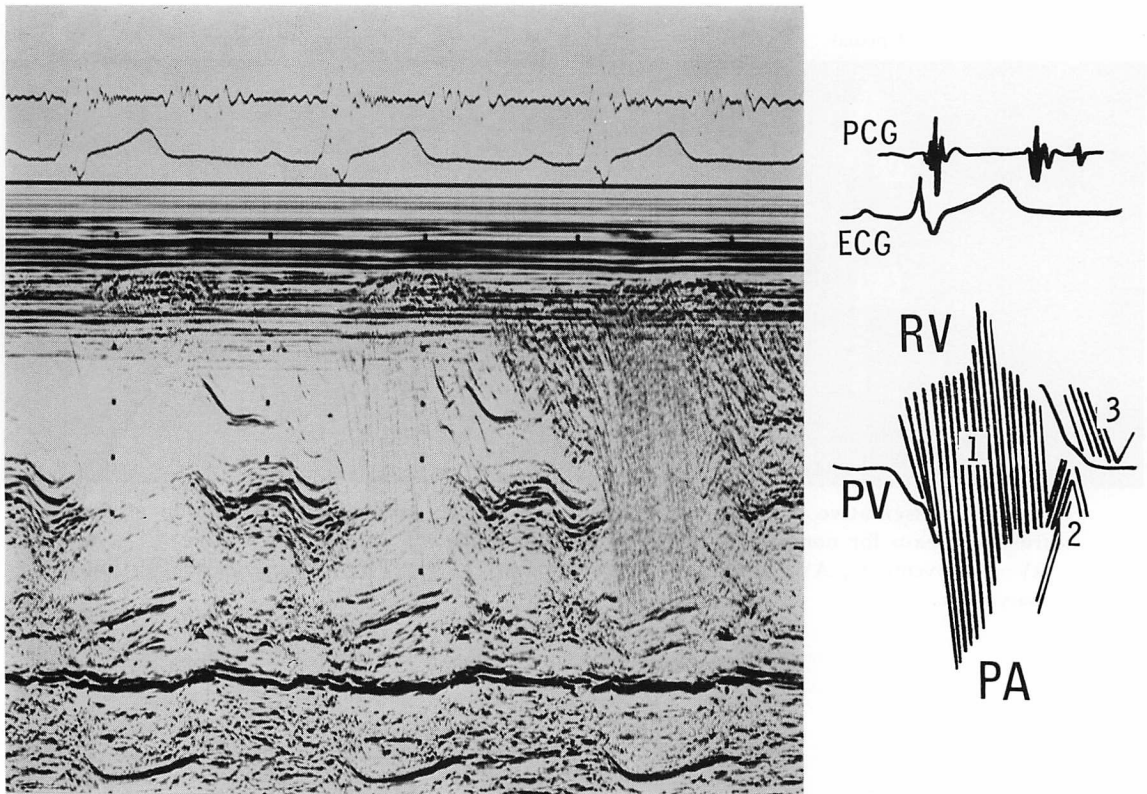


Fig. 3. Linear contrast echogram in the pulmonary artery of a normal subject.

Immediately after the valve (PV) opening, parallel contrast echoes fill the pulmonary orifice (flow 1). Contrast flow is also observed to reverse in direction in the pulmonary artery (PA) and to move toward the closed valve (flow 2). During diastole, small flow (3) occurs in the right ventricular out-flow tract (RV).

PCG=phonocardiogram; ECG=electrocardiogram.

相分析を行うため、Mモード心エコー図はIrex system IIを用いて毎秒100mmのストリップチャートに記録した。したがって全症例2回以上、最高5回のコントラストエコー法を繰り返し試みた。記録する呼吸相は可能な限り呼気止めとしたが、呼気止め不能のため静かな呼吸を行わせて記録せざるをえなかった症例もあった。

2. 実験例

逆流とビーム方向との位置関係から生ずるコントラストエコーの流れのパターンの変化をみるため、Fig. 2のようなモデルを作成した。幅4cm、長さ20cmの薄いプラスチック板を中央で2つ

折りとし、その中心部に径6mmの孔を設けた。内径3mmのビニールチューブを図のように固定し、用手法により注入したコントラストが孔を通過のみプラスチック板の反対側に出現するようにした。一方、臨床例で用いたものと同じの超音波探触子を、中央の孔からおおよそ4cm離して、超音波ビームが孔をとらえる位置にゴムバンドにて固定した。以上の装置により、コントラストエコーの流れる方向に対して超音波ビームの方向を任意に三次元的に変化させることが可能であった。このモデルを脱気水で満たした水槽の中に沈め、空気を混入させた数mlの生食水を注射筒

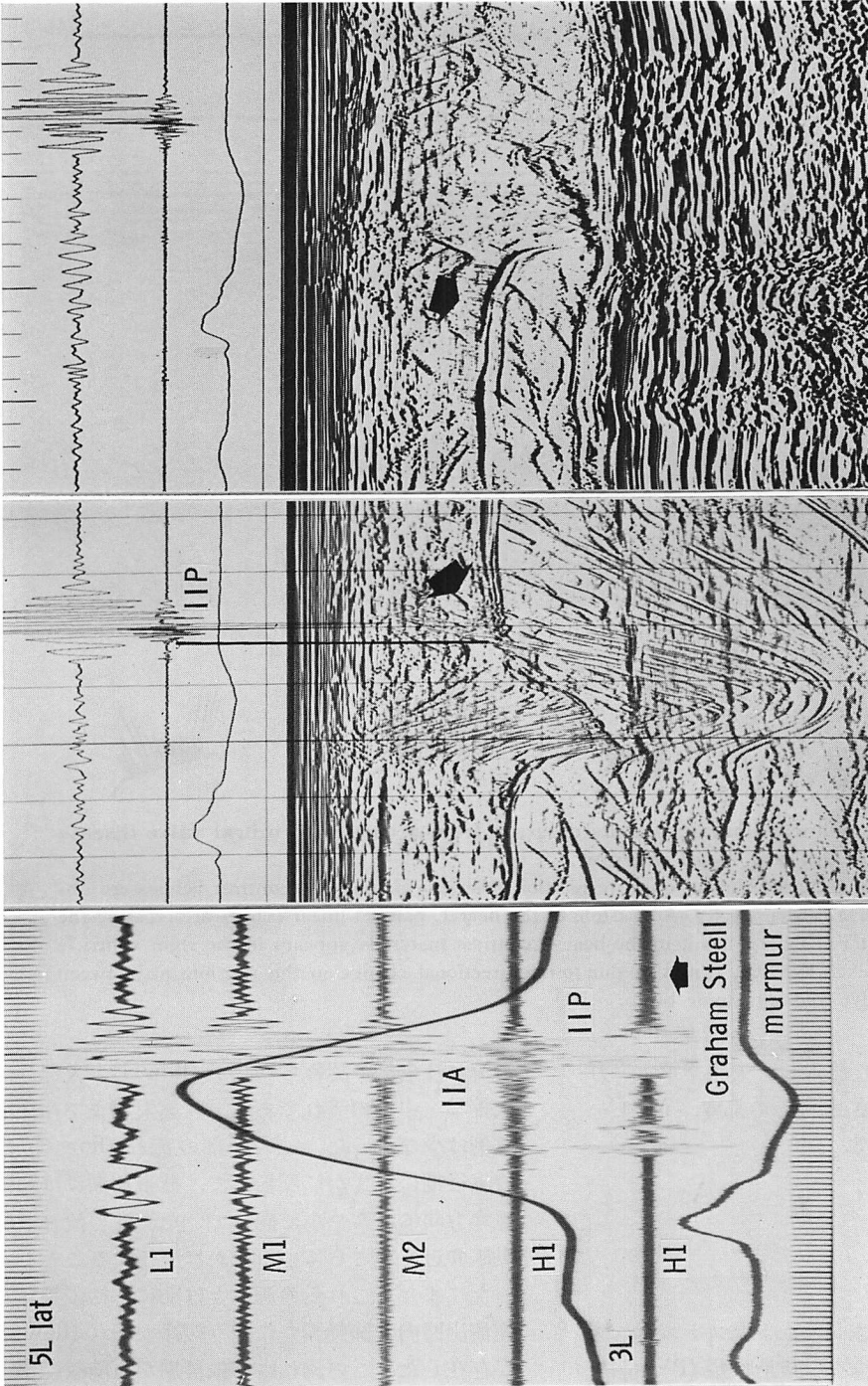


Fig. 4. Phonocardiogram (left panel) and contrast pulmonary valve echograms (two right panels) from a case of atrial septal defect with a Graham Steell murmur.

Pulmonary artery pressure was 60/32 mmHg in this case. The left panel shows a loud pulmonary component of the second heart sound (IIP) and a subsequent high-pitched pulmonary regurgitant murmur. The middle and right panels show pulmonary valve echograms recorded with the transducer positioned at the fourth and third intercostal spaces parasternally, respectively. It is noted that different contrast echo patterns are induced by different angulation of the transducer. 5L lat=phonocardiogram recorded lateral to the left parasternal edge at the fifth intercostal space.

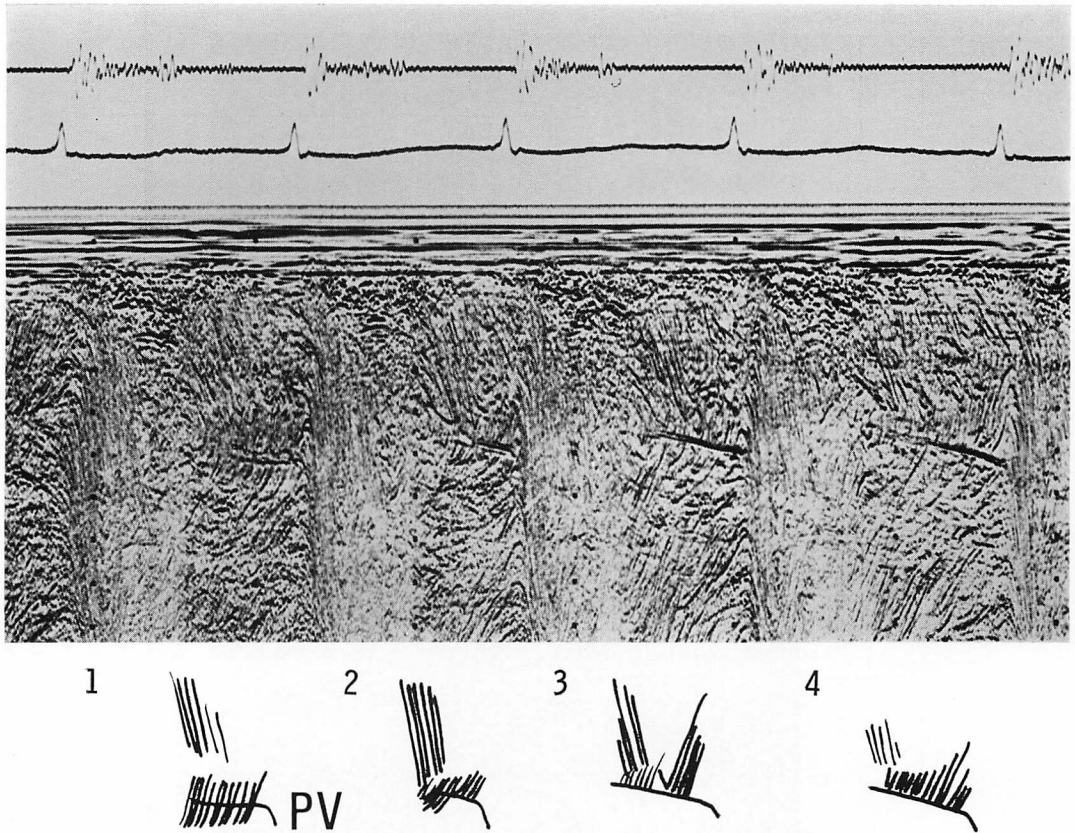


Fig. 5. Contrast echocardiogram and its diagram from a case with mitral valve disease associated with a Graham Steell murmur.

This tracing was recorded during quiet respiration. Variable patterns of contrast echoes are observed in consecutive cardiac cycles. At diastole of the beat 1, parallel linear echoes are crossing the pulmonary valve (PV) (Type A), but in the beat 4, contrast materials appears in the right ventricle from the closed valve (Type C). It may be due to the directional change in the relationship between the pulmonary valve and ultrasonic beam.

によってビニール管から注入し、矢印で示す二方向の角度を任意に変化させ、その都度、Mモード心エコー図を記録した。

結 果

1. 臨床例

1) I 群: 健常例

健常例における肺動脈弁コントラストエコー図は Fig. 3 のごとくである。肺動脈弁 (PV) 開放とともに、右室流出路 (RV) から肺動脈 (PA) へ

の流れは全例で認められたが (flow 1), 大部分は収縮早・中期の流れであり、収縮末期まで存在する例は少なかった。ごく一部の流れ (flow 2) は収縮後期にわずかに反転して、拡張初期には肺動脈弁方向にゆるやかに向っていた。この流れは肺動脈弁近くでさらにゆるやかに反転することがあった。また、これらの流れとは別に、拡張期に右室流出路内で肺動脈弁に向う緩徐な流れ (flow 3) が存在した。この流れは拡張早期から前収縮期に出現し、後者の流れはその一部がそのまま弁口か

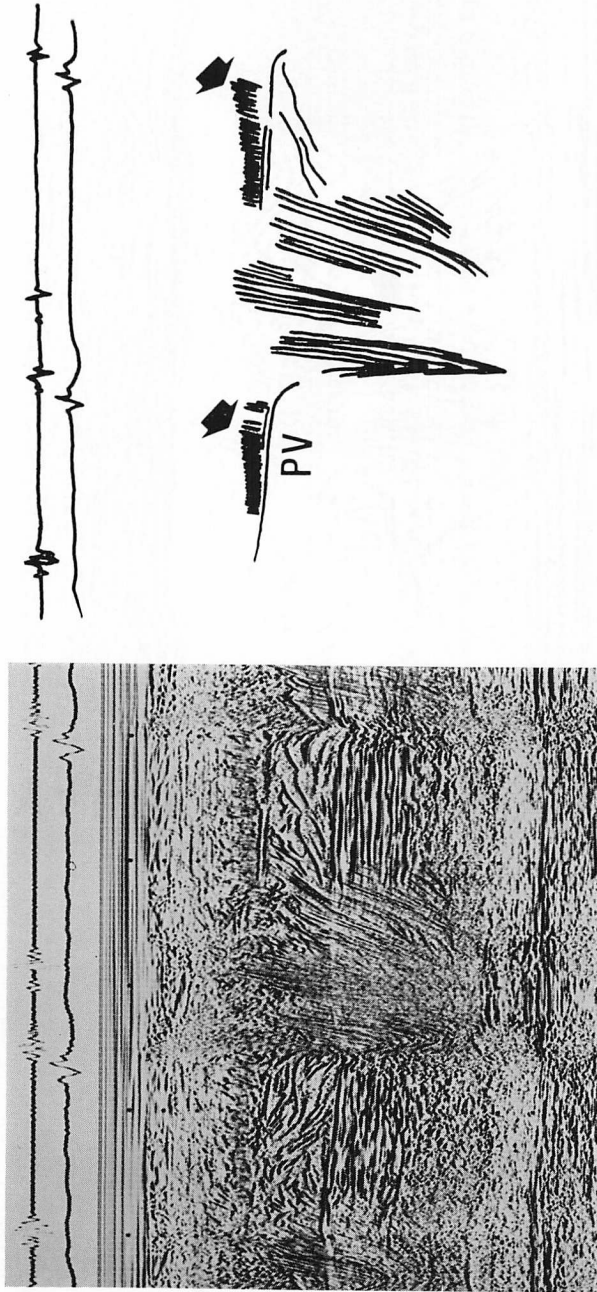


Fig. 6. Contrast echocardiogram in the vicinity of the pulmonary valve from a case of endocardial cushion defect and pulmonary hypertension (94/23 mmHg), but without a Graham Steell murmur.

Contrast pattern of Type C is observed in every beat. Note also that the reversed echoes fill the pulmonary orifice during late systole.

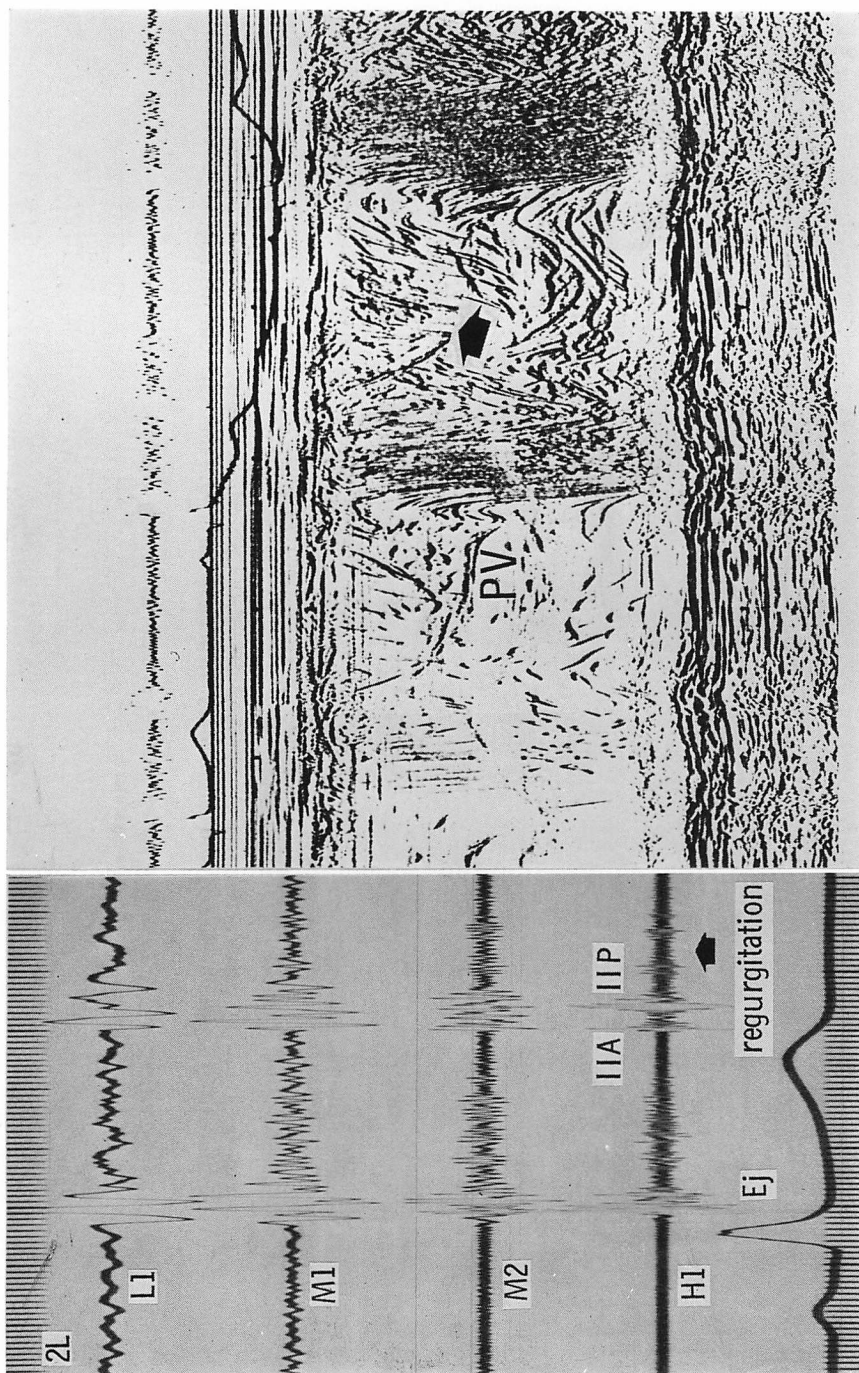


Fig. 7. Phonocardiogram and contrast pulmonary valve echogram in a case with congenital pulmonary regurgitation.

This is the only one case of Group IV in which pulmonary regurgitation is confirmed by pulmonary angiography. The echogram demonstrates linear contrast echoes traversing the closed valve at mid-diastole (arrow in right panel).

	Cases	A PV	B PV	C PV
I Normal	10	0	0	0
II Graham Steell murmur	5	3	2	3
III No pulmonary regurgitation	17	0	3	3
IV Congenital pulmonary regurgitation	6	1	0	1

Fig. 8. Results of contrast echocardiography.

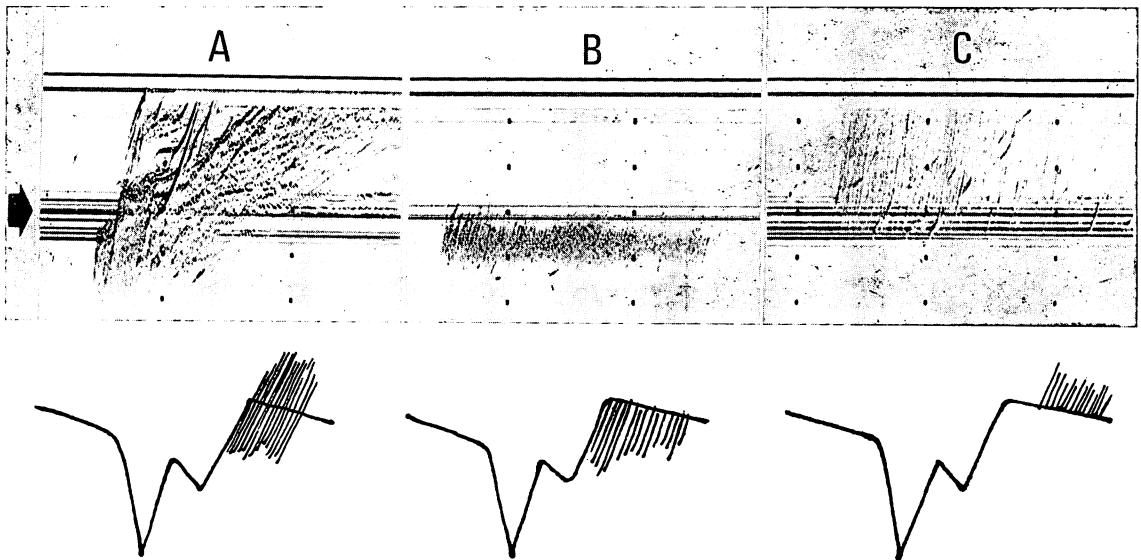


Fig. 9. Three different patterns of pulmonary regurgitation recorded in the experimental model and corresponding diagrams of the contrast pulmonary valve echograms (see Fig. 2).

Despite the same flow, all types of regurgitation (A, B, C) are easily induced by changing the angulation of the transducer in the model. The arrow shows the linear echoes reflected from a hole of the plastic board.

ら駆出される流れに移行した。

以上の流れは症例により、また同一症例でもビーム方向や反復検査により変動しやすく flow 1 を除いては恒常性に乏しかった。当然のことながら、これらの流れは注入直後に認められやすく、時間の経過とともにコントラストは流出し、その後消褪した。

2) II 群: Graham Steell 雑音を有する例

ASD の 2 例と弁膜症の 1 例では、弁開放とともに肺動脈内に流出したコントラストエコーが収縮中期～末期に反転し、その線状エコーが弁を越えて右室内に向うのが観察された (type A, Fig. 4)。さらに弁膜症の 1 例と他の ASD の 1 例では、収縮期に肺動脈内で反転した線状エコーが、

拡張期に閉鎖した弁の高さで途絶する所見が認められた (type B). Type A の認められた ASD, 弁膜症および VSD の各 1 例では, さらに肺動脈弁から右室流出路に向う拡張期の流れ (type C) が存在した (Fig. 5).

これら異なったタイプの流れは, 同一例でも, 心拍, 呼吸相により, また反復検査により, 出現することがあった.

3) III 群: 肺動脈弁逆流性雑音のない症例 17 例中 3 例で type B の流れ, 他の 3 例では type C の流れ (Fig. 6) が認められた. 前者は拡張早期~中期の流れであり, 後者の 2 例は全拡張期性, 他の 1 例は拡張後期性の流れであった. これらの流れのパターンは臨床的, 心エコー図的あるいは血行力学にみた肺高血圧とは関係がなかった.

4) IV 群: 先天性肺動脈弁閉鎖不全症例

6 例中 1 例で type A の流れ (Fig. 7), 他の 1 例では type C の流れが, いずれも拡張中期に存在した. 前者は心血管造影の施行された唯一の症例で, やはり逆流が認められた.

2. 実験例

コントラストエコーの流れと超音波探触子のなす角度を任意に変化させることにより, 臨床例と同様な 3 種の type の流れを記録することができた (Fig. 9). Fig. 9 上段の矢印の多層エコーはプラスチック板にあけた孔と中央の折り目に由来するエコーであり, 臨床例の閉鎖した肺動脈弁エコーと見做すことができる. コントラストエコーの流れ(逆流と見做すことができる)と超音波ビームの 2 者のなす角度が小さい時は type A の流れが記録された. Type B, C は同じ流れに対し, 超音波ビーム方向をプラスチック板の孔に向けたまま, 探触子の角度を変化させることにより容易に記録できた.

考 案

肺動脈弁逆流の高度な症例では, 右室内から肺動脈内にかけてコントラストエコーが長時間にわ

たり停滞するため, 断層心エコー図法を用いたコントラスト法のみでもある程度の診断は可能である. しかし, コントラストエコーが肺動脈弁を越えて拡張期に右室に流出する現象は, M モード心エコー図法により始めて確認することができる.

本研究における type A の流れが, 実際の血液の逆流を反映したものであることは明らかであろう. しかし, type B, C については問題が残る. 明らかに逆流性雑音のある例のみならず, かかる雑音のない心疾患にてもこのような type が観察されるからである. Figs. 4, 5 に示すごとく, type A を示す症例においても type B, C のパターンが存在し得ることは, 実験においても明らかになごとく, 投入する超音波ビーム方向により, 同じ肺動脈弁逆流が異なった流れとして観察されることがあることを示すものである. 従って III 群のなかにも PR の存在する症例が含まれている可能性がある.

肺高血圧例で, 収縮中期から後期にかけて肺動脈血流の減速や反転が起こることは, コントラスト心エコー図法⁵⁾のみならず, 超音波パルス・ドプラー法⁹⁾や電磁流量計¹⁰⁾を用いた検討からも認められており, type B の流れが必ずしも全例で肺動脈弁閉鎖不全を意味するものではないと思われる. Type C の流れが真の逆流を意味するものかどうかは, さらに今後の検討が必要である.

同一例であっても, コントラストエコーの流れが同一の血流パターンを示すとは限らないということの解釈には, 十分な慎重さが必要である. コントラストエコーは注入直後の数心拍で最も強く, その後は徐々に消褪し, また呼吸やわずかな体位の変動により血行動態とビーム方向が変化する. したがってとくに肺動脈弁口の一部から逆流が発生する軽症例では, 逆流エコーの検出率は低下するものと考えられる. コントラストエコー再現性の問題を含め, この点はコントラスト心エコー図法の欠点の 1 つであろう.

本研究の初期の意図に反し, コントラスト心エ

コー図法による PR の検出率が三尖弁閉鎖不全のそれと異なり低かった一因は、対象例の逆流が軽度であったことと、三尖弁を記録する場合と異なって acoustic window が狭く、超音波ビームの投入方向が限られ、逆流部位が十分にとらえられなかったからであろう。

M モードコントラストエコー図法による肺動脈逆流時相は、心音図によるものと異なっている。心音図記録上、拡張早期ないし中期の逆流性雑音であっても、コントラスト心エコー図では全拡張期性逆流のことがあり (Fig. 4)、この点は心音図記録による心雑音検出の限界を補うものである。

IV 群の先天性肺動脈弁閉鎖不全で逆流エコーの検出率がとくに低かったのは、先述したごとく、逆流の程度がごく軽度かつ限局しているためであろう。

最近 Gullace ら¹¹⁾ は M モードコントラストエコー図法を用いて PR の検出を試みている。彼らの例は大部分肺高血圧症であるが、我々の言う type A の流れを全例で観察し、PR 検出に対する本法の有用性を強調している。しかし、type B, C については、彼らは全く触れていない。この検出率の差は、彼らの症例が比較的重症の肺高血圧性弁閉鎖不全を含んでいたためかも知れない。

以上、コントラスト心エコー図法による PR の検出法は、肺高血圧の存在が予見される症例では十分有用であるが、軽症例、とくに先天性肺動脈弁閉鎖不全の診断には困難性があり、むしろ聴診ないし心音図記録の方が鋭敏と思われる。最近、逆流の検出に超音波パルス Doppler 法の応用が試みられており¹²⁾、本疾患の診断に高い検出率が期待されている。

コントラスト心エコー図法による肺動脈弁逆流の検出法は、聴診や心音図法にとって代わるべきものではなく、あくまでも補助的診断法として位置づけるべきであろう。

要 約

コントラスト心エコー図法による肺動脈弁閉鎖

不全の検出について検討した。症例は正常コントロール 10 例 (I 群)、Graham Steell 雑音例 5 例 (II 群)、肺動脈弁閉鎖不全のない症例 17 例 (III 群)、および先天性肺動脈弁閉鎖不全 6 例 (IV 群) の計 38 例である。肺動脈弁閉鎖不全の診断は聴診および心音図に依った。

肺動脈弁口部のコントラスト血流パターンは、断層心エコー図によるよりも、M モード心エコー図によって詳細な検討が可能であった。収縮早期～中期に弁口を満たした線状コントラストエコーが収縮後期に反転するパターンは、肺高血圧例で認められたが、この流れが拡張期に肺動脈弁を越えて右室へ流出するパターン (type A) は II 群の 3 例と IV 群の 1 例に認められた。II 群の 2 例と III 群の 3 例では、反転したコントラストが閉鎖した肺動脈弁レベルまで向うのが観察された (type B)。II 群の 3 例と IV 群の 1 例では、拡張期に右室内のみで閉鎖した弁から流出する平行な線状エコーが認められた (type C)。しかし同一症例でも、反復検査、あるいはビーム方向により、異なった type の流れが観察されることがあった。高速度 M モード心エコー図の検討では、流れの時相と雑音の時相は一致せず、コントラストの流れが次の心拍の QRS 後まで持続する症例があった。

脱気水内で逆流の方向と超音波ビームの方向を変化させながら記録した実験的検討では、A type は真の逆流を意味したが、B, C type も逆流を否定し得ないことが確認された。

コントラスト心エコー図法は、軽度の肺動脈弁閉鎖不全例では必ずしも有用とはいえない。本法は逆流時相の決定には役立つことがあるが、しかしあくまでも聴診、心音図の補助的診断法として位置づけることが大切である。

文 献

- 1) 天野恵子, 坂本二哉, 羽田勝征, 山口経男, 石光敏行, 足立秀樹: コントラストエコー造影法. 弁閉鎖不全への適用. J Cardiology 9: 697-716, 1979
- 2) Lieppe W, Behar VS, Scallion R, Kisslo JA:

- Detection of tricuspid regurgitation with two-dimensional echocardiography and peripheral vein injections. *Circulation* **57**: 128-133, 1978
- 3) 桑子賢司, 遠田栄一, 井野隆史, 梅田 徹, 古田昭一, 町井 潔: 三尖弁, 三尖弁輪エコーグラムについて: 三尖弁狭窄, 三尖弁閉鎖不全の診断. *J Cardiology* **10**: 947-966, 1980
 - 4) Tei C, Shah PM, Omiston JA: Assessment of tricuspid regurgitation by directional analysis of right atrial systolic linear reflux echoes with contrast M-mode echocardiography. *Am Heart J* **103**: 1025-1030, 1982
 - 5) 小泉克己, 梅田 徹, 町井 潔: Contrast echo 法による主肺動脈血流パターンと流速の推定について. *日超医講演論文集* **34**: 111-112, 1978
 - 6) 上田英雄, 海渡五郎, 坂本二哉: 臨床心音図学. 復刻第3版, メディカルエレクトロタイムス社, 東京, 1978, p 505, 868
 - 7) Perloff JP: *The Clinical Recognition of Congenital Heart Diseases*. 2nd ed, WB Saunders Co., Philadelphia, London, Toronto, 1978, p 230-231
 - 8) 榊原 博, 宮武邦夫, 木下直和, 朴 永大, 永田正毅, 中島克彦, 別府慎太郎, 仁村泰治: 超音波パルス・ドプラー法, 心断層法組み合わせ使用による心房中隔欠損症の短絡血流の分析. *J Cardiology* **10**: 225-234, 1980
 - 9) 松田光生, 杉下靖郎, 山口 徹, 田村 勤, 伊藤 徹: 超音波パルス・ドプラー血流計を用いた肺高血圧症における右室流出路および肺動脈内血流波形の検討. *J Cardiology* **11**: 603-614, 1981
 - 10) 田原 稔, 田中弘允, 中尾正一郎, 吉村寿一, 桜井修吾, 鄭 忠和, 鹿島友義, 金子卓也: 肺高血圧症における肺動脈弁収縮中期半閉鎖の発生機序に関する実験的研究. *J Cardiology* **10**: 199-211, 1980
 - 11) Gullace G, Savoia MT, Ravizza P, Locatelli V, Addamiano P, Ranzi C: Contrast echocardiographic features of pulmonary hypertension and regurgitation. *Br Heart J* **46**: 369-373, 1981
 - 12) Miyatake K, Okamoto M, Kinoshita N, Matsuhisa M, Nagata S, Beppu S, Park Y, Sakakibara H, Nimura Y: Pulmonary regurgitation studied with the ultrasonic pulsed Doppler technique. *Circulation* **65**: 969-976, 1982