

第7回 臨床心臓病談話会(東京)

昭和57年1月23日(土)

日本海運倶楽部

プログラム

I. 特別講演

心筋梗塞後長期生存の数例*

司会 東京大学医学部 第二内科 坂本 二哉

東京女子医科大学 心研循環内科 広沢 弘七郎

II. パネルディスカッション

『右心不全の病態と治療』

- (1) 小児期右心不全を呈する疾患の病態と治療
- (2) 先天性心疾患の右心不全(外科の立場から)*
- (3) 三尖弁逆流の評価とその外科的治療
- (4) 右心不全の血行動態
- (5) 右心不全の病態生理

神奈川県立こども医療センター

循環器科

宝田 正志

東京女子医科大学 心研循環器外科

今井 康晴

三井記念病院 循環器センター

井野 隆史

東京医科歯科大学 第二内科

谷口 興一

慶応義塾大学 呼吸循環内科

中村 芳郎

Received for publication August 13 1982

* 抄録未提出

小児期右心不全を呈する疾患の病態と治療
 神奈川県立こども医療センター 循環器科
 宝田 正志

小児期に右心不全を呈したり、また右心不全を合併する疾患としては **Table 1** に示すように、多くのものがある。このうち心室中隔欠損を伴わない肺動脈閉鎖ないし重症狭窄、左心低形成症候群のように、純粹の右心不全を呈する原発性心疾患はむしろ少なく、右心不全を合併した両心不全の病態を呈するほうが多い。

Table 1. Various heart diseases causing primary or associated right heart failure

1. Heart diseases associated with anatomical or functional lesions in the right-side of the heart
 - 1) Pulmonary valve
 - a) Absence
 - b) Hypoplasia and dysplasia
 - c) Pulmonary atresia
 - d) Pulmonary stenosis
 - 2) Tricuspid valve
 - a) Unguarded tricuspid valve
 - b) Hypoplasia and dysplasia
 - c) Tricuspid atresia (TA)
 - d) Tricuspid stenosis
 - e) Downward displacement (Ebstein's disease)
 - 3) Right ventricle
 - a) Myocardial disease
 - b) Hypoplastic right ventricle
 - c) Uhl's anomaly
 - d) Endocardial fibroelastosis, endocarditis
 - e) Dysfunction of papillary muscles
 - 4) Pulmonary arteries and veins
 - a) Primary pulmonary hypertension
 - b) Persistent pulmonary hypertension of the newborn (PPHN or PFC)
 - c) Peripheral pulmonary stenosis (PPS)
 - d) Total anomalous pulmonary venous drainage (TAPVC)
 - e) Pulmonary venous obstruction (atresia, cor triatriatum)

2. Heart diseases associated with anatomical anomalies in the left-sided heart
 - a) Hypoplastic left heart syndrome (HPLH)
 - b) Coarctation of the aorta (Co. A.) and interrupted aorta (Int. Ao)
3. Heart diseases associated with anatomical anomalies in great vessels
 - a) Complete transposition of the great arteries
 - b) Double outlet right ventricle
4. Post-operated
 - a) RV bypass operation
 - b) Residual pulmonic stenosis
 - c) Tricuspid or pulmonary insufficiency

我々の施設における1977年1月～1981年12月までの新生児期症例を **Table 2** に示す。これらの右心不全の臨床症状、各種臨床検査所見、および治療基本方針を **Table 3, 4, 5** に示す。

Table 2. Various heart diseases with primary or associated right heart failure
 () Total cases with CHF

| | |
|---|---------------|
| HPLH | 10(10) |
| Co. A. Int. Ao | 8(9) |
| d-transposition of the great arteries (TGA) | 7(8) |
| TAPVC | 5(7) |
| PPS, critical PS | 4(4) |
| TA | 4(4) |
| Ventricular septal defect (VSD) | 5(10) |
| PFC | 4(4) |
| Endocardial cushion defect (ECD) | 3(3) |
| Polysplenia syndrome | 3(3) |
| Double outlet RV (DORV) | 2(2) |
| Patent ductus arteriosus (PDA) | 2(6) |
| Ebstein's anomaly | 1(1) |
| Aortic stenosis (AS) | 1(1) |
| Supraventricular tachycardia (SVT) | 1(1) |
| Miscellaneous | 5(13) |
| Total | 51(76) |

Abbreviations: see Table 1.

Pathophysiology and treatment of heart diseases with right heart failure in childhood

Table 3. Clinical symptoms of patients with right heart failure

-
1. Elevated venous pressure
 2. Systemic venous congestion
 3. Enlarged liver < 3.0~4.0 cm (2 fb) below the right costal margin
 4. Peripheral edema, rapid weight gain
 5. Ascites
-

Table 4. Various laboratory findings in patients with right heart failure

Chest X-ray: Cardiomegaly common (RA, RV enlargement, bulging of MPA)
Electrocardiogram: arrhythmias (SVT, WPW, IRBBB, etc)
P pulmonale
Right ventricular hypertrophy (RVH)
Vectorcardiogram: RVH pattern
Echocardiogram: RA, RV enlargement
Increased excursion of TV
Reduced RV ejection fraction (RVEF)
Cardiac catheterization and angiography:
Increased RA pressure
RA, RV enlargement
Reduced RVEF (Normal: 0.6 ± 0.1)
Increased RVEDV (Normal: $60 \sim 80 \text{ ml/m}^2$)

Abbreviations: see Table 1 & 2.

Table 5. Treatment of right heart failure

-
1. General treatment
 - 1) Rest
 - 2) Restriction of water and sodium intake
 - 3) Inclined sitting position (cardiac chair)
 - 4) Appropriate ambient oxygen concentration, environmental temperature
 2. Medical treatment
 - 1) Digitalization
 - 2) Diuretics
 - 3) Catecholamine
 - 4) Vasodilator
 - 5) Correction of acid-base imbalance
 3. Surgical treatment
-

ま と め

- 1) 小児の場合、右心不全を来す原疾患は多岐にわたる。
- 2) なかでも先天性心疾患に基づく右心不全が多いが、新生児の persistent pulmonary hypertension (PPH) のような周生期のストレスによって起こるものも含まれる。
- 3) 発症年齢は新生児、乳児期にもっとも多い。
- 4) 治療: 薬物療法の種類はおおむね成人と同様であるが、原因療法としては外科的治療を要する疾患が多い。

三尖弁逆流の評価とその外科的治療

三井記念病院循環器センター
井野 隆史

三尖弁逆流の術前評価およびそれに基づく外科的治療法は、いまだ議論のあるところである。術前にコントラスト心エコー図所見より三尖弁逆流の程度を点数で表示し、術中の触診による逆流程度判定と比較した。またその判定に基づき、外科治療法を決定した最近2年間の手術成績を報告する。

方法：Mモード法および断層心エコー図法を用いたコントラスト法によって三尖弁逆流を評価し、既報のごとき方法でその重症度を点数表示した。術中触診は右心耳より指示指を三尖弁口付近まで挿入し、主として逆流範囲が指示指先端の範囲を越えるか否かで判定した(Table 1)。外科治療法は三尖弁の器質的病変の有無、

Table 1

| | |
|----------------------|------|
| 逆流を触れないもの | 0度 |
| ジェットとして触れるもの | I度 |
| 指示指先端より狭い範囲に触れるもの | II度 |
| 指示指先端の範囲を越えて触れるもの | III度 |
| 指示指先端の2倍の範囲を越えて触れるもの | IV度 |

逆流の程度および全身状態の評価などに応じて弁輪縫縮術(主として Kay の方法)あるいは TVSI (重複三尖弁作成術)を施行した。

結果：1. 三尖弁逆流の定性診断としては右室流入路(三尖弁口部)のコントラスト心エコー図所見がもっとも有用で、断層法で明らかな逆流エコーが認められたもの、および M モード心エコー図で AB パターン(エコーが右室から右房へ、三尖弁エコーをよぎる像)を示したもので、すべて有意(触診 II°以上)の逆流を認めた。逆流総計点数では、2点前後なら逆流があってもごく軽いもの(I度)であり、5点前後なら明らかな逆流はあるが軽いもの(II度)で、8点前後なら中等度以上(III度)の逆流があり外科的処置を要することがおおよ

The evaluation and treatment of the tricuspid regurgitation

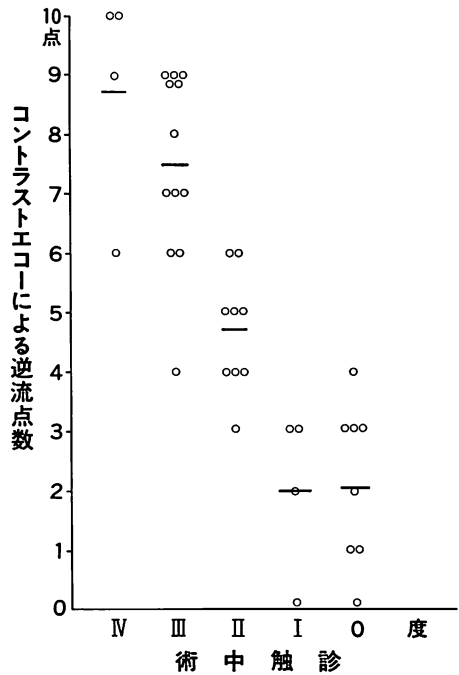
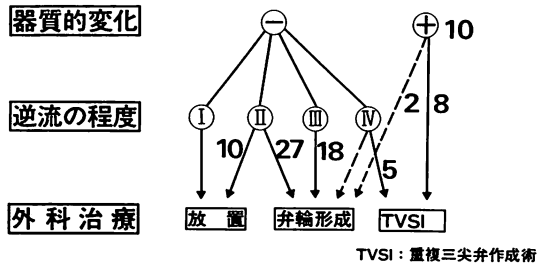


Fig. 1



- その他の考慮点
- 1) 全身状態
 - 2) 肝腫大
 - 3) 右房の大きさ

Fig. 2

そ予測できた。また10点満点では高度の逆流(IV度)であり、三尖弁の器質的变化があるか全身状態の悪い患者では TVSI が必須となった(Fig. 1)。

2. 僧帽弁疾患に伴う三尖弁疾患に対する外科治療方針および施行例数は Fig. 2 のごとくである。三尖弁に器質的变化のあったものは10例で、8例に TVSI、2例に弁輪形成を施行した。逆流IV度の例では全例に

TVSI を施行し、2 例を失ったが、死因は右室出血および肺梗塞であった。逆流 III 度の例では器質的変化のないものは全例(18 例)弁輪形成を受け、死亡例はなかった。II 度の例では 10 例が放置され、27 例が弁輪形成を受け、後者で 3 例の病院死があったが、死因は左室破裂、硬膜外血腫、無顆粒球症であり、三尖弁処置には直接関係がなかった。

結論： コントラスト心エコー図法は三尖弁逆流の定性および定量化に有効な手段であり、術中の触診による逆流程度とよく相関した。

三尖弁に器質的変化の強いもの、高度の逆流のあるもの、全身状態の悪い例では、逆流を完全に無くする TVSI が勧められ、中等度の逆流 (III 度) では弁輪形成術が勧められる。

右心不全の血行動態

東京医科歯科大学 第二内科
谷口 興一

一般に右心不全は左心不全に合併することが多いが、肺性心、心房中隔欠損(ASD)、三尖弁閉鎖不全(TR)などにおいては、しばしば右心不全が単独で認められる。右心不全の血行動態は原疾患の種類によりある程度異なり、また治療薬に対する反応にも差異がみられる。そこで、右心負荷を呈する疾患の血行動態を測定し、血管拡張薬の効果を見た。

対象は右心不全を来す疾患として慢性肺疾患、TR、ASDの3疾患、左心不全に右心不全を併発する疾患として急性心筋梗塞に合併した心室中隔穿孔(AMI+VSD)および僧帽弁狭窄症(MS)である。左右心カテテル法にて血行動態を測定し、併せて血管拡張薬の影響を検討した。血管拡張薬はnitroglycerin(NTG)、chlorpromazine(CP)、およびasthane(AT)である。

1) 慢性肺疾患: 両側肺底群(Pls)と一側荒蕪肺群(DL)を比較すると、肺動脈圧(PA)、肺動脈楔入圧(PAw)、右室拡張終期圧(RVEDP)、および肺血管抵抗(PVR)は、いずれもDL群に比べPls群が上昇を示し、ばらつきが大ではあるが右心不全の程度もやや高度であった。また、血液ガスについては、PAw採血のPo₂がPls群で高値を呈し、動脈血との短絡が示唆された。

2) ASD+TR群の血行動態: PA圧、RA圧およびLA圧いずれについてもTRのない群よりも高く、RA圧波形ではa波、v波の上昇とx波の消失または浅平化、および平均RA圧の上昇を認めた。また肺血流Qpの減少傾向、左-右短絡減少と右-左短絡を認め、ばらつきはあるが右心不全傾向がみられた。

3) AMI+VSDの血行動態: PA圧、PAw圧の上昇を認め、左-右短絡による肺血流(Qp)の増大を認めた。またPAw圧については、v波増高と急峻なy下降がみられ、僧帽弁閉鎖不全と異なる点はx波の浅平化を認めないことであった。PAw圧波のv波上昇の機序は収縮後半における肺静脈→左房血液還流増大によると考えられる。

4) 外傷性TRの血行動態: 3例において右房平均圧の上昇、x波の浅平化、v波の上昇を認めたが、右室圧は正常範囲にあり、1例に右-左短絡を認めた。

5) 血管拡張薬による血行動態:

i) MSの肺循環動態: 肺血量はATにて減少、CPでは不変、肺循環時間はATにて短縮、CPではやや短縮傾向を認めた。また肺血管distensibilityはATにて増大を認めたが、CPでは不変であった。

ii) ASDの血行動態: 右心不全(+)群では、NTGによりPA圧、RA圧、LA圧、PVR、および右-左短絡の低下、Qpおよび左-右短絡の増大を認めたが、(-)群ではPA圧、RA圧、LA圧および左-右短絡の減少を認め、さらにQpは軽度減少を呈し、血圧は不変であった。

iii) 慢性閉塞性肺疾患(COPD)の血行動態: 右心不全(+)群では、NTGによりPA圧、RA圧の軽度低下を認め、心拍出量(CI)とPaO₂の上昇を認めたが、血圧は不変であった。また、(-)群ではPA圧、RA圧、血圧、およびCIの低下を認めた。

右心不全の血行動態は、右心不全の程度や原疾患の種類により若干の差異がみられ、また血管拡張薬に対する反応パターンにも違いが認められる。近年、血管拡張薬の減負荷効果が注目され、左心不全の二次的治療薬として活用されているが、NTGについては、右心不全における血行動態の改善も期待できる。

右心不全の病態生理

慶応義塾大学医学部 呼吸循環内科
中村 芳郎

右室は容量ポンプであり、圧負荷には弱いといわれる。ここでは正常成人の右室が心不全に至るまでに、圧負荷に対してどのように反応しているかを概説した。

イヌを用いた実験では、右室は肺動脈の抵抗増加に対し、右室拡張末期圧を上昇させることなく、収縮期圧が60 mmHg 程度まで一回拍出量を不変に保てる。この間、右室は、より低い収縮期圧を発生していた時には不均等に収縮していた自由壁を均等に収縮させて負荷に耐えているように見える。また、右室が回転楕円体に近づくことでも、発生収縮期圧を上昇させることができると思われる。

臨床的には、断層心エコー図の左室短軸面で見ると、右室負荷例では右室が円に近づき、左室が扁平化することはよく知られている。より見やすい左室短軸面の扁平化をもって右室圧負荷の指標とすることを試みた。すな

わち、左室短軸面の中隔両端を結ぶ直線に平行な長径 d_1 と、それに垂直な短径 d_2 を乳頭筋がやっと見える基部近くで拡張末期に測定、 d_2/d_1 をもって左室扁平化すなわち右室円形化の指標とした。左室拡張末期圧上昇のない右室負荷例について、右室拡張末期圧と d_2/d_1 の関係をもっても、右室収縮期圧とでも有意な相関関係が認められた。この対象には、容量負荷例、慢性負荷のため右室肥大が生じて急性の代償機構としての右室の円形化を論ずるのに不適当な例が多く含まれている。

比較的急性の経過を示した原発性肺高血圧症の2例について、圧負荷に対する右室形態の変化を提示した。1例では、右室収縮期圧70 mmHg まで右室拡張末期圧は高度の上昇を示さず、形態もほぼ通常見られる正常の右室のそれに似ていたが、100 mmHg を示すようになる間で、右室拡張末期圧の急上昇、右室円形化、三尖弁閉鎖不全を示した。他の1例では肺高血圧の自然軽快を生じたもので右室圧、右室形態は前者と逆の経過を示した。