

断層心エコー図法による心
筋梗塞部位の評価：心電図、
冠動脈所見との比較

Cross-sectional echocar-
diographic visualization
of the infarcted site in
myocardial infarction :
Correlation with electro-
cardiographic and coro-
nary angiographic find-
ings

柴田 純一
高橋 啓美
板家 守夫
長田 浩司
板家 研一
戸次 久敏
古賀 義則
宇津 典彦
戸嶋 裕徳

Junichi SHIBATA
Hiromi TAKAHASHI
Morio ITAYA
Hiroshi NAGATA
Kenichi ITAYA
Hisatoshi BEKKI
Yoshinori KOGA
Fumihiko UTSU
Hironori TOSHIMA

Summary

Three dimensional assessment of the site of myocardial infarct was performed using cross-sectional echocardiography in 68 patients with old myocardial infarction. Patients with a history or electrocardiographic findings suggestive of double or multiple infarctions were excluded from the study.

1. In patients with abnormal Q waves in V_1 to V_3 , a regional wall motion abnormality (asynergy) was observed in the anterior portion of the interventricular septum (IVS) and the anterior free wall of the left ventricle (LV) which was extended from the base to apex. Most of them had a significant stenosis in the left anterior descending artery (LAD) distal to the first diagonal branch.

2. Patients with Q waves in V_1 to V_5 or V_6 showed extensive asynergy in the anterior IVS, anterior and lateral free walls of the LV extended from the base to apex. LAD stenosis proximal to the first diagonal branch seemed to be the corresponding coronary lesion.

3. In patients with Q waves in V_3 to V_5 or V_6 , asynergy was limited to the apical half of the anterior

久留米大学医学部 第三内科
久留米市旭町 67 (〒830)

The Third Department of Internal Medicine, Kurume
University School of Medicine, Asahi-machi 67,
Kurume 830

Presented at the 24th Meeting of the Cardiography Society held in Tokyo, March 23-24, 1982
Received for publication July 5, 1982

wall of the LV.

4. In patients with Q waves in II, III and aVF, asynergy was observed in the basal half of the posterior wall and the posterior portion of the IVS.

Key words

Cross-sectional echocardiography Myocardial infarction Asynergy Q wave Coronary stenosis

はじめに

心筋梗塞の部位や拡がりの診断は臨床上極めて重要であるが、このためには梗塞巣を立体的に把握する必要がある。この点、従来心筋梗塞の部位診断に用いられてきた心電図法は必ずしも十分とはいえない。最近 Roberts ら¹⁾は“Location of myocardial infarcts; A confusion of terms and definitions,”と題する editorial で、左室が円錐形であることを考慮して、梗塞巣を 1) 左室長軸方向に心基部か心尖部か、2) 短軸円周方向に中隔部、前壁部、側壁部、後壁部か、3) 心筋の厚さ方向に心内膜下か貫壁性かの3方向に、立体的に観察することが重要であると強調している。この点に基づき本研究では断層心エコー図法を用いて梗塞巣を立体的に観察し、冠動脈病変、心電図所見と比較検討した。

対象と方法

対象は陳旧性心筋梗塞 68 例で、男 60 例、女 8 例である。うち前壁梗塞 38 例、下壁梗塞 30 例で、心電図や既往歴で double infarctions が疑われた例は対象より除外した (Table 1)。全例でほぼ同時期に心電図、断層心エコー図、冠動脈造影を施行し、比較検討した。

断層心エコー図は左室の長軸像および腱索、乳頭筋、心尖部の各レベルでの左室短軸像を用いて Fig. 1 のごとく、前壁、中隔、後壁、側壁部に分類し、さらに冠動脈支配を考慮して腱索レベルの心室中隔を前方中隔、後方中隔に分類して観察した。その結果、長軸像で 5 分節、短軸像で 10 分節に分類し、定性的に asynergy の有無を判定

し、severely reduced 以下の明らかな壁運動異常のある部位を asynergy 陽性とした。

心電図による梗塞部位の診断は、12 誘導心電図で、ミネソタコードを用い、abnormal Q waves または deep Q waves (幅 0.04 sec 以上、Q/R > 1/4) を示す範囲とした。

冠動脈病変は 75% 以上の狭窄を有意とし、同一冠動脈に複数個の有意病変がみられた場合には、中枢側病変を梗塞に対応する病変として検討した。

Fig. 1 に例示した症例は広範囲前壁梗塞例で、心電図 (Fig. 2) では V₁₋₆ に異常 Q 波がみられ、断層心エコー図では心基部から心尖部までの前壁および側壁に広範な asynergy が認められた例である。

結 果

1. 冠動脈病変と左室 asynergy の関係

Fig. 3 に前下行枝病変の部位と左室 asynergy の関係を示す。前下行枝の病変部位を第 1 対角枝の分岐部より中枢側、第 1 対角枝と第 1 中隔枝の間、第 1 中隔枝より末梢側の 3 部分に分け、それぞれの部位の有意な冠動脈病変の有無と asynergy の範囲との関係を検討した。

第 1 対角枝より中枢側病変例 (Fig. 3 左) では、

Table 1. Subjects of this study

	No. of cases	Sex		Age (years)
		Male	Female	
Anterior infarction	38	35	3	57±9
Inferior infarction	30	25	5	52±11

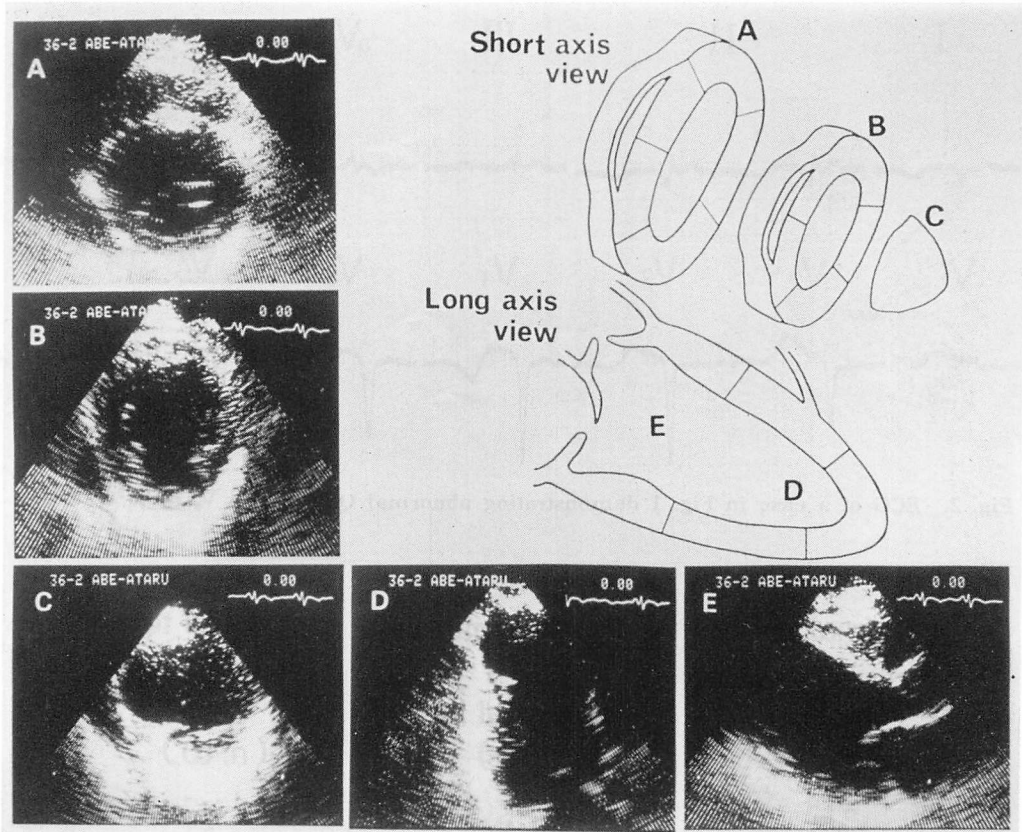


Fig. 1. Schematic illustrations showing five echocardiographic cross-sections employed in the present study.

The asynergy of the left ventricle is observed with the short-axis cross-sections at the level of chordae (A), of papillary muscle (B) and of the apex (C), and apical (D) and basal (E) long-axis cross-sections. Ten segments of the left ventricle are used to indicate the site of asynergy. Representative cross-sectional echograms are obtained from a case with extensive anterior infarction. Asynergy is observed in the anterior septum, anterior and lateral wall at the level of chordae (A) and papillary muscle (B). The apical region (C) is entirely akinetic.

心基部から心尖部までの前壁、前方中隔に 13 例中少くとも 10 例以上の例に asynergy が認められ、腱索、乳頭筋レベルの側壁部にも 7 例 (54%)、また乳頭筋レベルでの後方中隔にも 6 例 (46%) と、広範囲に asynergy を示す例が認められた。

次に第 1 対角枝分岐部と第 1 中隔枝分岐部の間に有意病変がある例 (Fig. 3 中央) では、心尖部前壁で 12 例中 11 例 (92%)、乳頭筋レベルでは前壁、前方中隔で 10 例 (83%) に asynergy が認めら

れ、腱索レベルでは 7 例 (58%) に前方中隔の asynergy を認めた。第 1 中隔枝より末梢に病変がある例 (Fig. 3 右) では、10 例中 9 例 (90%) に心尖部寄りの前方中隔および前壁部に限局した asynergy がみられ、腱索レベルまで asynergy が及ぶ例は例外的であった。

Fig. 4 に下壁梗塞の asynergy 部位と右冠動脈病変および左回旋枝病変例との関係を示した。右冠動脈病変例 (Fig. 4 左) では、腱索レベルで 14

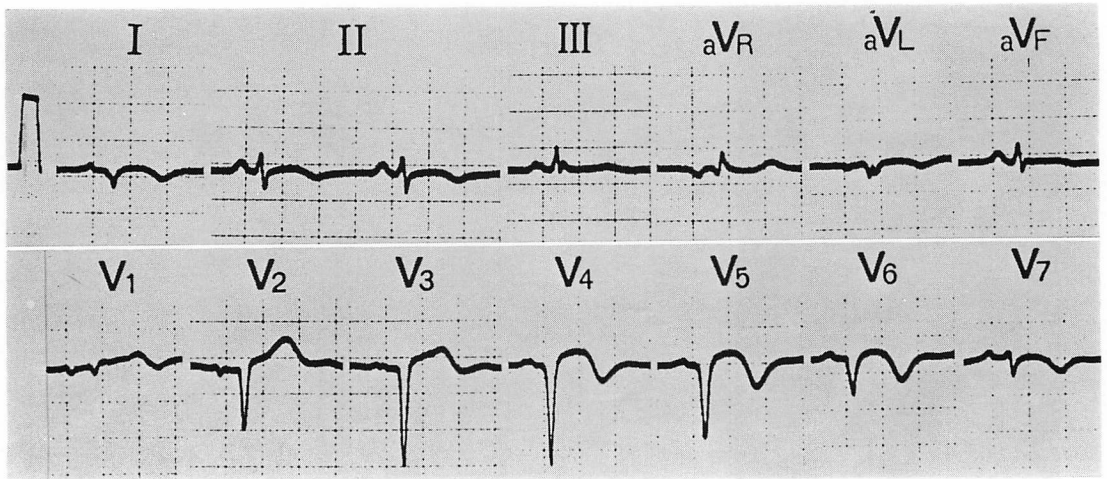


Fig. 2. ECG of a case in Fig. 1 demonstrating abnormal Q waves in V₂ to V₆.

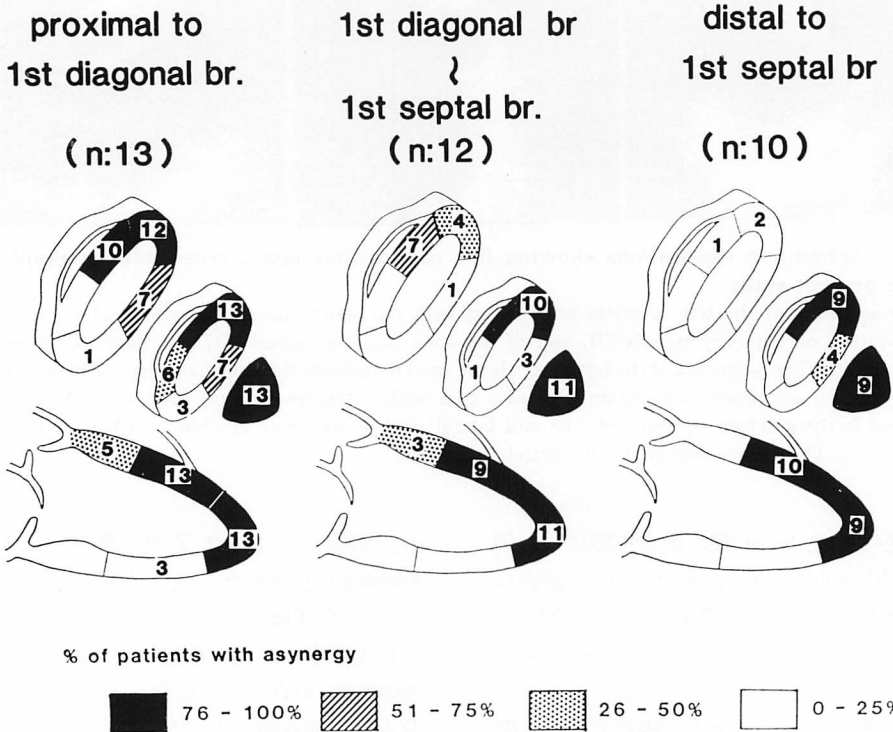


Fig. 3. Frequency of segmental asynergy associated with subgroups of LAD stenosis in anterior infarction.

The absolute number of patients in whom a particular segment is asynergic is indicated numerically. LAD=left anterior descending coronary artery; br=branch.

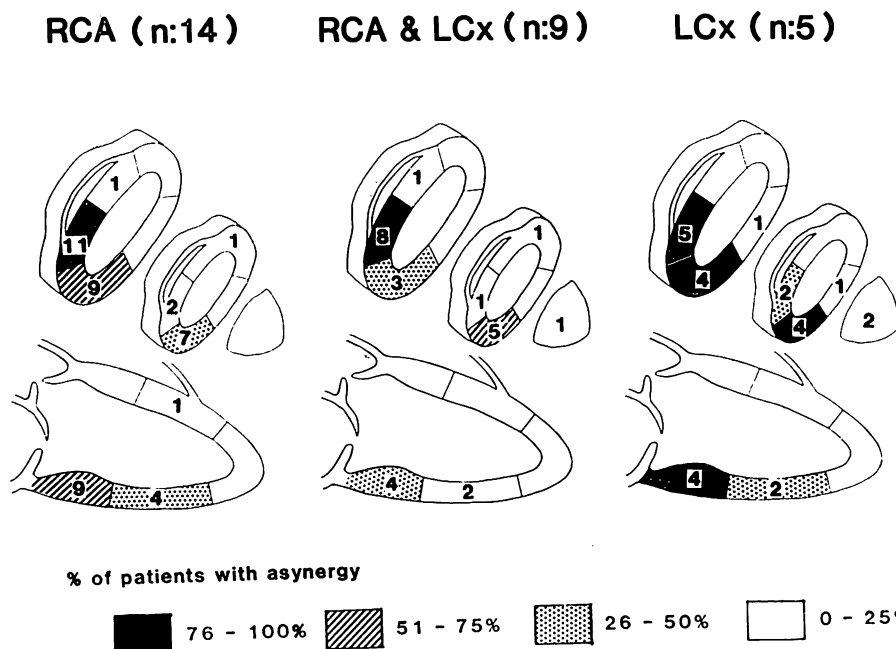


Fig. 4. Frequency of segmental asynergy associated with RCA or LCx stenosis in inferior infarction.

Numbers in each segment: see Fig. 3.
RCA=right coronary artery; LCx=left circumflex artery.

例中 11 例(79%) に後方中隔に, 9 例(64%) に後壁に asynergy がみられ, 心基部後壁のやや内側

よりに asynergy が偏る傾向を認めた. 一方, 左回旋枝病変例(Fig. 4 右)は 5 例とやや少数例であったが, 臍索レベルの後方中隔に 5 例中 5 例(100%), 後壁に 4 例(80%), 乳頭筋レベルで後壁に 4 例(80%)の asynergy が認められ, 右冠動脈病変例に比べてやや外側よりに asynergy が偏る傾向がみられた.

Q wave vs segments of LAD lesion

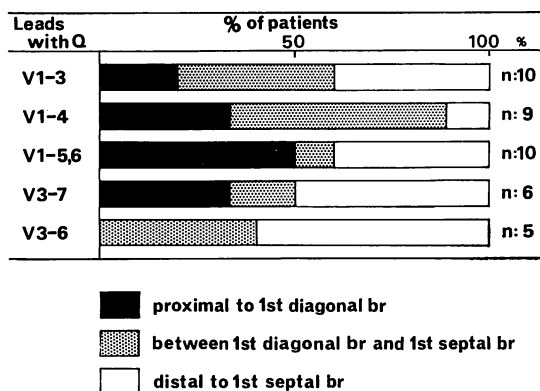


Fig. 5. Correlation of abnormal Q waves and segments of LAD stenosis.

br=branch.

2. 心電図異常 Q 波と前下行枝病変部位との関係 (Fig. 5)

V₁~V_{5,6} に Q 波がある広範囲前壁梗塞では, 10 例中 5 例(50%) が第 1 対角枝より中枢側病変例であった. 一方, V₁~V₃ の Q 波例では 10 例中 8 例(80%) が第 1 対角枝より末梢側病変例であり, V₁~V₄ の Q 波例でも 9 例中 6 例(67%) が同様に第 1 対角枝より末梢側の病変例であった. また V₃~V₆ に Q 波が限局する例では 5 例全例が第 1 対角枝より末梢側の病変例で, 3 例は第 1

Anterior Infarction

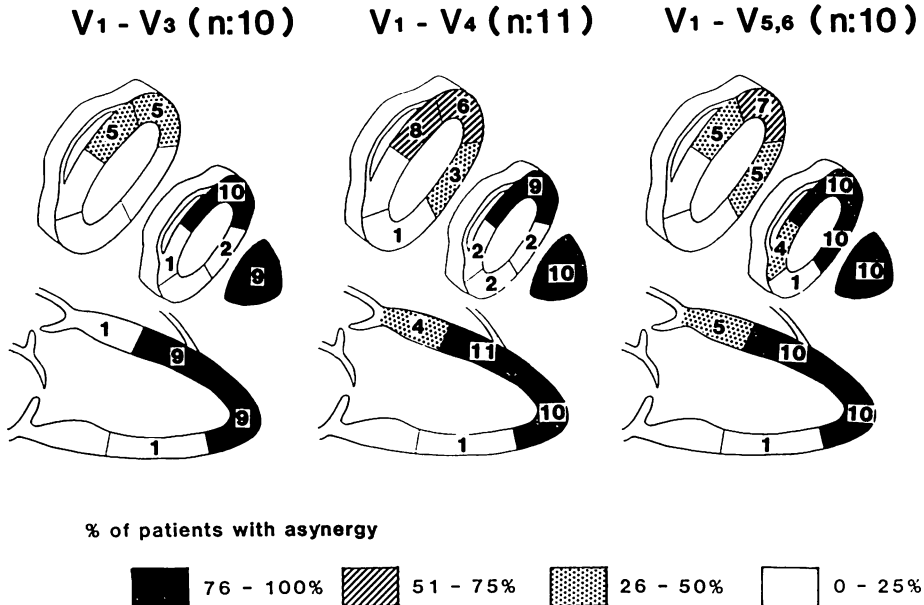


Fig. 6. Frequency of segmental asynergy associated with electrocardiographic subgroups of anterior infarction.

Numbers in each segment: see Fig. 3.

中隔枝よりさらに末梢側の病変例であった。

3. 心電図異常 Q 波と左室 asynergy の関係

前壁梗塞群における心電図の異常 Q 波と左室 asynergy の拡がりの関係を Fig. 6 に示す。まず $V_1 \sim V_3$ に Q 波がみられるいわゆる前壁中隔梗塞では、乳頭筋レベルでは 10 例中 10 例 (100%) に前壁および前方中隔に asynergy が認められ、心尖部でも 10 例中 9 例 (90%) に asynergy を認めた。しかも 10 例中 5 例では腱索レベルでも前壁および前方中隔に asynergy が認められた。このように $V_1 \sim V_3$ の Q 波例では、乳頭筋部から心尖部までの前壁および前方中隔に asynergy がみられ、また半数では心基部前方中隔、前壁に梗塞の波及がみられた。

$V_1 \sim V_{5,6}$ に Q 波を有する広範囲前壁梗塞では、乳頭筋レベルから心尖部にかけて 10 例中 10 例 (100%) に前壁および側壁部に asynergy がみら

れ、4 例 (40%) では後方中隔にも asynergy を認めた。また腱索レベルでも 7 例 (70%) に前壁、5 例 (50%) に前方中隔、側壁部に asynergy を認めた。つまり広範囲前壁梗塞といわれるごとく、心基部から心尖部までの前方中隔、前壁および側壁部に至る広範囲に asynergy が認められ、一部の症例では心尖部側後壁にまで asynergy が及ぶ例も認められた。

一方、 $V_1 \sim V_4$ に Q 波がみられる例では、 $V_1 \sim V_3$ と $V_1 \sim V_{5,6}$ に Q 波がある例の中間的なパターンを示した。すなわち前方中隔および前壁に asynergy が限局した例が 11 例中 8 例、側壁まで広範に asynergy が及ぶ例は 3 例であった。

$V_3 \sim V_7$ に Q 波がみられた例 (Fig. 7 左) では、7 例中 6 例 (86%) で心尖部に、乳頭筋レベルでは 5 例 (71%) で前壁に asynergy がみられ、全体として心尖部寄りの前壁に asynergy がみられ

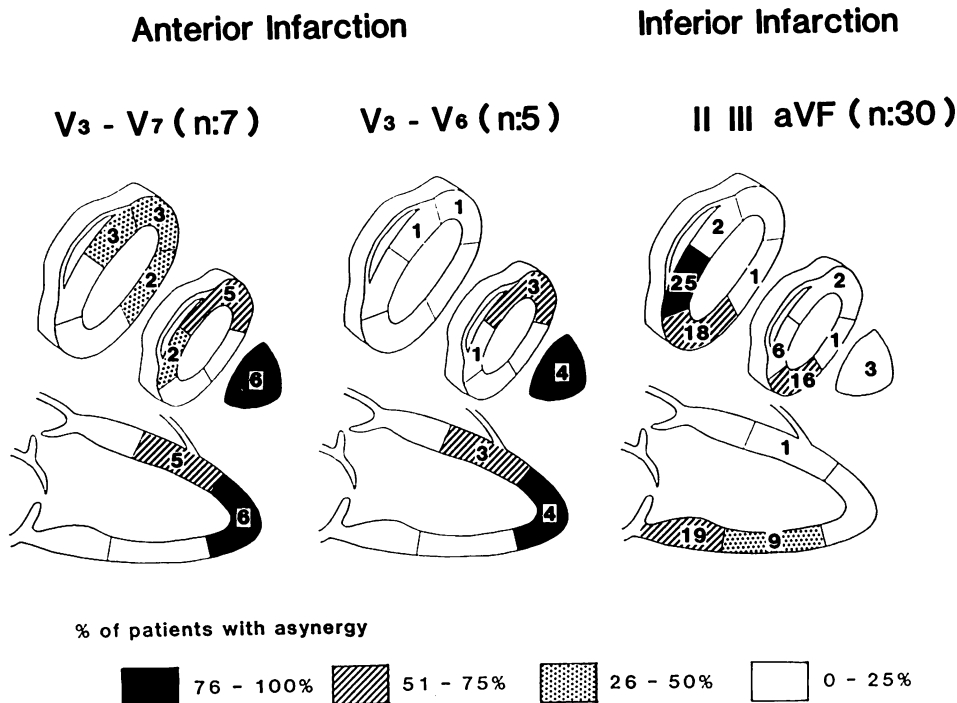


Fig. 7. Frequency of segmental asynergy associated with electrocardiographic subgroups of anterior infarction (left and center), and inferior infarction (right).

Numbers in each segment: see Fig. 3.

る傾向にあった。とくに V₃~V₆ (Fig. 7 中央) の Q 波例では 5 例中 4 例(80%) で心尖部側の前壁に局限した asynergy が認められた。II, III, aVF に Q 波がみられる下壁梗塞 (Fig. 7 右) では、30 例中 25 例(83%) の例で腱索レベルの後方中隔に、同レベルの後壁に 18 例(60%)、また乳頭筋レベルの後壁に 16 例(53%) の asynergy がみられたが、大半の例では asynergy は乳頭筋より心基部寄りに局限し、心尖部まで asynergy が及んだ例はまれであった。また 3 例では明らかな Q 波があるにもかかわらず asynergy は認められず、一般に下壁梗塞では Q 波の程度に比較して asynergy の程度が軽い傾向がみられた。

考 案

1. 心筋梗塞の部位診断上の断層心エコー図法の特徴
心筋梗塞の部位や拡がりの診断には非観血的に

は心電図、観血的には左室造影³⁾が用いられてきたが、これらの検査では必ずしも梗塞巣を立体的に把握し得るとはいいがたい。まず心電図法では中隔梗塞、前壁梗塞、側壁梗塞、後壁梗塞、下壁梗塞と呼ばれるように、左室円周方向の梗塞部位の診断が主体で、長軸方向の拡がりにはそれ程注意が払われていない。また Sullivan ら³⁾の報告にみられるように、剖検所見との対比では、正確な部位診断はかなり困難なことが知られている⁴⁾。

他方、臨床的にもっとも信頼性の高い方法とされる左室造影では、主として左室長軸に沿った 2 断面でしか左室を観察し得ない。しかも観血的方法であるため、繰り返し施行できず、本法も必ずしも梗塞の最適な評価法とはいえない。

この点、非観血的に無数の任意の断面を用いて、左室全体の壁運動の異常を繰り返し観察し得る断層心エコー図法は、梗塞部位やその拡がりの評価

にはもっとも適した方法と考えられる⁵⁻⁷⁾. もっとも今日の断層心エコー図装置では, 心基部側壁像の描出が困難なことがあり, 横位心では明瞭な短軸像が得られにくいなどの問題点も残されているが⁸⁾, 今後装置の性能の向上とともに, computer を用いて各断面を立体的に再構築し得ようになれば, 将来, 梗塞サイズの定量的評価も可能となり得るものと考えられる. さらに梗塞部の菲薄化, 瘢痕化などの心筋性状の観察が可能なくとも, 超音波法の大きな特徴と考えられよう.

以上の観点から, 本研究では断層心エコー図法を用いて, 定性的ではあるが, 心筋梗塞の部位と拡がりの立体的な評価を試みた. 左室長軸像としては胸骨左縁からの心基部長軸像と心尖部長軸像を用い, 短軸像としては腱索レベル, 乳頭筋レベル, 心尖レベルでの短軸像を用いたが, 短軸像は超音波投入部位を変え, できるだけ長軸に直交した像を得るように努めた. なお良好な画像を得るために, 全例左側臥位にて検査を施行した.

今回の検討では, 冠動脈支配を考慮しながら, 短軸断面を腱索レベルでは前方中隔, 前壁, 側壁, 後壁, 後方中隔の5分節に, 乳頭筋レベルでは前壁, 側壁, 後壁, 中隔の4分節に分けて観察した. これは Heger ら⁹⁾の方法を一部修正したものであるが, 病理学的な分節法はこれとは若干異なる. すなわち今回は側壁は前乳頭筋より前壁寄りとしたが, 病理学的にはこれは前乳頭筋の後壁寄りとされている. 臨床的に梗塞の部位診断によく用いられる左室造影でも, AHA の基準による segment 1 が anterolateral, segment 7 が posterolateral と呼ばれるごとく, 前乳頭筋より前壁寄りの部分を通常側壁としているものと考えられ, 今回もこれに準じた分節法を用いた.

2. 冠動脈病変と LV asynergy との関係

まず前壁梗塞群で冠動脈病変と左室 asynergy との関係につき検討を加えた. 第1対角枝より中枢側に有意病変を有する例では, 腱索レベルから乳頭筋レベルまでの前方中隔, 前壁, 側壁, および心尖部に至る広範囲に梗塞巣がみられた. 第1

対角枝と第1中隔枝の間に有意病変を有する例では, 腱索レベル, 乳頭筋レベルの前壁および前方中隔から心尖部にかけて asynergy がみられ, 側壁まで梗塞が波及した例はまれであった. 第1中隔枝より末梢部に有意病変を有する例では, 乳頭筋レベルから心尖部の前壁に asynergy がみられ, 比較的心尖部側に限局した.

このように, 前下行枝病変例では狭窄部位が中枢側になるにつれ, 梗塞巣は心尖部から心基部側へ, かつ外方へと拡大し, 冠動脈の支配と極めてよく一致する結果が得られた. とくに今回の結果では, 第1対角枝の中枢側と末梢側で asynergy の範囲に大きな違いがみられ, 心基部側壁に及ぶいわゆる広範囲前壁梗塞の大半は, 第1対角枝より中枢側の病変例であった. 通常広く用いられている AHA の基準では両者とも前下行枝の segment 6 に含まれているが, 今回の結果からこれを第1対角枝でさらに2つの segment に区分すべきものと考えられた.

右冠動脈, 左回旋枝病変と左室 asynergy 部位との関係の検討では, 右冠動脈病変例でやや内側寄りの後方中隔に, 左回旋枝例でやや外側寄りの後壁に asynergy 部が偏る傾向がみられたが, 両者で明瞭な asynergy 部位の差は認められなかった. また右冠動脈, 左回旋枝病変例では心尖部まで asynergy が及ぶ例はなく, 前下行枝病変例に比し asynergy の程度が比較的軽度である傾向がみられた. このように右冠動脈病変例と左回旋枝病変例で梗塞部位に明らかな差がみられない理由としては, 冠動脈の支配領域に個人差が強いためと考えられるが, 今回は左回旋枝病変例が5例と少なく, 今後さらに症例を重ねて検討していきたい.

以上のように, 冠動脈病変部位と asynergy の拡がりにはほぼ一致したが, 一方では必ずしもこれに合致しない症例もみられた. 今回の検討では, たとえば前下行枝病変例では中枢側の有意病変を梗塞を引き起こした責任冠動脈病変と仮定したが, coronary spasm による梗塞の可能性や, recana-

lization などの問題もあり、必ずしも慢性期の冠動脈病変と梗塞部位は一致しないことが知られている。また冠動脈はかなり個人差も強く、これらの点を考慮すれば、今回の結果から、梗塞の拡がりは冠動脈病変部位と極めてよく一致することを示す所見といえよう。

3. 冠動脈病変と心電図 Q 波との関係

前壁梗塞群を用いて、冠動脈病変部位と心電図での Q 波がある誘導との関係を検討すると、 V_{3-6} に Q 波を有する例では第 1 中隔枝より末梢部の病変が多く、 $V_{1-5,6}$ に Q 波がある例では第 1 対角枝より中枢部の病変が多い傾向がみられた。しかし両者の対応は必ずしも十分ではなく、断層心エコー図での asynergy の方がより冠動脈病変に対応した。これは前述のように、心筋梗塞では recanalization や spasm の関与のため、必ずしも冠動脈病変と梗塞部位が一致しないことのほかに、体格や胸廓内での心臓の位置などに個人差が大きいと、梗塞部位が心電図の Q 波に必ずしも直接反映されないためと考えられた。

4. 左室 asynergy と心電図 Q 波との関係

前壁梗塞群は、心電図的には一般に、 V_{1-3} に Q 波を有する前壁中隔梗塞、 V_{3-5} に Q 波を有する前壁梗塞、 $V_{1-5,6}$ に Q 波を有する広範囲前壁梗塞に分けられている。これらの症例を断層心エコー図で観察すると、 V_{1-3} の Q 波例では乳頭筋から心尖部までの前壁、前方中隔に主として asynergy がみられ、また半数では腱索レベルの前壁、前方中隔にも asynergy の波及がみられた。

一方 V_{3-6} に Q 波がみられた例の asynergy は乳頭筋部より心尖側の前壁に局限した。このように前壁梗塞と前壁中隔梗塞の差は、心室中隔への梗塞の波及の有無よりも、むしろ長軸方向での梗塞巣の拡がりの差であった。すなわち前壁中隔梗塞では乳頭筋より心基部側にまで梗塞が波及しており、一方前壁梗塞では乳頭筋より心尖部側に梗塞が局限したが、これは両者の違いが第 1 対角枝より末梢側の前下行枝病変部位の差で生じていることを考慮すると、当然の結果と考えられた。

また $V_{1-5,6}$ に Q 波がみられる広範囲前壁梗塞例では、左側方に梗塞巣が拡大し、腱索レベルの前方中隔、前壁、側壁、乳頭筋レベルの前壁、側壁および心尖部では全周性に広範囲な梗塞巣がみられた。これも広範囲前壁梗塞が側壁部を支配する第 1 対角枝分岐部より中枢側の前下行枝病変例に多くみられることを考慮すれば、理解に難くない。このように前壁中隔梗塞と広範囲前壁梗塞の差は円周方向への梗塞の拡がりの相違といえよう。

以上のように、前壁梗塞群での胸部誘導の Q 波には、左室の円周方向への梗塞巣の拡がりとともに長軸方向への情報も同時に含まれているものと考えられた。

一方、II, III, aVF に Q 波がみられる下壁梗塞では、主として乳頭筋部より心基部側の後方中隔と後壁に asynergy がみられ、加藤ら¹⁰⁾の報告のように、心室中隔前半は前下行枝に、後半は右冠動脈、または回旋枝に支配されているものと考えられた。また下壁梗塞では心尖部に及ぶ asynergy を有する例はほとんどなかったが、これは心尖部がおもに前下行枝により灌流されるためと考えられ、下壁梗塞は主として心基部に局限するとする従来の所見と一致した結果であった。

このほか心電図的には前側壁、高位側壁、下側壁、純後壁、下後壁梗塞など種々の部位診断がなされているが¹¹⁾、これらの例がどのような冠動脈病変により、どのような部位に asynergy を有するか興味あるところであり、これらの点は今後症例を重ねて検討するべきである。

要 約

陳旧性心筋梗塞 68 例について、断層心エコー図を用いて梗塞の部位を三次元的に検討した。対象のうち心電図や既往歴で、重複または多発性の梗塞が疑われた例は除外した。

1) V_{1-3} に Q 波を有する例では、局所収縮異常(以下 asynergy)は心基部から心尖部にかけての前方中隔および左室前壁にみられた。これら

の大部分は第1対角枝より末梢側の左前下行枝に有意な狭窄が認められた。

2) $V_1 \sim V_{5,6}$ に Q 波を有する例では, 心基部から心尖部にかけての前方中隔や左室の前壁から側壁に及ぶ広範囲な asynergy がみられた。第1対角枝より中枢側の左前下行枝の狭窄が, 対応する冠動脈病変と思われた。

3) $V_3 \sim V_{5,6}$ に Q 波を有する例では asynergy は心尖部側の左室前壁に局限していた。

4) II, III, aVF に Q 波を有する例では, 心基部側の後壁と後方中隔に asynergy がみられた。

文 献

- 1) Roberts WC, Gardin JM: Location of myocardial infarction: A confusion of terms and definitions. *Am J Cardiol* **42**: 868, 1978
- 2) Williams RA, Cohn PF, Vokonas PS, Yound E, Herman MV, Gorlin R: Electrocardiographic, arteriographic and ventriculographic correlations in transmural myocardial infarction. *Am J Cardiol* **31**: 595, 1973
- 3) Sullivan W, Vloday Z, Tuna N, Long L, Edwards JE: Correlation of electrocardiographic and pathologic findings in healed myocardial infarction. *Am J Cardiol* **42**: 724, 1978
- 4) Savage RM, Wagner GS, Ideker RE, Podolsky SA, Hackel DB: Correlation of postmortem anatomic findings with electrocardiographic changes in patients with myocardial infarction: Retrospective study of patients with typical anterior and posterior infarcts. *Circulation* **55**: 279, 1977
- 5) 藤井諄一, 澤田 準, 久保木正夫, 相澤忠範, 渡辺 照, 太田昭夫, 小山晋太郎, 加藤和三, 尾上守夫, 久野義徳: 超音波心断層法による心筋梗塞症の asynergy の定性的定量的評価. 呼と循 **30**: 301, 1982
- 6) 大杉真一, 平井真理, 平山治雄, 志貴一仁, 木下 淳, 大口貞雄, 平岩堅太郎, 鷹津文麿, 石川宏靖, 長屋昭夫: 虚血性心疾患における左室造影と超音波心断層図との対比. 心臓 **13**: 165, 1981
- 7) Ohuchi Y, Kuwako K, Umeda T, Machii K: Real-time, phased array, cross-sectional echocardiographic evaluation of left ventricular function: A comparison with left ventricular cineangiography. *Jpn Heart J* **21**: 1, 1980
- 8) Parisi AF, Folland ED, Strauss WE, Sharma GVRK, Sasahara AA: Echocardiography in acute and remote myocardial infarction. *Am J Cardiol* **46**: 1205, 1980
- 9) Heger JJ, Weyman AE, Wann LS, Dillon JC, Feigenbaum H: Cross-sectional echocardiography in acute myocardial infarction: Detection and localization of regional left ventricular asynergy. *Circulation* **60**: 531, 1979
- 10) Kato H, Yoshida K, Okumachi F, Takagi Y, Yanagihara K, Yoshikawa J: Cross-sectional echocardiographic analysis of interventricular septal involvement in myocardial infarction. *Jpn Circ J* **45**: 925, 1981.
- 11) Horan LG, Flowers NC, Johnson JC: Significance of the diagnostic Q wave of myocardial infarction. *Circulation* **43**: 428, 1971