

三尖弁閉鎖不全流症の評価
としての肝静脈血流パター
ン：超音波パルス・ドプラ
ー法による検討を用いて

Evaluation of tricuspid
regurgitation by the
blood flow pattern in
the hepatic vein using a
pulsed Doppler technique

酒井 吉郎*
中村 憲司
里見 元義**
近藤 瑞香
広沢弘七郎

Kichiro SAKAI*
Kenji NAKAMURA
Gengi SATOMI**
Mizuka KONDO
Koshichiro HIROSAWA

Summary

Evaluation of tricuspid regurgitation was attempted by analyzing the blood flow pattern in the hepatic vein using a combined system of a pulsed Doppler technique and two-dimensional echocardiography. The Doppler incident angle to the hepatic vein from the subcostal approach was approximately 0° to 30° , and the Doppler output was easily recognized as a narrow frequency-band pattern on the sound spectrogram. The study population consisted of 60 patients with valvular heart disease and 17 healthy subjects. Inferior vena cava dimension (IVCD), hepatic vein dimension (HVD) and the blood flow pattern in the hepatic vein were compared with the severity (negative, mild, moderate and severe) of tricuspid regurgitation (TR) assessed by right ventriculography and with right atrial and ventricular pressures. The following conclusions were derived from the study:

1) IVCD and HVD in a group of TR severe were significantly larger than those of the other groups.

2) The normal flow pattern of the hepatic vein was biphasic with a systolic flow greater than a diastolic flow. In cases of valvular heart disease with atrial fibrillation, three types of abnormal blood flow patterns were demonstrated; Type 1 had a slower systolic flow than a diastolic flow. Type 2 had no flow signal during systole, and had only a diastolic flow. Type 3 had a reversed systolic flow with several variations.

By this hepatic flow patterns, it was possible to differentiate the TR of severe and moderate groups from the TR of mild group, because 81% of the former groups showed a Type 3 of a flow pattern.

3) The Doppler shifts from the base line on the sound spectrogram were well correlated with right atrial pressure and right ventricular end-diastolic pressure ($r = -0.72$ and -0.64 , respectively).

4) The early changes of the hepatic blood flow pattern after operation were due to the improve-

東京女子医科大学日本心臓血圧研究所 内科

**同 小児科

東京都新宿区市ケ谷河田町 10 (〒162)

*現：聖隷浜松病院 循環器内科

浜松市住吉町 2-12-12 (〒430)

Department of Medical Cardiology, and *Pediatric

Cardiology, The Heart Institute of Japan, Tokyo

Women's Medical College, Kawada-cho 10, Shin-

juku-ku, Tokyo 162

Presented at the 25th Meeting of the Japanese Cardiography Society held in Tokushima, October 9-11, 1982

Received for publication November 26, 1982

ment of TR by tricuspid annuloplasty, and also seemed to be affected by the postoperative changes of right atrial compliance and contraction.

Key words

Tricuspid regurgitation Hepatic vein Pulsed Doppler technique

はじめに

近年, 超音波パルス・ドプラー法 (以下 PDE) の臨床的応用はめざましく, 非侵襲的に血流速度の測定^{1,2)}, 逆流疾患³⁻⁵⁾, シャント疾患^{6,7)}の診断に用いられ, さらに心腔内への血液流入様式から左室拡張能の評価⁹⁻¹¹⁾にも応用されている. 逆流疾患のうち, 僧帽弁閉鎖不全症, 三尖弁閉鎖不全症においては, 各心房内での逆流シグナルを mapping することにより, 逆流量をある程度評価可能と報告されているが¹²⁻¹⁴⁾, 3次元空間における mapping であるため, 複雑さは免がれない. また, 血流に対する一定の角度を保持するため, 記録方法についてはある程度の技術が必要である. しかし, 経時的, 非観血的に繰り返し検査可能である点で, PDE の果たす役割は大きい.

今回, 三尖弁逆流 (以下 TR) の程度を, 肝静脈 1 箇所血流パターンをみることによりどの程度評価可能であるか試み, また, 下大静脈径 (IVCD), 肝静脈径 (HVD) についても検討した.

対象および方法

対象は弁膜疾患 60 例 (24 歳~62 歳, 平均 44.7 歳) で, コントロール群は健常人 17 例 (22 歳~57 歳, 平均 30.5 歳) である. 弁膜疾患の内訳は僧帽弁狭窄症 (MS) 23 例, 僧帽弁狭窄兼閉鎖不全症 (MSR) 10 例, 僧帽弁閉鎖不全症 (MR) 6 例, 僧帽弁狭窄症+大動脈弁閉鎖不全症 (MS+AR) 9 例, 僧帽弁狭窄兼閉鎖不全症+大動脈閉鎖不全症 (MSR+AR) 7 例, 僧帽弁置換 (MVR) 4 例, 孤立性三尖弁閉鎖不全症 1 例であった (Table 1). なお僧帽弁置換例は, 術後, 少なくとも 1 年以上経過しているものとした.

心疾患全例に心カテーテル検査を施行し, 右室

造影にて, TR の程度を以下のごとく, mild, moderate, severe の 3 段階に分類した.

Mild: 右房内に逆流のジェットが認められるが右房全体は造影されない

Moderate: 右房全体が逆流により造影されるが右室より濃くならない

Severe: 逆流が上大静脈まで及び, 右房が右室より濃く造影される.

なお, 右室造影にあたり, 人工的三尖弁逆流をできるだけ少なくするために, フック型カテーテルを使用し, 造影剤は 40 ml を 8 ml/sec の速度で注入した.

超音波検査には東芝製 SSH-11A, SDS-10A パルス・ドプラーユニット複合システムを使用した. 基本周波数は 2.4 MHz, パルス繰り返し数は 4 KHz である. 超音波検査は心カテーテル検査のほぼ 1 週以内に行った. 被検者を安静仰臥位とした後, subcostal approach にて下大静脈 (IVC)

Table 1. Materials

	No.	Age (yrs)	
		Range	Mean ±SD
Controls	17	22-57	30.5 ±10.9
Subjects	60	24-62	44.7 ±9.7
Mitral stenosis	23		
Mitral stenosis & regurgitation	10		
Mitral regurgitation	6		
Mitral stenosis with aortic regurgitation	9		
Mitral stenosis & regurgitation with aortic regurgitation	7		
Mitral valve replacement	4		
Isolated tricuspid regurgitation	1		

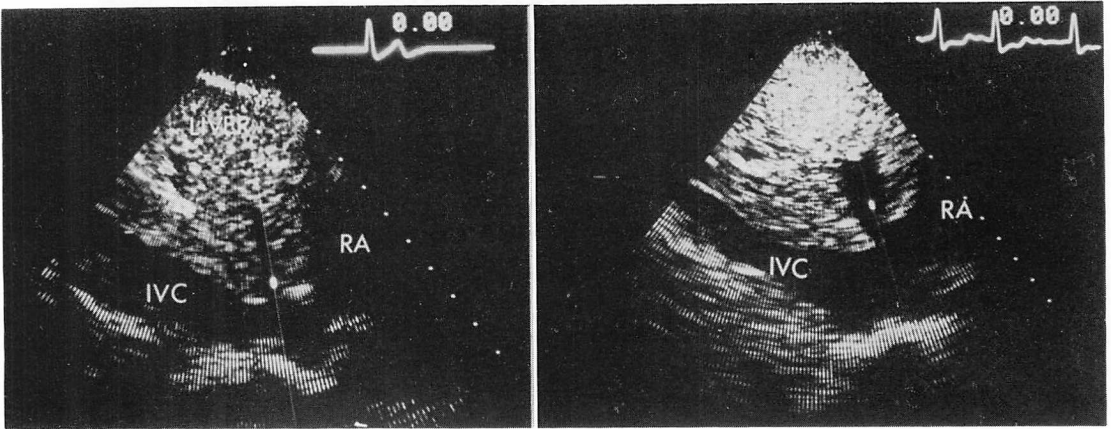


Fig. 1. Long-axis views of the inferior vena cava from subcostal approach and the amplifying site of the hepatic vein.

The Doppler incident angle to the hepatic vein shows nearly 0° . Left; a healthy subject. Right; a patient with mitral stenosis and regurgitation (MSR) and tricuspid regurgitation (TR). The inferior vena cava (IVC) and hepatic vein (HV) are dilated.

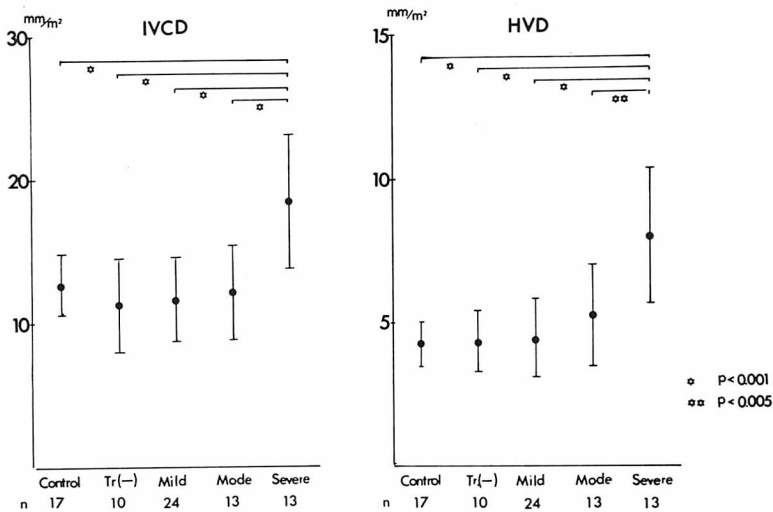


Fig. 2. Inferior vena cava dimension (IVCD) and hepatic vein dimension (HVD) in normal controls and in various valvular diseases.

Tr (-), Mild, Mode, and Severe indicate cases without tricuspid regurgitation, cases with mild, moderate and severe regurgitation, respectively.

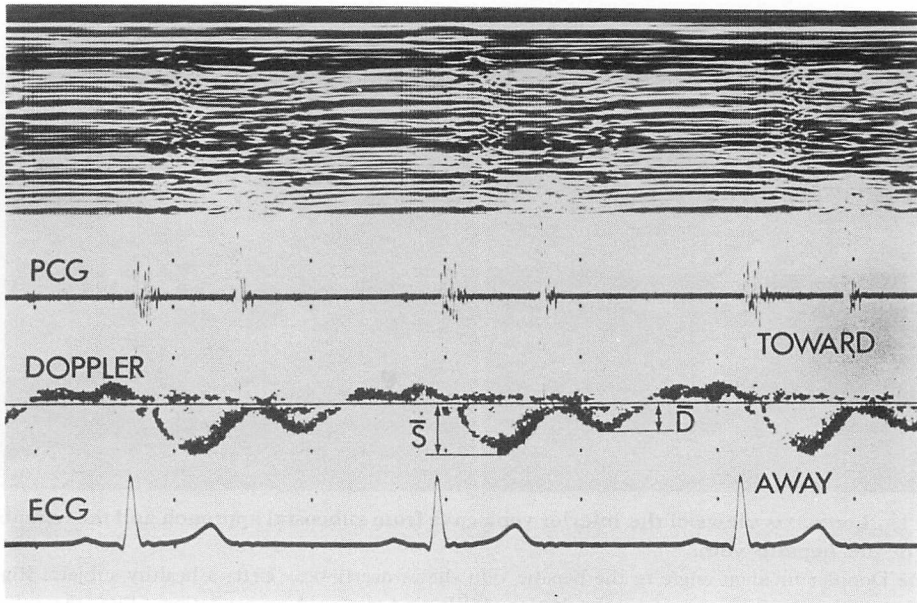


Fig. 3. Flow signal of the hepatic vein in a healthy subject.

\bar{S} and \bar{D} are the maximum Doppler shifts from the base line during systole and diastole, respectively.

を描出し, 右心房 (RA) 入口部より約 2 cm 末梢にて M-mode 記録を行い, 心電図 QRS の R 波の点で IVC 内径を測定した. さらに肝静脈 (HV) を描出後, ポラロイド撮影をし, IVC より約 1 cm の部にて HV の内径を測定した. 次に HV にできるだけドプラーシグナルが入射角 0° で入るようにしたのち, HV の内径を測定した部位にてドプラーシグナルを記録した (Fig. 1).

記録はすべて安静呼吸位にて行い, ドプラーシグナルは, サウンドスペクトルグラムで表示し, 心電図, 心音図を同時記録した.

結 果

1. 下大静脈径 (IVCD) および肝静脈径 (HVD)

IVCD, HVD ともに体表面積で除した数値を使用した. Fig. 2 のごとく, TR severe 群の IVCD, HVD はそれぞれ $18.7 \pm 4.7 \text{ mm/m}^2$, $8.0 \pm 2.3 \text{ mm/m}^2$ と, 他の群に比し有意な拡大を認めたが, 他の群間には有意差はなかった.

2. 肝静脈血流パターン

健常者の血流パターンは, Fig. 3 のごとく, P 波より平均 60 msec 後に, 心房収縮による右房から遠ざかる血流シグナルが認められた. この後, 右房に灌流する方向, すなわち away の方向に, 収縮期・拡張期の 2 峯性の narrow band の血流パターンがみられた. 収縮期の流速のほうが速く, 拡張期よりも多い右房灌流があることがわかる. 収縮期, 拡張期それぞれの基線からの最大ドプラー偏位量 (\bar{S} , \bar{D}) を, away 方向を + とし, 逆方向を - として測定した.

弁膜疾患の血流パターンは, 洞調律と心房細動では異なり, 洞調律は TR (-) 群, mild 群の一部にみられるが, その血流パターンは正常例とほとんど変化がなく, 収縮期, 拡張期ともに右房方向に向っており, 収縮期の血流速度のほうが大きい傾向を示した.

心房細動例の血流には様々なパターンが認められ, 次の 3 つの type に大別された (Fig. 4).

Type 1: 収縮期の右房への灌流が拡張期より

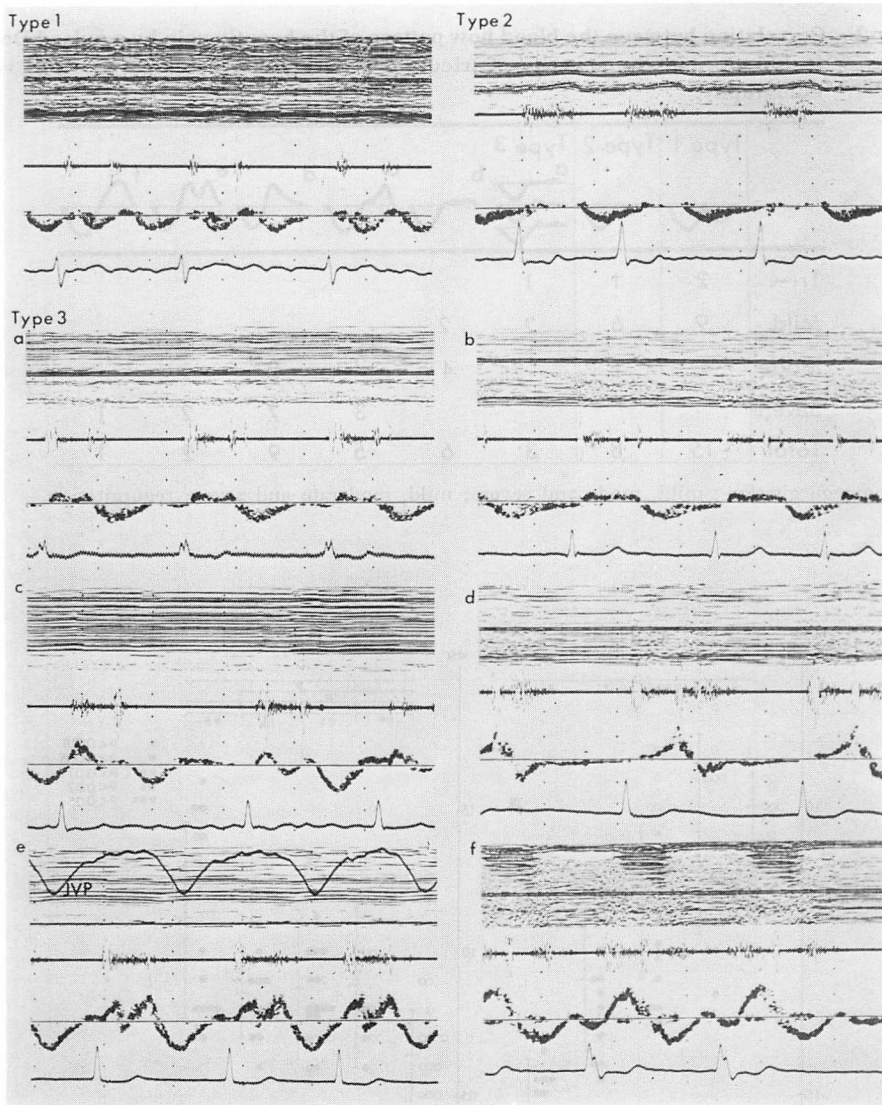


Fig. 4. Several blood flow patterns within the hepatic vein in patients with various valvular heart diseases with atrial fibrillation.









Type 1 is a systolic backward flow slower than a diastolic flow.

Type 2 is a diastolic backward flow without significant systolic flow.

Type 3 is a reversed systolic flow with several patterns. a: a mild reversed flow in early systole or end-systole or both. b: a mild reversed flow at the same velocity during whole systole. c and d: a large reversed flow in early systole and end-systole, respectively. e: a large biphasic reversed flow during systole. f: a large reversed flow during systole, just as a mirror image of a normal pattern.

JVP: jugular venous pressure tracing.

Table 2. Correlation between the blood flow pattern of the hepatic vein by a pulsed Doppler technique and the severity of tricuspid regurgitation assessed by right ventriculography.

	Type 1	Type 2	Type 3					
								
Tr(-)	2	1	1					
Mild	9	6	2	2				
Mode	4	1		4	2	2		
Severe					3	7	2	1
Total	15	8	3	6	5	9	2	1

Tr (-): no regurgitation ; mild, mode and severe: mild, moderate and severe regurgitation.

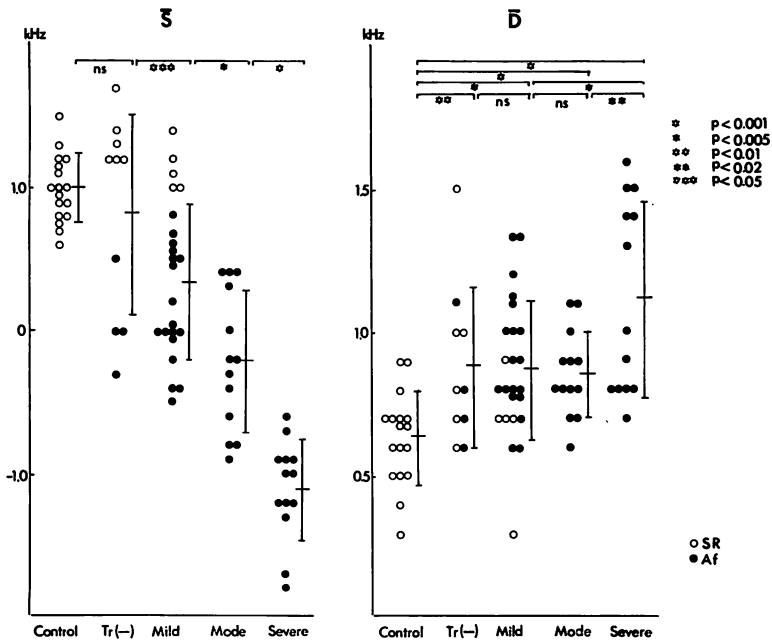


Fig. 5. The Doppler shifts from the base line.

S=systolic maximum Doppler shift; D=diastolic maximum Doppler shift; ○: sinus rhythm (SR); ●: atrial fibrillation (Af).

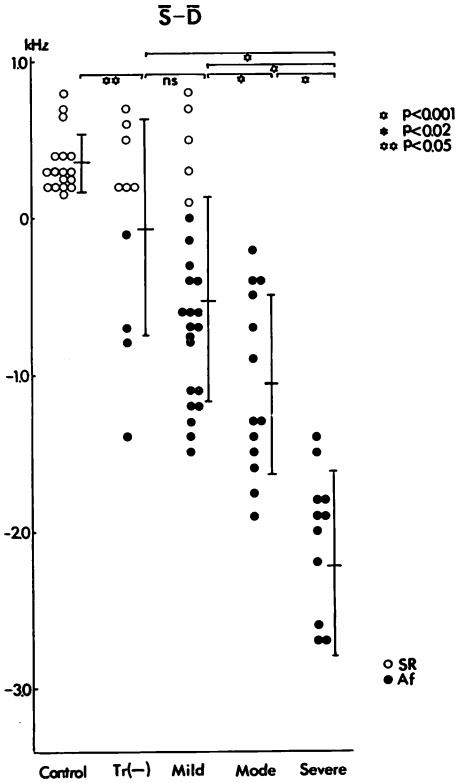


Fig. 6. The Doppler shifts from the base line.

少ないもの。

Type 2: 収縮期にほとんど血流シグナルが認められず、拡張期にのみ右房に灌流するもの。

Type 3: 収縮期の血流方向が逆転して、右房から遠ざかるもの。

この収縮期逆方向の血流パターンにも次のごとき数種類が認められた。

- a: 収縮前期または後期またはその両方にわずかに逆方向の血流があるもの。
- b: 収縮期全体にほぼ同じ速さでわずかに逆方向血流が認められるもの。
- c: 収縮前期に比較的速い逆方向血流があるもの。
- d: 収縮後期に比較的速い逆方向血流があるもの。
- e: 収縮前・後期に比較的速い2峯性の逆方向

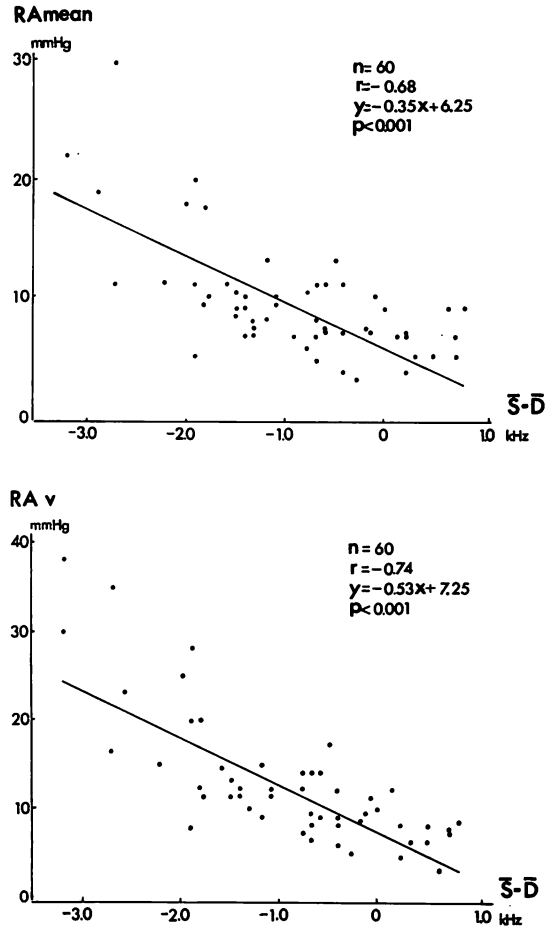


Fig. 7. Correlations between the Doppler shifts ($\bar{S}-\bar{D}$) and mean right atrial pressure or v-wave of right atrial pressure.

向血流があるもの。

f: 収縮期全体に、正常の鏡像パターンを示すもの。

以上のごとく、Type 3 を6つの血流パターンに分けると、全体として8種類の血流パターンが分類されることとなった。

右室造影によるTRの程度と上述の血流パターンの関係を Table 2 に示す。TR (-), TR mild 群では Type 1, 2 の血流パターンが多く (23例中18例; 78%), 一方, TR moderate, severe

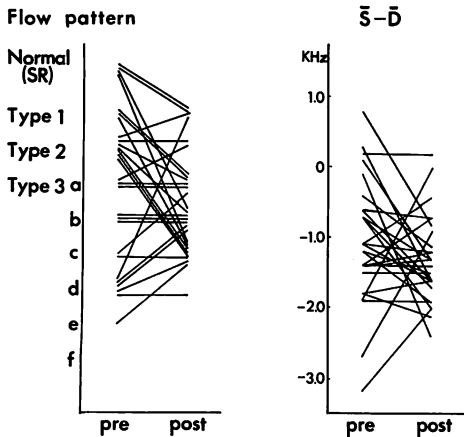


Fig. 8. Changes of the hepatic blood flow pattern and the Doppler shifts (\bar{S} - \bar{D}) after operation.

群はおもに Type 3 を示していた(26 例中 21 例, 81%).

基線からの最大ドプラー偏位量 (\bar{S} , \bar{D}) と \bar{S} - \bar{D} について, control 群と TR の 4 群との比較を Figs. 5 および 6 に示す. このさい, 心房細動例では, 先行 RR により \bar{S} および \bar{D} の値が変化するため, 数心拍の平均値を用いた. \bar{S} は TR が重症になるに従い小となり, さらに負の値となった. 洞調律も含めての比較であるが, control 群と TR (-) 群間を除き, 各群間に有意差を認めた. 基線からのドプラー偏位量を考慮すると, \bar{S} が -0.9 KHz 以下のものは TR severe 群, moderate 群それぞれ 13 例中 11 例(85%), 13 例中 1 例(8%)で, 両者間に差があった. また \bar{D} は TR が重症になると大となり, control 群と疾患群, TR severe 群と他の群間にも有意差を認めた. \bar{S} - \bar{D} の値も, TR (-) 群と TR mild 群の間には有意差を認めなかったが, TR mild, moderate, severe の 3 群で有意差があり, さらに -1.8 KHz の点で後 2 者の鑑別がある程度可能であった.

3. ドプラー偏位量と右心系内圧および右心機能との比較

TR の程度を比較的良好に反映していると思われる

る \bar{S} - \bar{D} の値と, 平均右房圧 (RA mean), 右房圧 v 波 (RAv), 右室拡張末期圧 (RVEDP), 平均肺動脈圧 ($\bar{P}A$) との関係を見た (Fig. 7). 図に示すごとく, \bar{S} - \bar{D} は RA mean との間に $r = -0.68$, RAv との間には $r = -0.74$ の比較的よい負相関を示した. さらに TR moderate 以上の症例についてみると, RA mean, RAv との間にそれぞれ, $r = -0.72$, $r = -0.76$ とよりよい相関を示し, RVEDP とも, $r = -0.64$ の相関が認められた. しかし, $\bar{P}A$ との間には相関は認められなかった.

4. 術後早期の肝静脈血流パターンの変化

右室の駆出率, 一回拍出量と, \bar{S} - \bar{D} との関係では, 両者間に有意な相関は認められなかった.

術後早期(約 1 カ月)の肝静脈血流パターンは, TR 重症例では三尖弁輪縫縮術によって Type 3 の d, e から a, b, c への変化が認められた. しかし, 術後 TR が全く消失し, 右心内圧が正常化しても, Type 3 の中での血流パターン変化にとどまることが多かった. また, 洞調律で正常と同じ血流パターンを示す例, および TR 軽症例では, 術後ほとんどが Type 3 の血流パターンへの変化がみられた (Fig. 8).

考 按

超音波検査による TR の診断法として, 末梢静脈よりコントラスト注入を行い, IVC へのコントラストの出現の状態を見, あるいは三尖弁を境として, 右房-右室間でのコントラストの動き方を見て判定するコントラストエコー法がある¹⁵⁻¹⁹. また, パルス・ドプラー法との併用により, 右房内で直接逆流シグナルを検出する方法もある^{13,14}.

これに対し, 本研究では, 超音波断層法の subcostal approach により IVCD, HVD を測定し, これが TR の程度によりどう変化するかを検討し, さらにこの approach から超音波パルス・ドプラー法を利用して肝静脈の血流シグナルパターンを記録し, TR の程度と比較検討した.

1. IVCD, HVD について

IVCD は TR の存在下では一般的に拡大すると報告されている。しかし、今回検討した健常人と TR mild, moderate 群との間には有意差は認められず、TR severe 群のみ有意に拡大が認められた。HVD も同様に TR severe 群でのみ、他群に比して有意に拡大していた。したがって、軽～中等度の TR の症例を、IVCD や HVD の拡大の有無により健常人と鑑別するのは困難と思われる。静脈系の管腔の拡大には、かなりの逆流量(量負荷)が必要と推定される。

しかし健常人の場合、IVCD は年齢や体型によりかなりのばらつきがみられ、やせ型の若年者では大きく、肥満体の中・高齢者では小さい傾向にある。したがって、本研究の control 群では若年層が多かったために、疾患群との間に有意差を認めなかった可能性もある。

Mintz ら²¹⁾は正常人 IVCD に対し $7 \pm 3 \text{ mm/m}^2$ という値をあげており、今回の計測値 $12.7 \pm 2.1 \text{ mm/m}^2$ とはかなりの差がみられ、年齢、腹囲などの変動因子を考慮する必要があると思われる。

2. 肝静脈血流パターンについて

Subcostal approach で肝静脈を描出すると、ドプラー入射角をほぼ $0^\circ \sim 30^\circ$ とすることが可能であり、narrow band のシグナルとして検出可能である。

健常人の肝静脈血流パターンは収縮期・拡張期の2峯性であり、収縮期により速く、右房に灌流することが認められる。これは観血的に電磁血流計、カテ先ドプラー血流計を使用し、上・下大静脈を用いて行われたデータと同じである²²⁻²⁶⁾。

弁膜疾患の肝静脈血流パターンには、心房細動例では、数種類が認められるが²⁷⁾、洞調律例ではほとんど正常例と変化がなかった。ただし、今回、対象とした洞調律の弁膜疾患は、すべて TR はないか、あるいは軽症例であった。

右室造影所見と心房細動例の血流パターンを比較すると、TR (-), TR mild 群の多くは Type 1, 2 を示し、また TR moderate, severe 群の多

くは Type 3 を示しており、両群の鑑別にはこの血流パターンの差が役立つと考えられる。さらに \bar{S} , \bar{D} および $\bar{S}-\bar{D}$ により TR moderate 群と severe 群との鑑別が可能と思われる。

軽度 TR の検出には、従来の報告のごとく、右房内に直接サンプリング位置をおくことが本来の方法であるが、ある程度以上の TR の場合は、肝静脈1箇所血流パターンをみることでその評価が可能である。これは逆流シグナルを右房内で mapping するよりも、TR の程度を評価する際に、手技が容易、かつ短時間で検査できる点が有用と思われる。さらに、基線からのドプラー偏位量と右房圧との間には比較的よい相関が認められ、おおまかな圧推定が可能である点でも、この方法はすぐれているものと思われる。

Sivaciyan ら²⁸⁾は両方向性ドプラー法による頸静脈の血流パターンを検討し、術後、右心系内圧が正常で三尖弁逆流のない症例でも収縮期右房への灌流が少ないことを示しており、その原因として手術による右房コンプライアンスの低下をあげている。これに加えて、本来、収縮期の右房への灌流は、右房自体の弛緩よりも、三尖弁輪が心尖部へ動くためとされており、したがって術後の血流パターンには手術によるこの収縮様式の変化なども考慮する必要があると思われる。しかし、これは推定の段階に留まり、今後、経過を追っての検索が必要であろう。

要 約

超音波パルス・ドプラー法により血流を測定する場合、ドプラーパルス入射角が問題となる。Subcostal approach では肝静脈へのドプラー入射角を $0^\circ \sim 30^\circ$ とほぼ一定に保持でき、narrow band の血流パターンを容易に記録することができる。

健常人 17 例、弁膜疾患 60 例について、下大静脈径 (IVCD)、肝静脈径 (HVD)、肝静脈血流パターンを記録し、右室造影による三尖弁逆流量 (TR)—negative, mild, moderate, severe—や右

心系内圧との比較検討を行った。

1) IVCD および HVD は TR severe 群で他群に比して有意に大であった。

2) 肝静脈血流パターンは、健常人では、収縮期・拡張期の2峯性であり、収縮期に、より多く右房に灌流した。弁膜疾患のうち、心房細動例では、三尖弁逆流の増加に伴い種々の血流パターンがみられ、大きく3つに分けられた。すなわち、収縮期の右房方向への流速が拡張期よりも遅くなり (Type 1)、さらに0となり (Type 2)、ついには収縮期の流れに逆転がおきた (Type 3)。右室造影上 TR moderate 以上の症例は26例中21例 (81%) が Type 3 であり、TR mild 以下の症例との鑑別がほぼ可能と思われた。

3) 基線からのドプラー偏位量 ($\bar{S}-\bar{D}$) と、右房圧、右室拡張末期圧との間には、比較的よい相関が得られた。

4) 術後早期の肝静脈血流パターンの変化には、三尖弁輪縫縮術による改善に加えて、手術による右房コンプライアンス、収縮様式の変化などが影響を及ぼすものと推定された。

文 献

- 1) 古幡 博: 超音波パルスドプラー血統計. 電子医学 11: 65-71, 1976
- 2) 吉村正蔵, 古幡 博, 中塚喬之, 中山信彦, 照谷日出夫, 原 正忠, 和田高士: アナログ演算型超音波パルスドプラー法による血流測定法. 日超医講演論文集 39: 63-64, 1981
- 3) Miyatake K, Okamoto M, Kinoshita N, Mastuhisa M, Nagata S, Beppu S, Park Y, Sakakibara H, Nimura Y: Pulmonary regurgitation studied with the ultrasonic pulsed doppler technique. Circulation 65: 969-976, 1982
- 4) 松尾裕英, 北島 頤, 浅井雅人, 三嶋正芳, 千田影一, 島津 敬, 田内 潤, 森田久樹, 阿部 裕: 超音波パルスドプラー法による三尖弁閉鎖不全症, 肺動脈弁閉鎖不全症における異常血流の検出: J Cardiography 10: 571-581, 1981
- 5) 松田光生, 杉下靖郎, 山口 徹, 田村 勤, 東郷利人, 飯田啓治, 関口達彦, 伊藤 巖: 超音波パルスドプラー法を用いた大動脈弁閉鎖不全症の逆流度の測定—腹部大動脈における血流波型による検討—. 日超医講演論文集 39: 73-74, 1981
- 6) 榊原 博, 宮武邦夫, 木下直和, 朴 永下, 永田正毅, 中島克彦, 別府慎太郎, 仁村泰治: 超音波パルスドプラー法, 心断層法組み合わせ使用による心房中隔欠損症の短絡血流の分析. J Cardiography 10: 225-234, 1980
- 7) 岡本光師, 宮武邦夫, 木下直和, 三神大世, 永田正毅, 榊原 博, 仁村泰治: 超音波パルスドプラー法による動脈管開存症の短絡血流の検出. 日超医講演論文集 37: 33-34, 1980
- 8) 松尾裕英, 北島 頤, 浅生雅人, 寺尾裕輔, 三嶋正芳, 千田影一, 島津 敬, 田内 潤, 阿部 裕: 左室流入血流パターンからみた高血圧症, 肥大型心筋症, 心筋梗塞における左室拡張機能に関する研究. J Cardiography 10: 697-708, 1980
- 9) 北島 頤, 田内 潤, 堀 正二, 浅生雅人, 森田利男, 阿部 裕: 拡張早期経僧帽弁口血流流動態からみた左室弛緩特性の評価. 日超医講演論文集 40: 417-418, 1981
- 10) 下在 福, 木下直和; 宮武邦夫, 岡本光師, 仲宗根出, 仁村泰治, 榊原 博: 断層エコー・ドプラー法による僧帽弁口血流の分析—うっ血型心筋症と広範心筋梗塞—. 日超医講演論文集 39: 247-248, 1981
- 11) 富永俊彦, 大木 崇, 浅井幹夫, 大島千寿子, 富田光子, 福田信夫, 坂井秀樹, 村尾明之, 仁木敏晴, 森 博愛: 超音波パルスドプラー法による左室拡張終期圧 (LVEDP) の評価. 日超医講演論文集 39: 253-254, 1981
- 12) 北島 頤, 村尾雅人, 田内 潤, 三嶋正芳, 林 亨, 阿部 裕, 僧帽弁逸脱症候群の左房内逆流血流の検出と弁動態: パルスドプラー法・リアルシステム心断層法の複合システムによる研究. J Cardiography 10: 111-121, 1980
- 13) 岡本光師, 宮武邦夫, 木下直和, 朴 永大, 永田正毅, 別府慎太郎, 榊原 博, 仁村泰治: 超音波パルスドプラー法による三尖弁閉鎖不全症の逆流血流に関する検討. 日超医講演論文集 36: 31-32, 1980
- 14) 岡本光師, 宮武邦夫, 木下直和, 榊原 博, 川副浩平, 藤田 毅, 太田光重, 小塚隆弘, 仁村泰治: 超音波パルスドプラー法による三尖弁閉鎖不全の非襲的逆流程度評価. J Cardiography 11: 727-740, 1981
- 15) 天野恵子, 坂本二哉, 羽田勝征, 山口経男, 石光敏行, 足立秀樹: コントラストエコー造影法—弁閉鎖不全への適用—. J Cardiography 9: 697-716, 1979
- 16) 中村一彦, 黒岩宜親, 片岡 一, 黒岩義文, 福田陽一郎, 古川重治, 宮原健吉, 橋本修治: コントラストエコー法による三尖弁閉鎖不全の診断 (三尖弁部位のコントラストエコー法の意義について). 日超医講演論文集 35: 79-80, 1979
- 17) Tei C, Shah PM, Ormiston JA: Assessment of tricuspid regurgitation by directional analysis of right atrial systolic linear reflux echoes with contrast M-mode echocardiography. Am Heart

- J 103: 1025-1030, 1982
- 18) Meltzer RS, Van Hoogenhuyzen DCA, Serruys PW, Haalebos MMP, Hugenholtz PG, Roelandt J: The diagnosis of tricuspid regurgitation by contrast echocardiography. *Circulation* 63: 1093-1099, 1981
 - 19) Wise NK, Myers S, Fraker TD, Stewert JA, Kisslo JA: Contrast M-mode ultrasonography of inferior vena cava. *Circulation* 63: 110-1103, 1981
 - 20) Meltzer RS, McGhie J, Roelandt J: Inferior vena cava echocardiography. *J Clin Ultrasound* 10: 47-51, 1982
 - 21) Mintz GS, Kotler MN, Darry WR, Lskandrian AS, Kane SA: Real-time inferior vena cave ultrasonography: Normal and abnormal findings and its use in assessing right-heart function. *Circulation* 64: 1018-1028, 1981
 - 22) Wexler L, Bergel DH, Gave IR, Makin GS, Mills CJ: Velocity of blood flow in normal human venae cavae. *Circul Res* 23: 349-359, 1968
 - 23) Fröysaker T, Cappelieu C: Flow pattern in central and peripheral human veins. A pilot study. *Scand J Thorac Cardiovasc Surg* 4: 262-266, 1970
 - 24) Benchimol A, Stegall HF, Cartlan JL, Barreto EC, Goldstein MR, Sandoval J: Right atrium and superior vena cava flow velocity in man measured with the Doppler-catheter flowmeter-telemetry system. *Am J Med* 48: 303-309, 1970
 - 25) Benchimol A, Barreto EC, Tio S: Phasic right atrium and superior vena cava flow velocity in patients with tricuspid insufficiency. *Am Heart J* 79: 603-612, 1970
 - 26) 松尾修三, 奥 保彦, 宇都宮俊徳, 橋場邦武: カテ先ドプラ流速計による人の三尖弁口部血流速度の検討. *日超医講演論文集* 36: 33-34, 1980
 - 27) Benchimol A, Harris CL, Desser KB: Non-invasive diagnosis of tricuspid insufficiency utilizing the external doppler flowmeter probe. *Am J Cardiol* 32: 868-873, 1973
 - 28) Sivaciyan V, Ranganathan N: Transcutaneous Doppler jugular venous flow velocity recording: Clinical and hemodynamic correlates. *Circulation* 57: 930-939, 1978