

心エコー図による腱索断裂の診断：病理所見との対比による診断基準の検討

Echocardiographic recognition of ruptured chordae tendineae: Patho-anatomical evaluation of the diagnostic criteria

新田 政男

Masao NITTA

Summary

Various pathological changes of the mitral valve (MV) apparatus have been reported to be associated with ruptured chordae tendineae (RCT). We studied the clinical importance of echocardiographic examination to detect the etiology of RCT in 15 cases with patho-anatomical findings obtained.

1) The commonly observed echocardiographic abnormalities were diastolic MV flutter (80%), systolic MV vibration (73%), flicky (or exaggerated) MV motion (73%), MV prolapse (47%), and abnormal systolic echoes in the left atrium (53%).

2) Diastolic flicky motion of the MV was observed exclusively in the patients of bacterial endocarditis accompanied with MV vegetations.

3) The main ruptured chordae of the MV were recognized as floating chordal echoes.

4) MV prolapse was associated with myxomatous changes of the valve or multiple echoes chordae tendineae.

These results show that M-mode and two-dimensional echocardiography may be predictive to evaluate the etiology of RCT.

Key words

Mitral regurgitation

M-mode echocardiography

Two-dimensional echocardiography

はじめに

腱索断裂 (RCT) の心エコー図所見として、収縮期ないし拡張期僧帽弁振動¹⁻³⁾、拡張期僧帽弁前方運動⁴⁾、僧帽弁逸脱⁵⁻⁷⁾、患側弁の開放遅延、浮遊腱索エコー、収縮期における左房内異常エコー^{8,9)}などがあげられるが、異常エコーの出現率、

それらのエコー発生機序、診断上の意義など、まだ不明確な点が多い。そこで手術および剖検により腱索断裂を確認し得た症例と、臨床所見・検査所見より、腱索断裂と診断された症例を対象とし、異常エコー所見とその病理所見を対比し、1) 異常エコー所見の成因、2) 腱索断裂の診断基準について検討を試みた。

東京医科歯科大学医学部 第二内科
東京都文京区湯島 1-5-45 (〒113)

The Second Department of Internal Medicine, Tokyo
Medical and Dental University, Yushima 1-5-45,
Bunkyo-ku, Tokyo 113

Presented at the 24th Meeting of the Cardiography Society held in Tokyo, March 23-24, 1982

Received for publication December 16, 1982

対象および方法

1. 対象

対象は臨床所見および心エコー図にて flail valve leaflet を認め、腱索の断裂による僧帽弁閉鎖不全症と診断した 18 例である。その内訳は、手術および剖検により腱索断裂を確認した 15 例 (男女比 10:5) (Group I), 腱索断裂の診断で手術を施行し、断裂所見を認めなかった 3 例 (男女比 2:1) (Group II) で、Group I は 19~59 歳

(平均 45 歳), Group II は 33~64 歳 (平均 49 歳) である。

2. 方法

M モード心エコー図の記録にさいし、弁尖付近の検索を慎重に繰り返し、断層心エコー図は長軸面、短軸面および四腔断面 four-chamber view の 3 平面で記録した (Fig. 1)。心エコー図記録装置は Aloka 製 SSD-110S で、周波数 2.25 MHz、焦点距離 7.5 cm の凹面探触子を用い、記録は Honeywell 製 strip chart recorder により、50

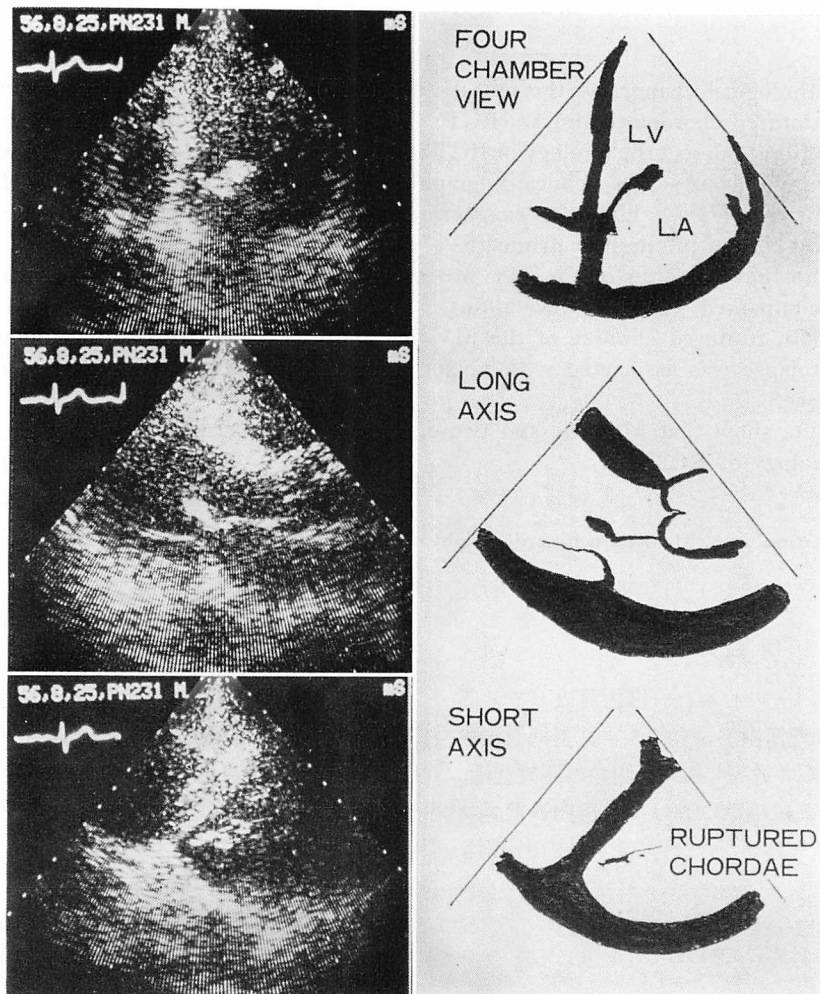


Fig. 1. Four-chamber, long-axis and short-axis views of the two-dimensional echocardiogram in a patient with ruptured chordae tendineae.

Table 1. Echocardiographic findings of cases with ruptured chordae tendineae proved by surgery or autopsy (Group I)

Case	Age	Sex	Etiology	Involved leaflet	M-mode echocardiographic findings					2-D echo findings				
					MV flutter	Flicky valve motion		Echocs in LA	Aortic valve early closure	Ds/Dd	%FS	Flail valve	MVP	
						Systole	Diastole							Early systole
1	19	M	BE	AML, PML	+	+A, P	+	-	+	-	30/50	40	+	+
2	49	F	BE	AML	+	+A, P	-	-	+	-	32/55	42	+	-
3	58	M	BE	AML	+	-	-	+	+	-	40/62	36	-	-
4	47	M	BE	AML	+	+A, P	+	+	+	+	32/59	46	+	+
5	42	M	BE	PML	+	+A, P	-	-	+	+	33/58	43	+	+
6	59	M	MC	PML	-	+P	-	-	-	-	38/74	49	+	-
7	47	M	MC	PML	+	+A, P	+	+	+	-	34/65	48	/	/
8	52	M	MC	PML	+	+A, P	-	+	+	-	42/68	38	/	/
9	36	M	RHD	AML	+	+A, P	-	-	+	+	39/69	44	/	/
10	48	F	RHD	AML	-	-	-	+	-	-	46/64	28	/	/
11	57	F	ID	PML	+	+P	+	+	+	+	35/53	34	+	+
12	40	M	ID	AML	+	+A	-	+	-	-	37/54	30	/	/
13	51	F	ID	AML, PML	+	+A, P	+	-	+	-	34/50	43	/	/
14	40	M	ID	AML	-	+P	-	+	-	-	37/69	46	-	-
15	32	F	ID	AML, PML	-	-	-	+	-	-	39/72	42	/	/

BE=bacterial endocarditis; MC=myxomatous change; RHD=rheumatic heart disease; ID=idiopathic; AML and PML (or A and P)=anterior and posterior mitral leaflets; A=anterior; P=posterior; MV=mitral valve; LA=left atrium; Ds and Dd=left ventricular end-systolic and end-diastolic dimensions; %FS=percent fractional endocardial fiber shortening; MVP=mitral valve prolapse.

mm/sec で行った. 断層装置は Aloka 製 SSD 800 で, 動画像はビデオテープに, 静止像はパラロイドフィルムに記録した. 統計処理は, true positive (TP), true negative (TN), false negative (FN), false positive (FP) により,

$$\text{sensitivity} = \text{TP} / (\text{TP} + \text{FN}),$$

$$\text{specificity} = \text{TN} / (\text{TN} + \text{FP}),$$

$$\text{predictive accuracy} = \text{TP} / (\text{TP} + \text{FP}),$$

$$\text{predictive value} = \text{TN} / (\text{TN} + \text{FN}) \text{ とした.}$$

また, 各群について左室拡張末期径 (Dd), 左室収縮末期径 (Ds), 左室短縮率 [%FS = (Dd - Ds) / Dd × 100] を計測した.

結 果

Group I の結果を **Tables 1, 2** に示す.

1. 腱索断裂の原疾患

Group I の原疾患は細菌性心内膜炎 (BE) 5 例, 粘液様変性 3 例, リウマチ性 2 例, 特発性 (原因不明) 5 例であった (**Table 1**).

2. 腱索断裂の部位と弁変化

患側弁は僧帽弁前尖 (AML) 7 例, 僧帽弁後尖 (PML) 5 例, 前尖と後尖 3 例であった. 腱索の断裂部位は一次腱索が 12 例, 二次腱索のみが 4 例であった. 弁には, リウマチ性 2 例を含む 4 例

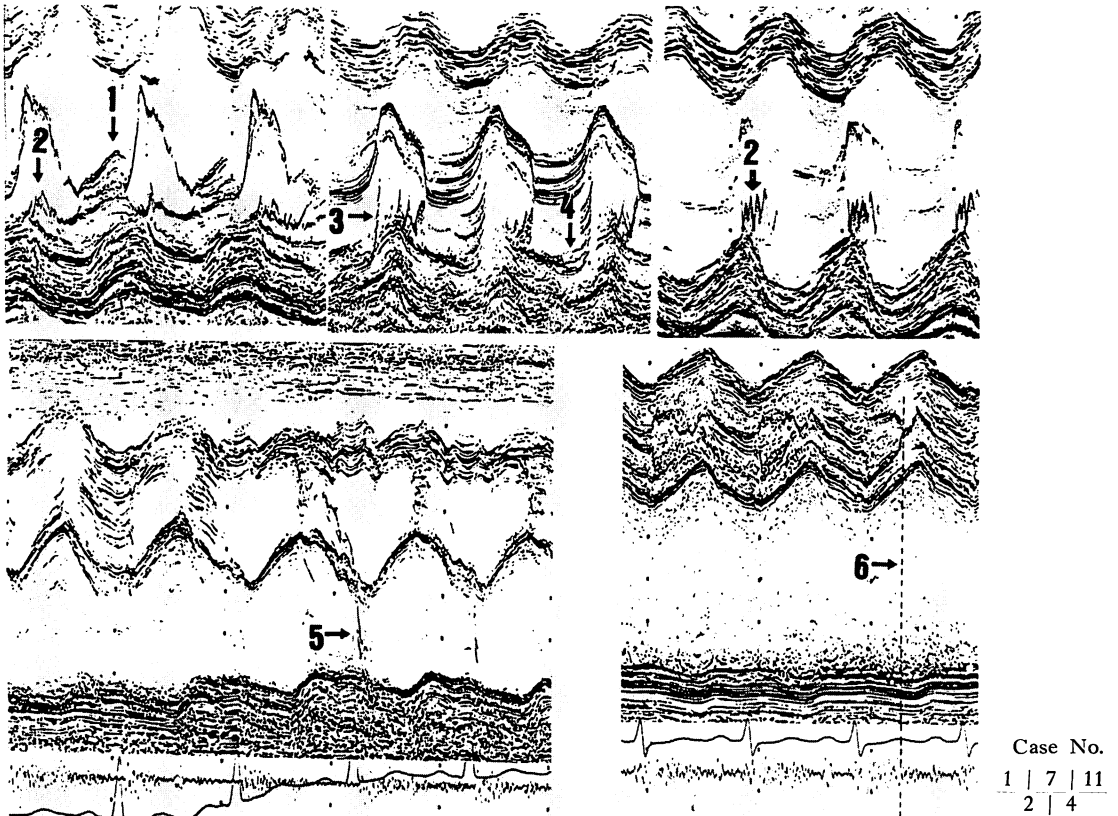


Fig. 2. M-mode echocardiograms showing various findings.

Arrow 1: vegetation, 2: diastolic flutter of the posterior mitral leaflet, 3: diastolic flick, 4: mitral valve prolapse, 5: systolic echoes in the left atrial cavity, and 6: early aortic valve closure seen before the end of a pansystolic murmur.

で明らかな肥厚を認めた。

3. 心エコー所見による腱索断裂の診断の確からしさ
Group I と Group II において、心エコー図より、術前に診断した predictive accuracy は 83 % であった。ついで Group I において観察された異常所見を sensitivity の高い順に列挙すると、

diastolic valve fluttering (Fig. 2), systolic valve vibration (Fig. 3), exaggerated diastolic valve motion (Fig. 4), 収縮期左房内異常エコー、僧帽弁逸脱 (MVP)、患側弁の開放遅延、腱索の収縮期左房側ならびに拡張期左室側への overshoot 現象、収縮期左房内異常エコー、大動脈弁早期閉鎖

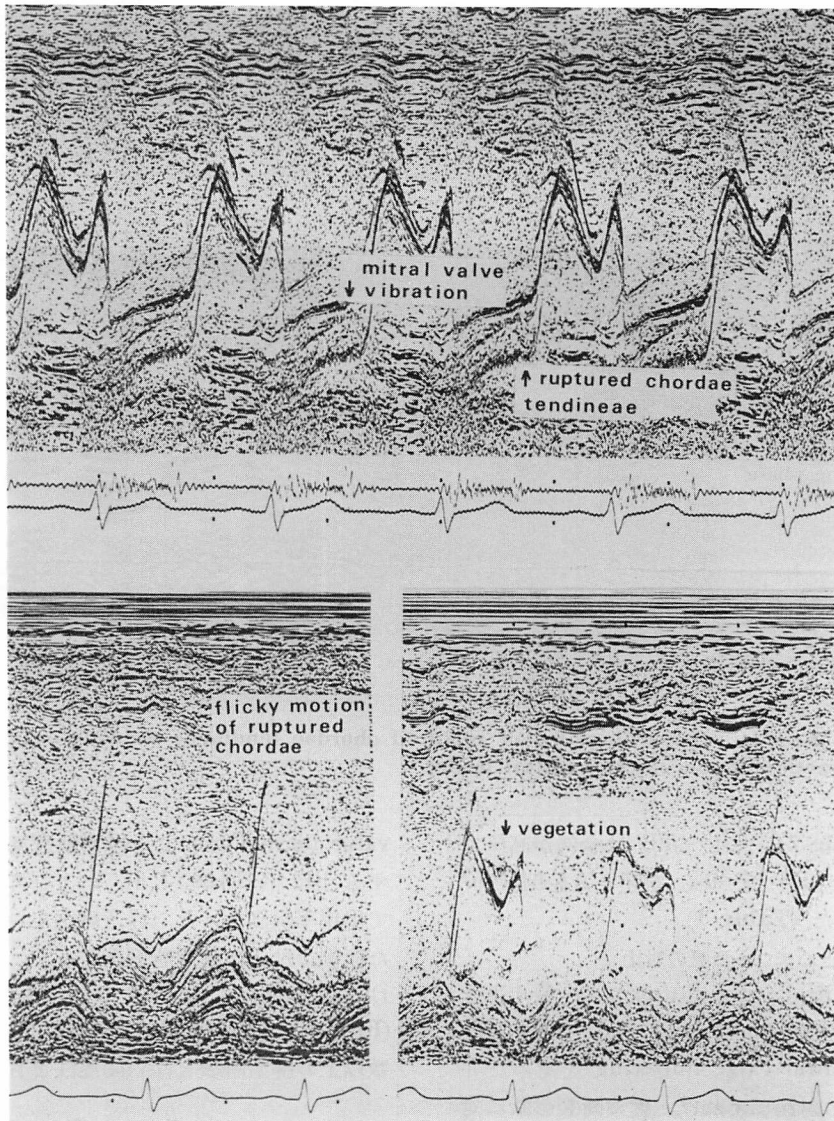


Fig. 3. M-mode echocardiograms in a patient with vegetation, mitral valve vibration and systolic flutter suggesting ruptured chordae tendineae (Case 3).

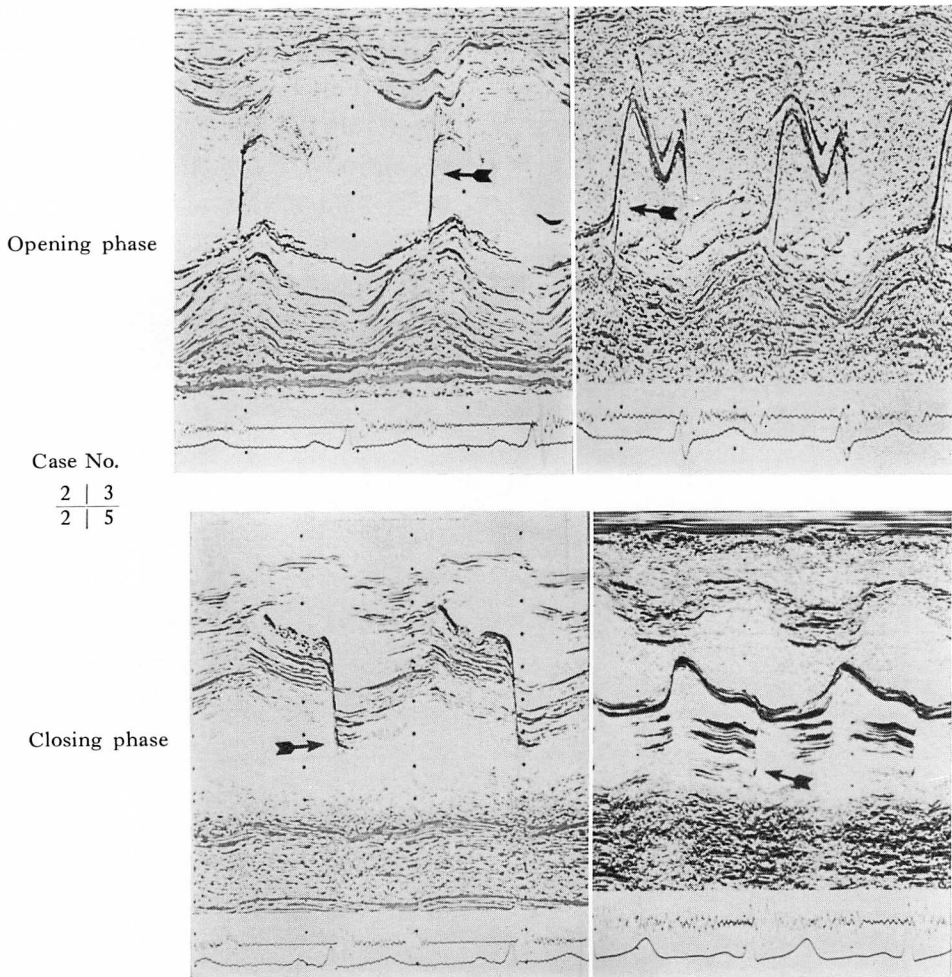


Fig. 4. M-mode echocardiograms of ruptured chordae tendinae showing exaggerated (flicky) motion of the anterior mitral leaflet.

であった (Table 2). また %FS は全例が高値であり, とくに %FS が 40% を超える症例が 67% に認められた (Table 1).

4. 病理所見と心エコー所見の対比

Diastolic mitral valve fluttering と原疾患との関係は Tables 3 & 4 に示すごとくであった.

Diastolic mitral valve fluttering を認めた弁と病理所見との対比によれば, 腱索断裂診断に対し, その sensitivity は 72%, specificity は 42% であった (Table 4). Exaggerated diastolic

valve motion は弁尖や腱索断裂部位に疣贅を有する BE 例 (Figs. 3, 4), および弁肥厚例において出現率が高かった. 浮遊腱索エコーが検出された症例では一次腱索断裂例が多く, 弁近位部における腱索断裂例については検出率が低かった (Fig. 6). 僧帽弁逸脱の出現は, 粘液様変性や複数以上の腱索断裂と深い関連性を有していた.

考 察

腱索断裂による僧帽弁閉鎖不全症は, 雑音最強

Table 2. Incidence of abnormal echocardiographic findings in ruptured chordae tendineae in Group I

Diastolic MV fluttering	80 (%)
Systolic MV vibration	73
Exaggerated MV motion	63
Abnormal echoes in LA during systole	53
Mitral valve prolapse	47
Abnormal RCT echoes	40
Diastolic flick	33
Early closure of AV	19

MV=mitral valve; LA=left atrium; RCT=ruptured chordae tendineae; AV=aortic valve.

Group I: 16 cases with operation or autopsy.

点と放散方向に特異性のある収縮期雑音を有し、また左房拡大が軽度で、心房細動は稀であるなどの特徴を有するが、診断は必ずしも容易ではない¹⁰⁾。臨床経過も断裂の部位や程度によりさまざまである。ときに急激な臨床症状の増悪を認めることがあり¹¹⁾、早期診断が要求される。心臓カテーター検査、左室造影検査からは、僧帽弁閉鎖不全の原因については明らかにし得ず¹²⁾、心エコー図法による検索が必要となる。

今回、心エコー図所見と病理所見を対比し、腱索断裂に特異的な所見およびその成因について検討した。断層心エコー図法と M モード心エコー図法を比較すると、前者の利点は患側弁の同定やその病態診断に有利で、僧帽弁逸脱の検出率が高い点にある。一方、欠点としては、断裂を示唆する弁や腱索の高周波振動を観察出来ない点があげられ (Fig. 5)、この点は M モード法に頼らざるを得ない。

また病理所見との対比から明らかなように、diastolic mitral valve fluttering の sensitivity と specificity はいずれも比較的 low で、fluttering は弁逆流による高速血流の存在を示唆するにすぎないと考えられる。原因疾患別にみると、exaggerated valve motion は BE 例、弁逸脱は粘液様変性の弁に多く認められ、患側弁の開放遅延は、

Table 3. Etiology of ruptured chordae tendineae in Group I with and without diastolic fluttering of the mitral valve

(n=30)	AML		PML	
	(+)	(-)	(+)	(-)
BE	4	1	4	1
Myxomatous change	2	1	3	0
RHD	1	1	1	1
Idiopathic	2	3	3	2
	9	6	11	4

AML=anterior mitral leaflet; PML=posterior mitral leaflet; BE=bacterial endocarditis; RHD=rheumatic heart disease.

Table 4. Significance of diastolic fluttering of the mitral valve in the diagnosis of ruptured chordae tendineae in Group I (total of 30 leaflets)

		RCT	Sensitivity : 72%
		(+) (-)	Specificity : 42%
Diastolic fluttering of AMV and/or PMV	(+)	13 7	Predictive : 72% accuracy
	(-)	5 5	Predictive : 50% value

多くの場合、弁逸脱陽性例と一致し、断層心エコー図法で検討すると、拡張初期に逸脱弁が健常弁より長く左房内に停留することが観察されることから、これが弁開放遅延の一因と考えられる。

以上より、腱索断裂における弁動態や腱索運動を反映する心エコー図所見は、基礎疾患や断裂部位の差異により、それらの異常所見のもつ意義が異なることが示唆され、拡張期僧帽弁振動を除くいずれの所見も診断的価値が高いものと考えられる。

要 約

腱索断裂 (RCT) の臨床例において、断層心エ

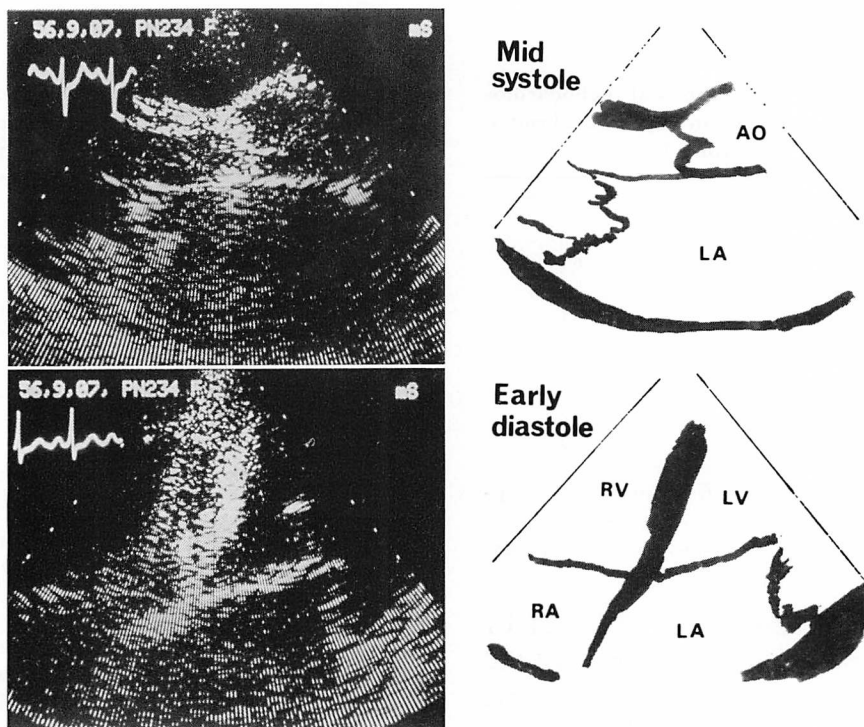


Fig. 5. Two-dimensional echocardiograms and schemata of the flail leaflet and discoaptation accompanied by ruptured chordae tendineae.

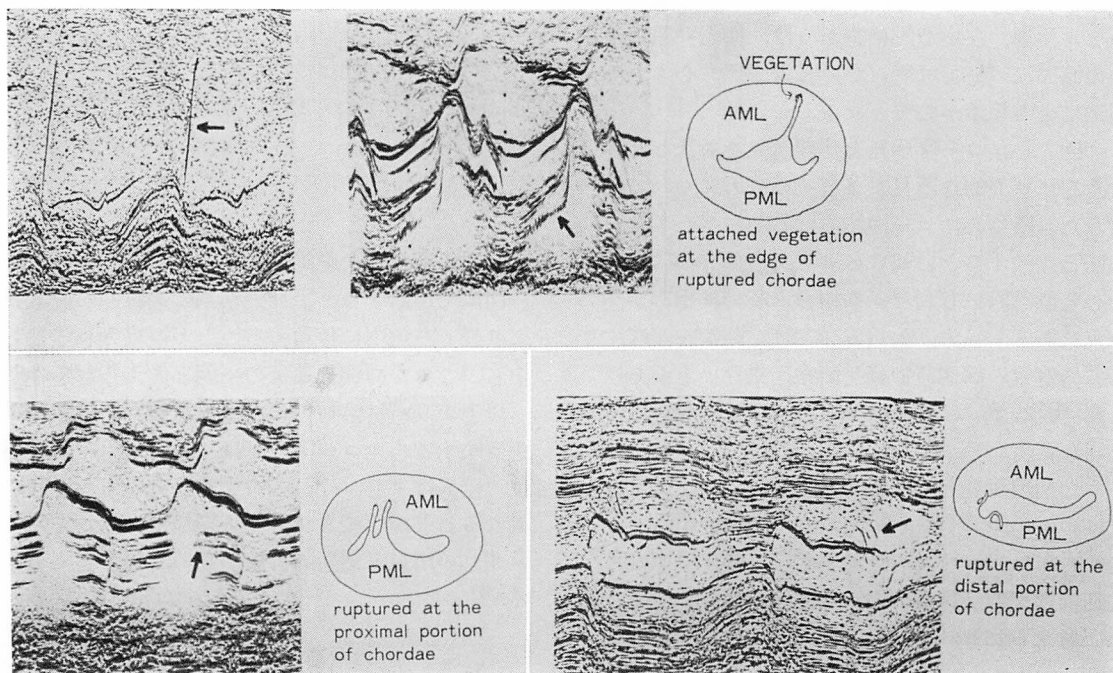


Fig. 6. Illustration of the relationship between the M-mode echocardiograms and the pathological background in cases with ruptured chordae tendineae.

コー図と M モード心エコー図の特徴的所見, およびその成因について, 病理所見との対比検討をした。

1) 心エコー図異常所見として, 収縮期僧帽弁細動, 拡張期僧帽弁粗動, 急峻な拡張期僧帽弁前方運動, 僧帽弁逸脱, 患側弁の開放遅延, 浮遊腱索エコー, 左房内異常エコー, 大動脈弁早期閉鎖などを認めた。

2) 病理所見と対比検討してみると,

(a) 急峻な拡張期僧帽弁前方運動は, 弁尖や腱索断裂部位に疣贅を有する BE 例, および弁肥厚例での出現率が高かった。

(b) 浮遊腱索エコーは, 一次腱索断裂例が多く, 弁近位部における腱索断裂例では検出率が低かった。

(c) 僧帽弁逸脱の出現は, 粘液様変性や複数の腱索断裂との関連性が深い。

(d) 患側弁の開放遅延は, 逸脱陽性例と一致し, 拡張初期に逸脱弁が健常弁より長く左房内に停留していることが観察され, これが弁開放遅延の一因と考えられる。

以上, 腱索断裂例における心エコー図所見より, 断裂腱索の部位, 程度, 弁病態, 基礎疾患の診断に, 限界はあるが, 有用であると考えられる。

稿を終るに臨み, 論文校閲の労をとられた武内重五郎教授, 直接指導を賜った谷口興一助教授および高元俊彦助手に深謝致します。

文 献

- 1) Meyer JF, Frank MJ, Goldberg S, Cheng TO: Systolic mitral flutter, an echocardiographic clue to the diagnosis of ruptured chordae tendineae. *Am Heart J* 93: 3, 1977
- 2) Gary SM, Morris NK, Wayne RP, Bernard LS: Statistical comparison of M-mode and two-dimensional echocardiographic diagnosis of flail mitral leaflets. *Am J Cardiol* 45: 253, 1980
- 3) Humphries WC, Hummer WJ, McDonough MT: Echocardiographic equivalents of a flail mitral leaflet. *Am J Cardiol* 40: 802, 1973
- 4) Burgess J, Clark R, Kamaguchi M, Cohn K: Echocardiographic findings in different types of mitral regurgitation. *Circulation* 48: 97, 1973
- 5) Gary SM, Morris NK, Bernard LS, Wayne RP: Two-dimensional echocardiographic recognition of ruptured chordae tendineae. *Circulation* 57: 244, 1978
- 6) DeMaria AN, King JF, Bogren HG, Lies JE, Mason DT: The variable spectrum of echocardiographic manifestations of the mitral valve prolapse syndrome. *Circulation* 50: 33, 1974
- 7) Gilbert BW, Schatz RA, von Ramm OT, Behar VS, Kisslo JA: Mitral valve prolapse: Two-dimensional echocardiographic and angiographic correlations. *Circulation* 54: 716, 1976
- 8) Sweatman T, Selzer A, Kamagaki M, Cohn K: Echocardiographic diagnosis of mitral regurgitation due to ruptured chordae tendineae. *Circulation* 46: 580, 1972
- 9) Giles TD, Burch GE, Martinez EC: Value of exploratory scanning in the echocardiographic diagnosis of ruptured chordae tendineae. *Circulation* 49: 678, 1974
- 10) Selzer A, Kelly JJ Jr, Vannitambay M, Walker P, Gerbode F, Earth W: The syndrome of mitral insufficiency due to isolated rupture of the chordae tendineae. *Am J Med* 43: 822, 1967
- 11) Roberts WC, Braunwald E, Morrow AG: Acute severe mitral regurgitation secondary to ruptured chordae tendineae. *Circulation* 33: 58, 1966
- 12) Baxley WA, Kennedy JW, Field B, Dodge HT: Hemodynamics in ruptured chordae tendineae and chronic rheumatic mitral regurgitation. *Circulation* 48: 1288, 1973