

右室虚血性病変評価における 負荷タリウム 201 心筋シンチ グラフィの意義

Clinical significance of stress thallium-201 myo- cardial scintigraphy for evaluation of right ven- tricular ischemia

片岡 一
高岡 茂
大窪 利隆
大重太真男
中村 一彦
橋本 修治

Hajime KATAOKA
Shigeru TAKAOKA
Toshitaka OHKUBO
Tamao OHSHIGE
Kazuhiko NAKAMURA
Shuji HASHIMOTO

Summary

Although stress thallium (Tl)-201 myocardial imaging has been used for evaluation of the ischemic lesion of the left ventricle, there are few reports on the usefulness of this method for the assessment of the right ventricle in ischemic heart disease.

The patients (pts) fell into three distinct groups according to the findings of the coronary arteriogram: normal control group (16 cases) without angiographically documented coronary artery disease; non-RCA group (16 cases) with a significant stenosis ($\geq 75\%$ narrowing) in the left coronary artery but free of a significant right coronary artery (RCA) stenosis; RCA group (28 cases) with a significant RCA stenosis regardless of the presence or absence of a significant left coronary artery lesion. After the pts were exercised to 80–85% of the expected maximum heart rate, immediate and delayed (3 to 4 hrs) Tl-201 myocardial images were obtained. The images of the right ventricular free wall (RVFW) in 30° and 60° left anterior oblique (LAO) projections were evaluated visually with regard to the presence or absence of a defective Tl-201 uptake, degree of the radioactivity and redistribution phenomenon of the RVFW.

On immediate images, all normal controls and 13 pts in non-RCA group had continuous visualization of the RVFW. In RCA group, the RVFW was not visualized in five and 11 showed defective visualization of the RVFW in the 30° LAO projection. In 60° LAO projection, the RVFW was not visualized in six and five had defective visualization. On delayed images in RCA group, two pts who had no inferior myocardial infarction (MI) had redistribution of Tl-201 into the RVFW.

Defective visualization of the RVFW on the image was associated with location of the RCA lesion, history of inferior MI and degree of RCA stenosis. Collateral circulation seemed to protect the RVFW against the development of exercise-induced ischemia and affect the occurrence of redistribution of

鹿児島大学医学部 第二内科
鹿児島市宇宿町 1208-1 (〒890)

The Second Department of Internal Medicine,
Faculty of Medicine, Kagoshima University, Usuki-
cho 1208-1, Kagoshima 890

Presented at the 25th Meeting of the Cardiography Society held in Tokushima, October 9–11, 1982
Received for publication January 12, 1983

Tl-201 into the RVFW. The RVFW findings on images improved the sensitivity for identifying the pts with RCA disease, compared with the LV findings alone.

Thus, stress Tl-201 myocardial imaging is able to visualize the myocardial blood flow of the RVFW and may provide a useful non-invasive method in the evaluation of right ventricular ischemia.

Key words

Stress Tl-201 myocardial scintigraphy Right ventricular ischemia Redistribution phenomenon of the right ventricle Collateral circulation

はじめに

Thallium (Tl)-201 は冠血流に依存して心筋内に分布し、心筋血流を可視的に把握可能とする¹⁾。ことに、左心の虚血性病変評価における Tl-201 心筋シンチグラフィは非侵襲的診断法として不可欠なものとなっており、定性的評価法に加え、コンピューター利用による局所心筋 Tl-201 放射性活性の定量的評価法も報告され²⁻⁴⁾、その有用性が指摘されている。しかしながら、右心疾患を対象とした Tl-201 心筋シンチグラフィの実験的、臨床的研究の多くは右心の圧負荷、量負荷疾患を対象としたもので⁵⁻⁷⁾、右心の虚血性病変に関する報告は少ない。Brachman ら⁸⁾は、運動負荷 Tl-201 心筋シンチ像の右室自由壁 (right ventricular free wall: RVFW) 再分布所見より、右冠動脈病変が示唆された 2 症例を報告している。以来、虚血性心疾患における Tl-201 心筋シンチ像の RVFW 描出についての検討が散見される⁹⁻¹⁰⁾。しかしながら運動負荷 Tl-201 心筋シンチグラフィの RVFW 描出所見の意義についてのまとまった報告は少ない。我々は運動負荷 Tl-201 心筋シンチ像の RVFW 描出所見と冠動脈造影所見との対比を行い、右心の虚血性病変評価における負荷 Tl-201 心筋シンチグラフィの有用性につき検討した。

対 象

対象は運動負荷 Tl-201 心筋シンチグラフィと冠動脈造影を施行した男性 50 例、女性 10 例の計 60 例で、年齢分布は 28 歳より 73 歳(平均年齢

55 歳)である。冠動脈造影上の有意冠狭窄(内径の 75% 以上)の有無とその存在部位により対象を 3 群に大別した (Table 1)。すなわち、1) 有意冠狭窄を有さず、他の臨床検査にても明らかな心疾患のない normal control 群 (以下 NC 群) 16 例、2) 左冠動脈に限局した有意冠狭窄を有する non-RCA 群 16 例、3) 左冠動脈の冠狭窄の有無にかかわらず、有意の右冠動脈狭窄を有する RCA 群 28 例である。Non-RCA 群 16 例中 10 例は前壁梗塞の合併例であり、RCA 群 28 例中 12 例は下壁梗塞合併例である。なお、右心の圧負荷、容量負荷疾患は今回の研究対象より除外した。

方 法

1. 運動負荷 Tl-201 心筋シンチグラフィ

負荷は仰臥位エルゴメーターを使用し、多段階運動負荷を加えた。50~60 W より開始し、3 分ごとに 20~30 W ずつ増加し、年齢別最大心拍数

Table 1. Subjects

Groups	NC	non-RCA	RCA
No. of cases	16	16	28
Ages (Range)	48.1±9.1 (28-59)	56.4±7.9 (38-70)	57.8±8.4 (38-73)
Diagnosis			
AP	0	6	16
MI	0	10	12
HR	113±15.1	105.6±12.5	109.6±9.8

Mean±standard deviation

Abbreviations: NC=normal control; RCA=right coronary artery lesion; AP=angina pectoris; MI=myocardial infarction; HR=achieved heart rate during stress Tl-201 myocardial imaging.

の 80~85% を target heart rate とした亜最大負荷を加え, target heart rate にて Tl-201 chloride 2 mCi を静注内投与し, さらに 1 分間の同一強度の運動を続けさせた. 運動負荷により到達した心拍数は, 3 群間で有意差を認めなかった (Table 1). 負荷終了後 10 分より負荷直後のデータ採取を行い, 正面, 30 度および 60 度左前斜位, 左側面の 4 方向像を撮影した (immediate image). 各方

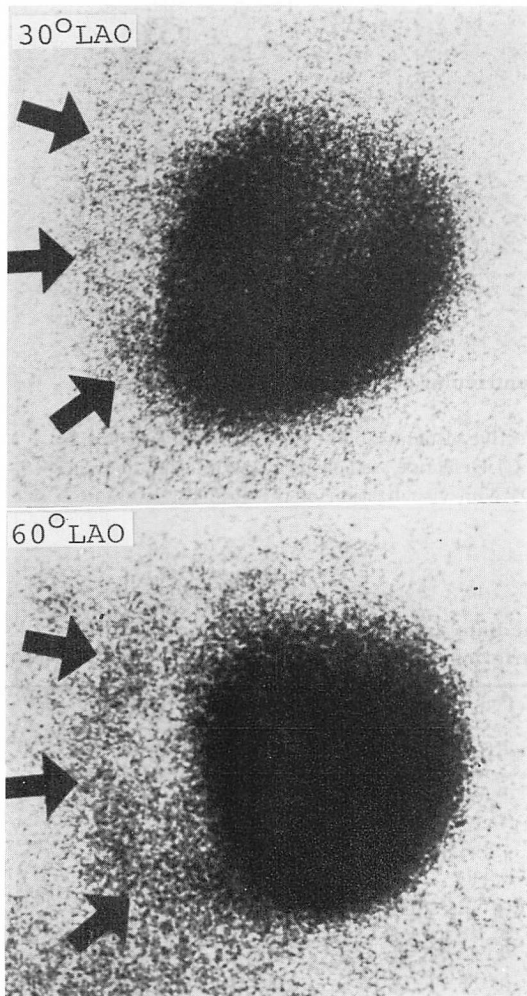


Fig. 1. Representative drawings of the right ventricular appearance (arrows) on images in 30° and 60° left anterior oblique (LAO) projections.

向像においてコンバージョンカメラを装着したガンマカメラ (日立製 RC-1C-1635LD) を用い, 40~50 万カウントを収集し, planar image を得た. 一部の症例においては, さらに 3 ないし 4 時間後に 30 度および 60 度左前斜位方向の delayed image を負荷直後のデータ収集時間と同じ時間設定で記録した.

得られた 2 方向の Tl-201 心筋シンチ像 (30 度および 60 度左前斜位) の RVFW 所見 (Fig. 1) について視覚的に詳細な観察を行い, Table 2 のごとく分類した. Immediate image では RVFW の心尖部より心基部に至る連続性に注意し, 連続的に欠損を有することなく RVFW が描出されるもの (continuous visualization, 以下 cont. visual), RVFW の部分的描出にとどまるか, あるいは RVFW の一部に明らかな部分的放射性活性の低下を認めるもの (defective visualization, 以下 def. visual.), RVFW の描出を全く認めないもの (non-visualization, 以下 non-visual.) に大別した. Cont. visual. については RVFW の放射性活性を肺野バックグラウンドおよび左室自由壁のそれと比較することによりさらに細区分した. すなわち, faint は RVFW の描出が肺野のバックグラウンドに近く, 注意深い観察によりその存在が認められるもの, moderate は RVFW 描出が一見して明らかであるが左室自由壁に比べ弱いも

Table 2. Classification of the right ventricular free wall appearance on the Tl-201 myocardial image

(A) Immediate image
a) Continuous visualization
“ Faint ”
“ Moderate ”
“ Marked ”
b) Defective visualization
“ Insignificant defect ”
“ Significant defect ”
c) Non-visualization
(B) Delayed image
Presence or absence of redistribution

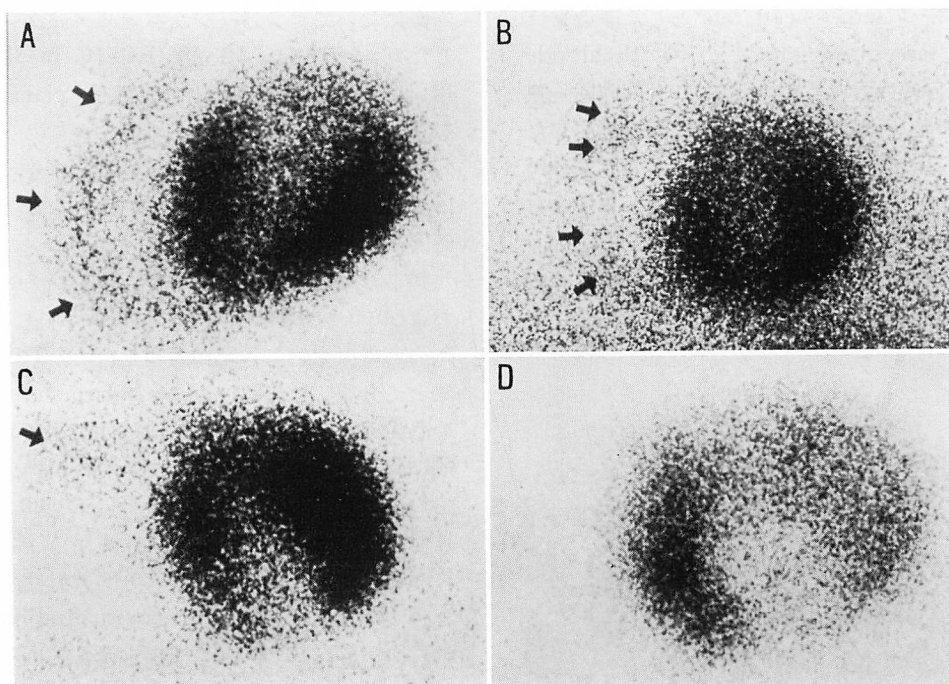


Fig. 2. Representative drawings of the right ventricular free wall (RVFW) appearance on TI-201 myocardial images.

A) Continuous visualization of the RVFW. B) Defective visualization of the RVFW (insignificant defect). The mid portion of the RVFW is defective. C) Defective visualization (significant defect). Only the basal portion of the RVFW is observed. D) Non-visualization of the RVFW. No radioactivity is recognized in the RVFW region.

Table 3. Incidence of RVFW findings on immediate images according to our grading system in association with coronary arteriographic findings

RVFW findings	LAO 30°			LAO 60°		
	NC	non-RCA	RCA	NC	non-RCA	RCA
Continuous visualization						
“ moderate ”	14	13	9	13	14	9
“ faint ”	2	1	4	3	1	8
Defective visualization						
“ insignificant defect ”	0	2	4	0	0	1
“ significant defect ”	0	0	6	0	0	4
Non-visualization	0	0	5	0	1	6
	16	16	28	16	16	28

Abbreviations: RVFW=right ventricular free wall; LAO=left anterior oblique; NC=normal control group; non-RCA=non-RCA group; RCA=RCA group.

の, marked は RVFW の放射性活性が左室自由壁のそれと同程度あるいはそれ以上のものである。

Def. visual. についても心尖部より心基部に至る RVFW 長の 1/2 以上にわたる描出不良の場合は significant defect (以下 sig. def.), 1/2 に至らない場合は insignificant defect (以下 insig. def.) としてさらに区分した。

Fig. 2 に以上の評価法により判定された RVFW 描出所見の代表例を呈示する。図の左上より右下に, それぞれ cont. visual., insig. def., sig. def., non-visual. と判定された RVFW 所見を呈した心筋シンチ像である。

Delayed image では RVFW の再分布の有無に注目し, 負荷直後に灌流低下を認めた部分が 3~4 時間後に回復している場合を再分布陽性とした。

心筋シンチ像の左室描出所見については, 右冠動脈灌流域に相当する左室の後中隔, 後下壁部分の陰影欠損の有無に注目した。

2. 心臓カテーテル検査

心臓カテーテル検査は Sones 法¹¹⁾にて行った。Isosorbide dinitrate 5 mg を大動脈内に注入したのち, 76% Urographin 造影剤 4~8 cc を手動にて冠動脈に選択的に注入し, 右冠動脈, 左冠動脈とも少なくとも 2 方向 (30 度右前斜位, 60 度左前斜位) にて撮影し, 症例によりさらに追加した。

冠動脈造影所見の評価は AHA 分類¹²⁾に準じて行い, 冠動脈を 15 の segment に分け, 病変部位と冠狭窄度を評価した。内径の 75% 以上の狭窄をもって有意冠狭窄とした。なお, AHA 分類に従った右冠動脈は, 右冠動脈入口部より acute mirgin に至る近位半側が RCA 1, 末梢半側が RCA 2, acute mirgin より後房室間溝にそって後下行枝起始部までが RCA 3, 後下行枝が RCA 4 となる。さらに, 左室後下壁を灌流する冠動脈の由来により優位冠動脈を決定した¹³⁾。

側副血行路の評価は Hamby ら¹⁴⁾の方法によった。すなわち, 左冠動脈より右冠動脈に至る側副血行路により右冠動脈後下行枝が明瞭に造影された場合, これを意義ある側副血行路とした。

Table 4. Comparison of RVFW findings between immediate and delayed images

Groups	Immediate image			Delayed image		
	Incidence of RVFW findings			↑	→	↓
NC (n=9)	Cont. visual.	15	————→	0	2	13
Non-RCA (n=10)	Cont. visual.	15	————→	0	2	13
	Insig. def.	1	————→	Remained def. visual.		
RCA						
Inf. MI (-) (n=13)	Cont. visual.	13	————→	0	4	9
	Insig. def.	1	————→	Remained def. visual.		
	Sig. def.	4				
	Non-visual.	5	————→	2*	3**	0
Inf. MI (+) (n=8)	Cont. visual.	4	————→	0	2	2
	Insig. def.	3	————→	Remained def. visual. or non-visual.		
	Sig. def.	3				
	Non-visual.	4				

* Cases of positive RVFW redistribution; ** Cases of non-visualization of the RVFW; Symbols ↑, → and ↓ represent increased, unchanged and decreased radioactivity in the RVFW on the delayed image compared to radioactivity on the immediate image, respectively.

結 果

1. Immediate image における RVFW 描出所見

Table 3 は負荷直後における Tl-201 心筋シンチ像の RVFW 描出所見を, 各方向像ごとに比較したものである. NC 群 16 例の RVFW 描出所見は全例, 両方向像ともに cont. visual. であり, 得られた計 32 view の RVFW 放射性活性の内訳は, 27 view で moderate, 残り 5 view で faint であった. また non-RCA 群 16 例では 30 度左前斜位方向の 2 例で insig. def., 60 度左前斜位方向の 1 例で non-visual. であった以外は全例とも cont. visual. であった.

これに対し, RCA 群では RVFW 描出不良例が多数認められた. すなわち, 30 度左前斜位方向では 5 例が non-visual., 10 例が def. visual. の所見を呈した. 60 度左前斜位方向では 6 例が non-visual., 5 例が def. visual. であった.

2. Immediate image と delayed image とでの RVFW 描出所見の比較

Table 4 は delayed image の得られた症例の immediate image ならびに delayed image の RVFW 描出所見を比較したものである. NC 群 9 例, non-RCA 群 10 例より計 31 view が撮影されたが, immediate image にて cont. visual. の RVFW 描出所見を呈した 30 view のうち, delayed image で RVFW の放射性活性の増加したものはなく, 多くの view で低下した. また, immediate image で insig. def. であった残りの 1 view は, delayed image でも defect を有した. 以上より, NC 群, non-RCA 群では RVFW の再分布陽性例はなかった.

これに対し, RCA 群では下壁梗塞非合併の 13 例より 23 view, 下壁梗塞合併の 8 例より 14 view が撮影されたが, 下壁梗塞非合併の 2 例より 2 view で RVFW の再分布陽性と判断され

Table 5. Clinical, coronary arteriographic and Tl-201 myocardial scintigraphic data on patients with inferior myocardial infarction in RCA group

Pt	Age & Sex	Coronary arteriography			Tl-201 myocardial scintigraphy					
		% narrowing	Collateral	HR	RVFW findings			Defect in LV		
					LAO 30°	LAO 60°	Redist.	PS	Inf-P	
1	60 M	RCA1 100%	-	120	Non-visual.	Non-visual.	-	+	+	
2	65 F	RCA1 90%	-	100	Sig. def.	Faint	Not done	-	+	
3	67 M	RCA1 90%, Cx 100%	-	115	Non-visual.	Non-visual.	Not done	+	+	
4	62 M	RCA1 90%, Cx 100%	+	103	Sig. def.	Non-visual.	-	+	+	
5	70 M	RCA1 90%, LAD 90%, Cx 100%	+	107	Sig. def.	Faint	-	-	-	
6	57 F	RCA2 90%, LAD 90%	+	112	Insig. def.	Moderate	-	-	+	
7	69 M	RCA2 90%	-	110	Non-visual.	Insig. def.	-	+	+	
8	64 M	RCA2 100%	+	120	Moderate	Moderate	-	-	+	
9	73 M	RCA2 100%	-	115	Sig. def.	Sig. def.	-	+	+	
10	38 M	RCA2 75%	-	120	Faint	Moderate	-	-	-	
11	57 F	RCA3 100%, LAD 75%	-	110	Moderate	Faint	Not done	-	+	
12	53 M	RCA4 100%	-	115	Moderate	Moderate	Not done	-	+	

M=male; F=female; RCA=right coronary artery; Cx=left circumflex artery; LAD=left anterior descending coronary artery; RVFW=right ventricular free wall; HR=achieved heart rate during submaximum exercise stress; LAO=left anterior oblique; non-visual.=non-visualization; sig. def.=significant defect; insig. def.=insignificant defect; redist.=redistribution; LV=left ventricle; PS=posteroseptal segment; Inf-P=inferoposterior segment.

た (Table 4 * 印). いずれも immediate image で non-visual. であったが, delayed image にて RVFW は continuous に描出された.

3. RCA 群の RVFW 描出所見の検討

Table 5 は RCA 群のうち下壁梗塞合併 12 例の臨床検査所見, ことに冠動脈造影所見と Tl-201 心筋シンチ像所見を中心にまとめたものである.

RCA 1 の冠動脈病変により下壁梗塞合併を来した症例 (症例 1~5) の immediate image における RVFW 描出所見は, 少なくとも 1 方向にて non-visual. あるいは sig. def. であった. また, RCA 2 に責任病変を有する 5 例中 3 例 (症例 6, 7, 9) の直後の RVFW 描出所見は, 少なくとも 1 方向像で non-visual. あるいは def. visual. であった. RCA 3, 4 に責任病変を有する 2 例 (症例 11, 12) では, 両方向とも cont. visual. の RVFW 描出所見であった. Fig. 3 に RCA 2 病変により, 下壁梗塞を合併した症例 (症例 9) の負荷直後の心筋シンチ像を呈示する. この症例の冠動脈造影は RCA 2 で完全閉塞であったが, 心筋シンチ像では両方向像とも RVFW の基部のみがわずかに描出された.

Table 6 は下壁梗塞非合併 16 例の臨床検査所見のまとめである. 下壁梗塞非合併の 16 例中 6 例 (症例 13~18) は RCA 1 に高度冠狭窄 (内径の 90% 以上) を有したが, このうち左冠動脈より右冠動脈に至る意義ある側副血行路の発達をみた 3 例中 2 例 (症例 16, 17) の immediate image の RVFW 描出は, 両方向像とも良好であった. これに対し, 側副血行路の発達をみない 3 症例 (症例 13~15) は, 全例とも, 少なくとも 1 方向にて, non-visual. あるいは def. visual. の RVFW 描出所見を呈した. これら RCA 1 に高度冠狭窄を有する 6 例中 5 例は delayed image が撮影されたが, うち 2 例にて RVFW への Tl-201 の再分布が陽性であった. 再分布陽性例の 1 例 (症例 18) は, 冠動脈造影上, 左冠動脈より右冠動脈に至る意義ある側副血行路の発達を認め, 他の 1

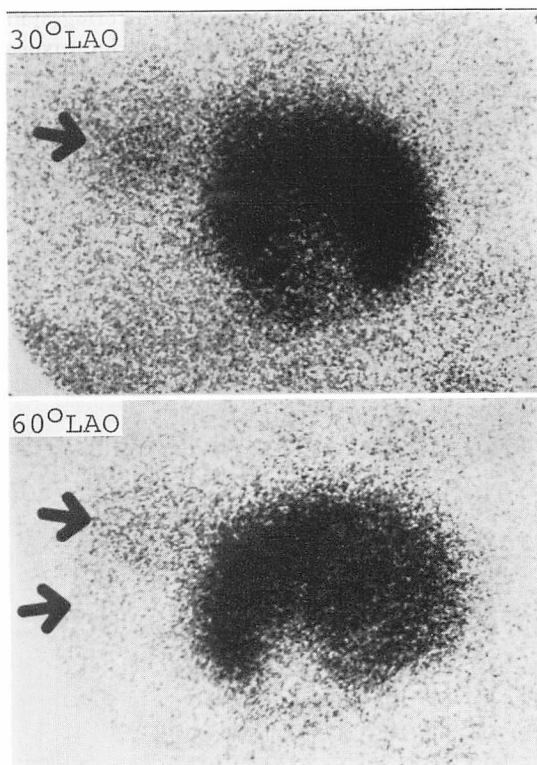


Fig. 3. The immediate Tl-201 myocardial images from a 73-year-old man with inferior myocardial infarction showing defective visualization of the RVFW in both projections.

The right coronary artery (RCA) is totally occluded in the mid segment of the RCA.

例 (症例 14) では認めなかった. Fig. 4 は Tl-201 心筋シンチ像上 RVFW の再分布陽性, すなわち RVFW の可逆性虚血を呈した症例 (症例 18) の, 負荷直後と 3 時間後での 30 度および 60 度左前位方向の心筋シンチ像である. RVFW の放射性活性は負荷直後で両方向像とも明らかでないが, delayed image の 60 度左前斜位方向で RVFW は淡く描出されている. この症例の冠動脈造影を Fig. 5 に示すが, 右冠動脈は近位部にて完全に閉塞しており, 左冠動脈造影にて左冠動脈より右冠動脈に至る側副血行路により右冠動脈後下行枝が逆行性に造影されている.

RCA 1 に 90% に至らない有意冠狭窄を有す

Table 6. Clinical, coronary arteriographic and Tl-201 myocardial scintigraphic data on patients without inferior myocardial infarction in RCA group

Pt	Age & Sex	Coronary arteriography			HR	Tl-201 myocardial scintigraphy			
		% narrowing	Collateral	RVFW findings		Defect in LV			
						LAO 30°	LAO 60°	Redist.	PS Inf-P
13	61 M	RCA1 90%, Cx 99%	—	112	Sig. def.	Faint	—	—	+
14	48 F	RCA1 90%	—	128	Insig. def.	Non-visual.	+	—	+
15	63 M	RCA1 90%, LAD 99%	—	105	Insig. def.	Sig. def.	Not done	—	—
16	55 F	RCA1 99%	+	125	Moderate	Moderate	—	—	—
17	65 F	RCA1 90%	+	115	Moderate	Moderate	—	—	+
18	51 M	RCA1 100%	+	110	Non-visual.	Non-visual.	+	+	+
19	52 M	RCA1 75%, LAD 100%	—	90	Faint	Faint	—	—	—
20	63 M	RCA1 75%, RCA3 99%, LAD 90%	—	105	Moderate	Moderate	—	+	—
21	46 M	RCA1 75%, LAD 90%	—	118	Moderate	Moderate	—	—	—
22	62 M	RCA1 75%, Cx 90%	—	105	Moderate	Faint	—	—	—
23	48 M	RCA2 100%	+	95	Faint	Faint	Not done	+	+
24	54 M	RCA2 100%	+	120	Sig. def.	Sig. def.	—	+	+
25	57 M	RCA2 90%, LAD 100%	—	98	Insig. def.	Sig. def.	—	—	—
26	61 M	RCA2 75%, LAD 75%	—	105	Non-visual.	Non-visual.	—	—	—
27	45 M	RCA2 75%	—	102	Moderate	Moderate	Not done	—	—
28	53 M	RCA2 75%, LAD 90%	—	95	Faint	Faint	—	—	—

Abbreviations: See Table 5.

る4症例(症例19~22)のRVFW描出所見は全例cont. visual.であり,またdelayed imageにてもRVFWの再分布は陰性であった.6例(症例23~28)はRCA2に有意冠狭窄が存在したが,うち3例(症例24~26)で少なくとも1方向でnon. visualあるいはdef. visual.のRVFW描出所見であった.これらの症例で,delayed imageのえられた3症例ともRVFWの再分布は陰性であった.

4. RVFW描出所見による右冠動脈病変の検出率

運動負荷 Tl-201 心筋シンチ像のRVFW描出所見より右冠動脈病変検出の sensitivity, specificityをNC群,RCA群を対象として検討した.このさい,immediate imageの少なくとも1方向にてdef. visual.あるいはnon. visual.であるかdelayed imageで再分布陽性である場合を異常RVFW描出所見とし,またimmediate image

でcont. visual.かつdelayed imageで再分布陰性の場合を正常RVFW描出所見とした.RCA群28例全体では,RVFW所見より診断し得た右冠動脈病変検出の sensitivity, specificityはそれぞれ50%,100%であった(Table 7).

また,Table 8は左室後下壁の冠血管支配が右冠動脈優位で右冠動脈近位部(RCA1,RCA2)に有意冠狭窄を有する下壁梗塞非合併の14例(症例20はRCA3に99%冠狭窄を有するため,また症例27は左冠動脈優位のため除外した)を対象として負荷Tl-201心筋シンチ像の左室後下壁所見,ならびにRVFW所見の右冠動脈病変検出に及ぼす影響を検討したものである.Tableに示すように,右冠動脈病変の検出率は心筋シンチ像の左室後下壁,後壁中隔の陰影欠損の有無のみによった場合,14例中6例(42.8%)であるが,RVFWの異常所見の有無を加味するとさらに3例が追加

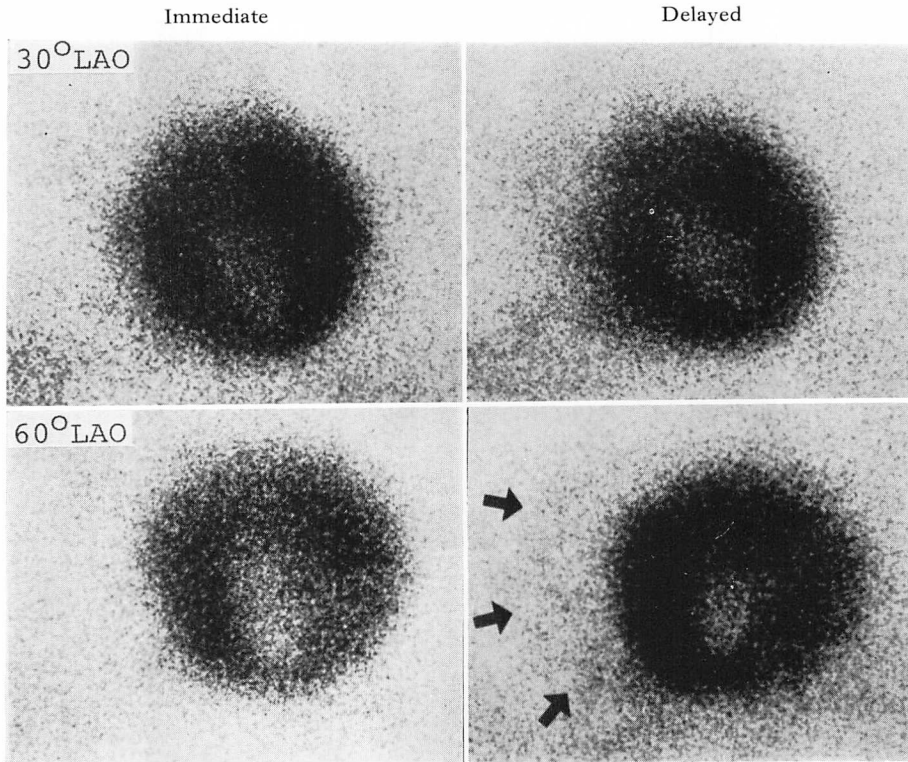


Fig. 4. Immediate and 3 hr delayed Tl-201 myocardial images from a 51 year-old man who had complete proximal RCA obstruction with well developed collateral channels to the distal RCA.

Although the RVFW is not observed on immediate images in both projections, it appears faintly on the delayed image in 60° LAO projection.

され、14例中9例(64.3%)と改善した。

考 按

1. 運動負荷 Tl-201 心筋シンチグラフィによる右室虚血性病変の評価法について

Tl-201 心筋シンチグラフィにより右室の虚血性病変を評価する場合の問題点につき、若干の検討を加えたい。第一に、Tl-201 心筋シンチグラフィにおいて虚血巣を描出するためには、健常心筋の血流を描出し、虚血巣を陰影欠損像として描出する必要がある。Tl-201 心筋シンチグラフィによる RVFW 描出は、総右室心筋血流、すなわち、単位あたりの心筋血流量および心筋

mass の両者に規定される¹⁵⁾。右室の圧負荷、容量負荷を有する患者では、安静時の Tl-201 心筋シンチ像においても RVFW がしばしば描出されるが⁵⁻⁷⁾、正常者では、安静時に RVFW の描出をみることはまれである¹⁶⁾。さらに右冠動脈の有意冠狭窄存在下では、右室心筋の冠血流低下が考えられる。したがって、右室虚血性病変評価のさい、診断的価値のある Tl-201 心筋シンチ像を得るためには、薬物負荷⁹⁾や運動負荷¹⁰⁾などにより右室健常心筋血流を増大し、虚血部分を陰影欠損像としてとらえる必要がある。今回の亜最大負荷による検討では、NC 群の全例で、また non-RCA 群の1例をのぞき全例で immediate image にお

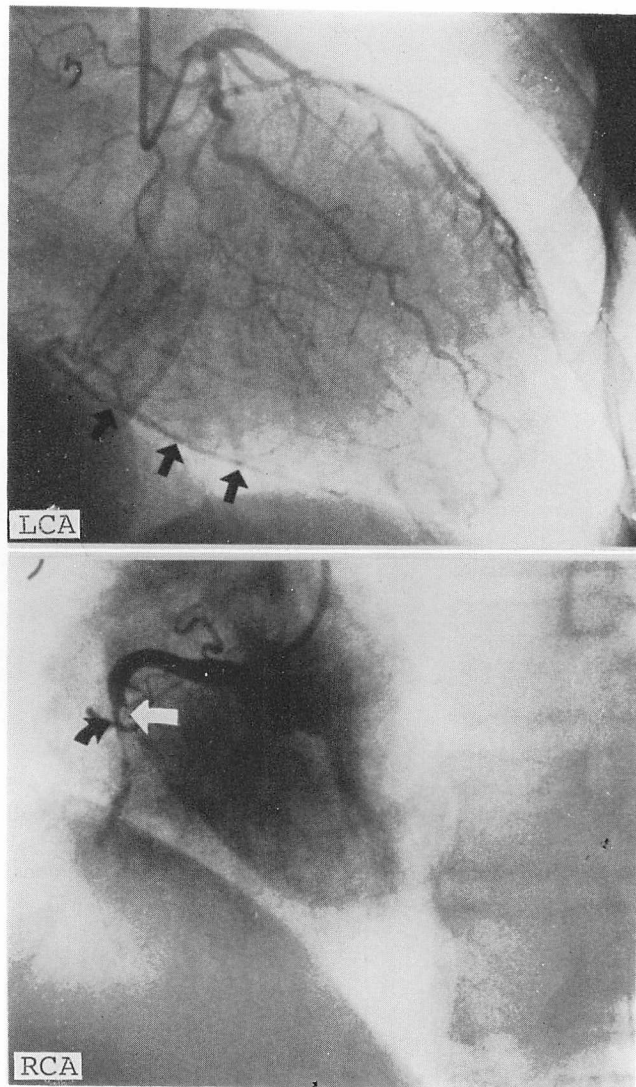


Fig. 5. Selective coronary arteriograms from the patient in Fig. 4.

The RCA is totally occluded in the proximal RCA (white and black arrows in the lower panel), but is filled (black arrows in the upper panel) from collateral channels to the RCA.

いて RVFW 抽出が得られ、亜最大運動負荷は RVFW 抽出に安全で十分な負荷量と考えられた。

第二に、Tl-201 心筋シンチグラフィーによる RVFW 評価のための、撮影方向の問題がある。Tl-201 心筋シンチ像により右室の心筋虚血の評価を行う場合、虚血性病巣の存在と拡がり把握

するためには、多方向からの撮影が望まれるが、左室との重なりが問題となり、制約を受ける。我々は、以上のことを考慮した上で、30度および60度左前斜位にて Tl-201 心筋シンチ像を撮影した。この撮影方向により、NC 群と non-RCA 群の RVFW 抽出をみると、non-RCA 群の心拡

Table 7. Sensitivity and specificity of RVFW findings on images to detect RCA disease

	NC group	RCA group	Total
Normal TI-RV	16	14	30
Abnormal TI-RV	0	14	14
Total	16	28	44

Sensitivity: 50%

Specificity: 100%

Normal TI-RV=Cont. visual. of the RVFW on immediate images and negative redistribution phenomenon of the RVFW.

Abnormal TI-RV=Non-visual. or def. visual. of the RVFW on immediate images or positive redistribution phenomenon of the RVFW.

Table 8. Contribution of the RVFW findings to detection of RCA disease

RVFW findings	Defect in the Inf-P or PS wall of the LV		
	(+)	(-)	Total
Abnormal (+)	4	3	7
TI-RV (-)	2	5	7
Total	6	8	14

Abbreviations: Inf-P=inferoposterior; PS=posteroseptal; LV=left ventricle.

The subjects, who had dominant RCA and RCA stenosis in the RCA1 or RCA2 segment, are selected from the patients without inferior myocardial infarction in RCA group.

大の著しい1症例の60度左前斜位方向像で non-visual. であった以外は、すべて RVFW を撮影できた。このことは、著しい心拡大などで、極端な心臓の位置異常が存在しない場合は、30度および60度左前斜位の2方向像は、RVFW を撮影視野にとらえる上で、適切な撮影方向であることを示唆している。

第三に問題となるのは、得られた TI-201 心筋シンチ像の RVFW 所見の評価法である。右室の圧、容量負荷疾患のさいは Cohen ら⁵⁾の評価法

が有用であるが、右室の虚血性病変の評価にさいしては、RVFW radioactivity の程度に加えて、RVFW の defect の有無、心筋の可逆性虚血の指標としての TI-201 の RVFW への再分布の有無についても評価する必要がある。Table 2 は、以上のことを考慮した上で作製した右室虚血性病変の評価法で、臨床的に有用と思われた。

2. RVFW 描出所見と冠循環動態との関連

負荷直後の TI-201 心筋シンチ像の RVFW 描出所見に及ぼす冠循環動態の影響を、RCA 群を対象として考察する。まず、右冠動脈における冠狭窄部位の RVFW 描出に及ぼす影響を、RVFW の虚血の存在がより確実と思われる下壁梗塞合併の RCA 群で検討すると、両方向像とも sig. def. あるいは non-visual. の広範な RVFW 描出不良を呈した症例は、RCA 1 に責任冠動脈病変を有する症例では5例中3例であり、これに対し、RCA 2~4 に責任病変を有する症例では7例中1例のみであった。したがって、より近位部の右冠動脈病変では、いっそう広範な RVFW 描出不良を生じることが示唆される。

また、下壁梗塞合併の有無と RVFW 描出所見との関係を右冠動脈近位部 (RCA 1, RCA 2) に責任病変を有する症例について検討すると、少なくとも1方向像にて RVFW 描出不良を認めた症例は、下壁梗塞合併例で10例中8例 (80%) と、非合併例の16例中7例 (43.8%) に比し高頻度であった。したがって、TI-201 動態よりみて、右冠動脈近位部病変により下壁梗塞の合併を来した症例は、左室後下壁の虚血性病変に加え、高頻度に右室自由壁局所の循環不全も伴っていることが推定された。

右冠動脈の冠狭窄度との関係を下壁梗塞非合併例でみると、亜最大運動負荷直後の TI-201 心筋シンチ像上、RVFW 描出不良を呈した症例は7例で、うち6例は右冠動脈近位部に内径の90%以上の高度冠狭窄を有した。今回の亜最大負荷による検討では、負荷直後の RVFW 描出所見から90%に至らない右冠動脈病変を検出することは

困難であり, 負荷量については今後検討すべき問題と思われた。

側副血行路の負荷 Tl-201 心筋シンチ像描出所見には果たす役割については, 左心室を中心に検討され, また議論も多いが¹⁷⁻¹⁹⁾, RVFW に関する報告は我々が文献的に調べ得た範囲ではみあたらない。本研究で, 下壁梗塞非合併の高度右冠動脈狭窄例を対象として, 左冠動脈より右冠動脈に至る側副血行路の RVFW 描出に果たす役割をみた場合, 意義ある側副血行路を伴った症例の多くで RVFW は良好に描出されたが, 伴わない症例では RVFW 描出不良が多数例みられた。このことより, 右冠動脈に至る側副血行路は RVFW の虚血保護に関与していることが示唆された。

以上, 運動負荷 Tl-201 心筋シンチ像の RVFW 描出所見は, 右冠動脈における冠動脈病変部位, 右冠動脈病変による下壁梗塞合併の既往, 右冠動脈の冠狭窄度, ならびに右冠動脈に至る側副血行路の有無と関連した。

3. RVFW の再分布所見について

運動負荷 Tl-201 心筋シンチ像の delayed image における再分布の有無は心筋の可逆性虚血の指標であり, これまでに左心室を中心に報告されている^{20,21)}。しかしながら, 最近まで RVFW の再分布所見については注目されておらず, 1981年に Brachman ら⁸⁾が初めて症例報告したにすぎない。彼らは RVFW の再分布像の撮影時間として, 負荷後のできるだけ早朝(負荷後 40分)がよいと報告している。我々は, 負荷後 3~4 時間後に delayed image を撮影し RVFW の再分布の有無を判定したが, RVFW の再分布陽性は 2 例のみと低頻度であった。RVFW の再分布陽性率が低率であった原因としては, 運動負荷量が RVFW の可逆性虚血を生ぜしめるのに十分であったか否かという問題に加え, delayed image の撮影時間が問題となる。すなわち, 我々は負荷後 3~4 時間で delayed image を撮影しており, Brachman ら⁸⁾の症例にみられるような, より早期に生じた RVFW の再分布を検出できなかった

可能性がある。しかしながら, 本研究で経験されたように, 高度冠狭窄例では負荷後 3~4 時間の delayed image にも RVFW の再分布陽性所見を呈する症例もある。RVFW の再分布像の撮影時間については, 右冠動脈の冠狭窄度, 側副血行路の発達の数値, 運動負荷の程度など影響する因子も多いと考えられ, 今後さらに検討する必要がある。

4. RVFW 所見の右冠動脈病変検出にはたす臨床的意義

従来, Tl-201 心筋シンチ像による右冠動脈病変の評価は, 左室の後下壁ならびに後壁中隔の陰影欠損の有無により推定されている。しかしながら, 左室の所見のみにより右冠動脈病変の存在を判定する場合, いくつかの問題点がある。

まず, 左室後下壁の血管支配の 15~20% は左冠動脈に由来するため¹³⁾, 同部位の陰影欠損の存在が必ずしも右冠動脈病変と特異的に対応するとは限らない。つまり, 左冠動脈優位の症例では右冠動脈に病変が存在しても, 心筋シンチ像の左室所見のみによる右冠動脈病変の診断は困難なことが考えられる。

さらに, planar image は放射能の三次元分布を二次元に投影しており, 虚血巣周囲の健全心筋の重なり合いのため, ことに壁厚の厚い左室では, 欠損像の検出が困難なことも多い。以上述べた問題点に対しては, 負荷 Tl-201 心筋シンチ像の RVFW 描出所見を診断情報に加えることにより, 改善がもたらされることが期待される。以上, 本研究で示したごとく, 同所見の解析により, 右冠動脈病変の診断精度は向上し, 右室虚血巣の拡がり可視的に把握できる症例が多数経験され, RVFW 描出所見の右冠動脈病変検出に果たす意義が認められた。

要 約

右室虚血性病変評価における負荷 Tl-201 心筋シンチグラフィの臨床的有用性につき検討した。

対象は冠動脈造影と負荷 Tl-201 心筋シンチグラフィを施行した 60 例で、冠動脈造影所見により対象を 3 群に大別した。すなわち、有意冠狭窄を有さず、他の臨床検査にても明らかな心疾患のない normal control 群 (以下 NC 群) 16 例、左冠動脈に局限した有意冠狭窄 (内径の 75% 以上) を有する non-RCA 群 16 例、左冠動脈の冠病変の有無にかかわらず、有意の右冠動脈病変を有する RCA 群 28 例である。

これらの群において、年齢別最大心拍数の 80~85% を target heart rate とした亜最大負荷を加え、負荷直後と 3~4 時間後に Tl-201 心筋シンチ像を撮影した。得られた 30 度および 60 度左前斜位方向の心筋シンチ像の右室自由壁 (RVFW) 描出所見の詳細な観察を行い、RVFW の陰影欠損の有無、放射性活性の程度、再分布の有無を視覚的に評価した。

NC 群の全例および non-RCA 群の 13 例においては負荷直後の心筋シンチ像の RVFW 描出は良好で、両方向像とも continuous visualization であった。

これに対し、RCA 群では RVFW 描出不良が多数例みられた。すなわち 30 度左前斜位方向では、5 例が non-visualization, 11 例が defective visualization であった。また 60 度左前斜位方向では 6 例が non-visualization, 5 例が defective visualization の RVFW 描出所見を呈した。さらに、下壁梗塞の既往のない RCA 群の 2 例で RVFW の再分布が認められた。

RVFW の描出不良所見は右冠動脈内の冠病変部位、下壁梗塞の既往、右冠動脈の冠狭窄度と関連した。また、側副血行路は右室心筋虚血保護に関与し、再分布にも影響することが示唆された。心筋シンチ像の左室描出所見に RVFW 描出所見を加味することにより、右冠動脈病変の診断精度は向上した。

以上、負荷 Tl-201 心筋シンチグラフィは右室自由壁の心筋血流を可視的に把握可能とし、右室虚血性病変の非侵襲的診断法として有用である

と思われた。

文 献

- 1) Wackers FJ, Schoot JB, Sokole EB, Samson G, Niftrik GJ, Lie KI, Durrer D, Wellens HJ: Noninvasive visualization of acute myocardial infarction in man with Thallium-201. *Br Heart J* 37: 741, 1975
- 2) Burow RD, Pond M, Schafer AW, Becker L: "Circumferential Profiles": A new method for computer analysis of thallium-201 myocardial perfusion images. *J Nucl Med* 20: 771, 1979
- 3) Kataoka H, Takaoka S, Ueda K, Sakai M, Sato Y, Shimizu T, Toyama H, Murata H, Iio M: A new method for quantitative analysis of thallium-201 myocardial scintigram. —Corrected circumferential profile method— *Jpn Circ J* 45: 987, 1981 (abstr)
- 4) Kataoka H, Ueda K, Sakai M, Tabuchi H, Toyama H, Murata H, Takaoka S, Nakamura K, Hashimoto S, Iio M: Relationship between infarct size estimated by thallium-201 myocardial imaging and echocardiographic findings in acute or convalescent phase of first myocardial infarction. *J Cardiography* 12: 561, 1982 (in Japanese)
- 5) Cohen HA, Baird MG, Rouleau JR, Fuhrmann CF, Bailey IK, Summer WR, Strauss HW, Pitt B: Thallium 201 myocardial imaging in patients with pulmonary hypertension. *Circulation* 54: 790, 1976
- 6) Kondo M, Kubo A, Yamazaki H, Ohsuzu F, Handa S, Tsugu T, Masaki H, Kinoshita F, Hashimoto S: Thallium-201 myocardial imaging for evaluation of right-ventricular overloading. *J Nucl Med* 19: 1197, 1978
- 7) Owada K, Machii K, Tsukahara Y, Awano N, Kijima M, Miyazaki Y, Ono K, Ebitani S, Muroi S, Ikeda K, Uchida T, Kariyone S: Quantitative estimation of the right ventricular overloading by thallium-201 myocardial scintigraphy. *Jpn Circ J* 46: 715, 1982
- 8) Brachman MB, Rozanski A, Charuzi Y, Maddahi J, Waxman AD, Berman DS: Thallium-201 stress redistribution abnormalities of the right ventricle: A manifestation of proximal right coronary artery stenosis. *Am Heart J* 101: 288, 1981
- 9) Brown KA, Boucher CA, Okada RD, Strauss HW, Pohost G: Initial and delayed right ventricular thallium-201 rest-imaging following di-

- pyridamole-induced coronary vasodilation: Relationship to right coronary artery pathoanatomy. *Am Heart J* **103**: 1019, 1982
- 10) Kataoka H, Takaoka S, Ohkubo T, Kuroiwa N, Ohshige T, Nakamura K, Hashimoto S: Stress thallium-201 myocardial perfusion imaging for evaluation of right-ventricular myocardial ischemia. *Jpn J Nucl Med* **19**: 1475, 1982
 - 11) Sones FM, Shirey EK: Cine coronary arteriography. *Mod Concept Cardiovasc Dis* **31**: 735, 1962
 - 12) AHA Committee Report: A reporting system on patients evaluated for coronary artery disease. *Circulation* **51**: 5, 1975
 - 13) Davies MJ, Robertson WB: Diseases of the coronary arteries. *in* Pomerance A, Davies MJ, eds. *The Pathology of the Heart*, London, Blackwell Scientific Publications, 1975, p 81
 - 14) Hamby RI, Aintablian A, Schwartz A: Reappraisal of the functional significance of the coronary collateral circulation. *Am J Cardiol* **38**: 305, 1976
 - 15) Wackers FJ, Klay JW, Laks H, Schnitzer J, Zaret BL, Geha AS: Pathophysiologic correlates of right ventricular thallium-201 uptake in a canine model. *Circulation* **64**: 1256, 1981
 - 16) Cook DJ, Bailey I, Strauss HW, Rouleau J, Wagner HN Jr, Pitt B: Thallium-201 for myocardial imaging: Appearance of the normal heart. *J Nucl Med* **17**: 583, 1976
 - 17) Rigo P, Becker LC, Griffith LSC, Alderson PO, Bailey IK, Pitt B, Burow RD, Wagner HN Jr: Influence of coronary collateral vessels on the results of thallium-201 myocardial stress imaging. *Am J Cardiol* **44**: 452, 1979
 - 18) Wainwright RJ, Maisey MN, Edwards AC, Sowton E: Functional significance of coronary collateral circulation during dynamic exercise evaluated by thallium-201 myocardial scintigraphy. *Br Heart J* **43**: 47, 1980
 - 19) Berger BC, Watson DD, Taylor GJ, Burwell LR, Martin RP, Beller GA: Effect of coronary collateral circulation on regional myocardial perfusion assessed with quantitative thallium-201 scintigraphy. *Am J Cardiol* **46**: 365, 1980
 - 20) Pohost GM, Zir LM, Moore RH, McKusick KA, Guiney TE, Beller GA: Differentiation of transiently ischemic from infarcted myocardium by serial imaging after a single dose of thallium-201. *Circulation* **55**: 294, 1977
 - 21) Schelbert HR, Schuler G, Ashburn WL, Covell JW: Time-course of "redistribution" of thallium-201 administered during transient ischemia. *Eur J Nucl Med* **4**: 351, 1979