

運動負荷タリウム心筋エミ
ッション CT: 冠動脈造影
および左室造影所見との対
比

Stress thallium-201 myo-
cardial emission CT:
Comparative evaluation
with coronary arterio-
graphy and left ven-
triculography

玉木 長良
米倉 義晴
向井 孝夫
鳥塚 莞爾
野原 隆司*
鈴木 幸園*
田巻 俊一*
門田 和紀*
神原 啓文*
河合 忠一*

Nagara TAMAKI
Yoshiharu YONEKURA
Takao MUKAI
Kanji TORIZUKA
Ryuji NOHARA*
Yukisono SUZUKI*
Shunichi TAMAKI*
Kazunori KADOTA*
Hirofumi KAMBARA*
Chuichi KAWAI*

Summary

Thallium-201 emission computed tomography (ECT) using a rotating gamma camera was performed during stress and redistribution phases in 70 cases admitted for cardiac catheterization. A series of transaxial, ventricular short-axis, and long-axis sections were reconstructed, and segmental analysis was performed to predict individual coronary artery involvement.

A perfusion defect was observed in 54 of 57 cases with coronary artery disease (95%). Ninety of 108 diseased coronary arteries (83%) were correctly identified (91% of single-vessel disease, 82% of two-vessel disease and 80% of three-vessel disease). No significant perfusion defect was seen in 11 of 13 cases with normal coronary arteries (specificity 85%). Number of diseased coronary arteries was accurately predicted in 78% of those with single-vessel disease, 65% of those with two-vessel disease and 47% of those with three-vessel disease, indicating relatively poor accuracy for predicting multivessel disease.

The sensitivity for detecting individual coronary artery involvement was 90% for the right coronary artery (RCA), 89% for the left anterior descending artery (LAD) and 67% for the left circumflex artery (LCX). The specificity was 87%, 91%, and 100%, respectively. Even in those with three-vessel disease, a

京都大学医学部 放射線核医学科
*同 第三内科
京都市左京区聖護院川原町 54 (〒606)

Department of Radiology & Nuclear Medicine and
*the Third Department of Internal Medicine, Kyoto
University Hospital, Kawahara-cho 54, Shogoin,
Sakyo-ku, Kyoto 606

Presented at the 26th Meeting of the Cardiography Society held in Osaka, April 1-2, 1983
Received for publication May 7, 1983

perfusion defect was seen in 82% of RCA and LAD segments, and 76% of LCX segment. Thus, there were high sensitivity and specificity for detecting individual coronary involvement by ECT imagings.

Segmental analysis of ECT imagings was comparatively performed with the findings of contrast ventriculography. Normal wall motion was seen in 95% of normally perfused myocardial segments. Marked regional asynergy (akinesis or dyskinesis) was seen in only 15% of the segments with a transient perfusion defect, but in 55% of those with a persistent perfusion defect.

We conclude that segmental analysis of stress and redistribution ECT imagings can identify individual coronary artery involvement with high sensitivity and specificity. Furthermore, it may permit evaluation of regional myocardial viability.

Key words

Emission computed tomography

Thallium-201

Stress test

Ischemic heart disease

はじめに

タリウム心筋シンチグラフィは、塩化タリウム (^{201}Tl) が静注後血流にそって分布するため、非侵襲的に心筋虚血部を視覚化できる方法として、虚血性心疾患に欠くことのできない検査法となっている¹⁻²⁾。しかしながら従来のシンチグラフィでは、タリウムの心筋内の3次元分布を2次元投影像として描出するため、虚血病変の検出にはおのずと限界があった³⁾。

Kuhl ら⁴⁾により開発されたラジオアイソトープ (RI) の断層法(エミッション CT: ECT) は、X線 CT の開発とともに急速に普及し、従来の2次元 RI 画像の欠点を補う方法として大いに期待されている⁵⁾。我々は3年前より回転型ガンマカメラを用いたタリウム心筋 ECT を検討し、その有用性を報告してきた⁶⁻⁸⁾。今回は本法を運動負荷時および再分布時の心筋イメージングに利用し、冠動脈造影および左室造影所見と対比することにより、罹患冠動脈の検出能、および心筋局所の viability の評価を試みたので報告する。

対象と方法

対象は虚血性心疾患が疑われ、心臓カテーテル検査および ^{201}Tl 運動負荷心筋シンチグラフィを施行された70例である。その内訳は冠動脈造影にて有意な狭窄のない健康人13例、50%を越えた有意の狭窄を有する虚血性心疾患57例で、そ

のうち臨床上山筋梗塞の既往をもつのは31例であった。罹患冠動脈病変は、1枝病変23例、2枝病変17例、3枝病変17例である。

運動負荷は3分ごとに25Wずつ漸増する多段階運動負荷とし、胸痛または心電図 ST 変化を指標として、最大負荷時に ^{201}Tl 2 mCi を静注し、さらに1分間運動を持続した。約5分後より、高分解能コリメーターを装着した回転型ガンマカメラ (GE 製: Maxi 400T) およびオンラインで接続したデータ処理装置 (DEC 製: PDP 11/60) を用いて、 ^{201}Tl 心筋 ECT を施行した。また2.5時間後に同じ位置にて ECT を施行し、再分布像を得た。

心筋 ECT のデータは、被験者を仰臥位とし、心臓の前面を中心とする 180° 、すなわち LPO 45° から RAO 45° まで、1方向20~30秒で 5.6° ずつ回転させ、32方向より収集した⁸⁻¹⁰⁾。ECT の再構成には重畳積分法を用い、Chesler のフィルターを使用した^{6,7)}。なお吸収補正は行わなかった。再構成された断面は横断(水平)断層像のほか、心臓の軸に沿った左室短軸断層像および左室長軸断層像で、それぞれ心臓全体をカバーする12mmごとの多層の断面である。

得られた左室心筋断面像より心筋をAHA分類¹¹⁾により7区域に、さらに心室中隔と側後壁をおのおの前後に分けて、合計9区域について冠動脈病変と対比検討した。この segmental analysis の成績^{12,13)}より、下壁・後壁を右冠動脈 (RCA)

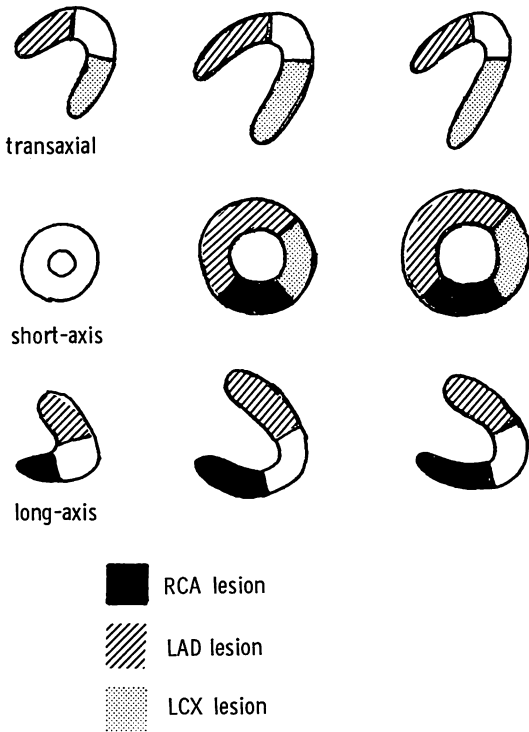


Fig 1. Schematic presentation of the left ventricular myocardial segments in ECT images.

Three myocardial regions specific to each coronary artery are described.

病変, 心室中隔・前壁を左前下行枝 (LAD) 病変, 側後壁を左回旋枝 (LCX) 病変として評価を行った (Fig. 1). また X 線左室造影との対比は AHA 分類の 7 区域について行った.

ECT 画像の読影は, バックグラウンド 20% を除去した 3 つの多層断面の画像を用いて, 視覚的に 2 人の検者が別々に判定した. 運動負荷時 ECT 画像は, 区域ごとに正常 (2), 明らかな集積低下 (1), 欠損 (0) の 3 段階に読影し, (1) および (0) を異常とした. また再分布時 ECT 画像は, 運動負荷時 ECT 画像と対比することにより, 異常区域の再分布の有無を判定した. 2 人の読影に不一致がみられた場合は合議により決定した.

結 果

冠動脈造影で虚血性心疾患の除外された 13 例中 11 例では, 運動負荷 ECT 像で左室内心筋には明らかな集積低下はみられなかった (specificity 85%). 欠損ありと読影したうちの 1 例は心肥大があり, 心尖部から心室中隔に集積低下のみられた例, 他の 1 例は心基部の生理的欠損部を心室中隔の欠損と読影したものである.

虚血性心疾患 57 例の成績を Table 1 に示す. 57 例中, いずれかの区域に欠損を認めたのは 54 例 (95%) であった. 罹患冠動脈別では, 108 本の病変中 90 病変 (83%) を検出し得た. これを罹患冠動脈の本数に分類して sensitivity をみると, 1 枝病変 91%, 2 枝病変 82%, 3 枝病変 80% で, 罹患冠動脈数が増すほど sensitivity がやや低下する傾向がみられた.

この点を考慮し, 運動負荷 ECT 像より罹患冠動脈の本数の推定を試みた (Table 2). 1 枝病変例を 1 枝病変と正しく推定し得たのは 78% (18/23), 2 枝病変例では 65% (11/17), 3 枝病変例で

Table 1. ECT sensitivity in relation to number of diseased vessels

	1VD	2VD	3VD	Overall sensitivity
Patients	21/23 (91%)	16/17 (94%)	17/17 (100%)	54/57 (95%)
Vessels	21/23 (91%)	28/34 (82%)	41/51 (80%)	90/108 (83%)

Table 2. ECT prediction of number of diseased vessels

		ECT			
		0VD	1VD	2VD	3VD
CAG	0VD	11	2	0	0
	1VD	2	18	3	0
	2VD	1	4	11	1
	3VD	0	2	6	7

Table 3. Diagnostic performance of ECT imagings for individual vessel involvement

	RCA	LAD	LCX
Sensitivity	28/31 (90%)	42/47 (89%)	20/30 (67%)
Specificity	34/39 (87%)	21/23 (91%)	40/40 (100%)
Positive predictive value	28/33 (85%)	42/44 (95%)	20/20 (100%)
Negative predictive value	34/47 (92%)	21/26 (81%)	40/50 (80%)

Table 4. Sensitivity of ECT imagings for detecting individual vessel involvement in relation to number of diseased vessels

	RCA	LAD	LCX	Overall
1VD	7/7 (100%)	12/13 (92%)	2/3 (67%)	21/23 (91%)
2VD	7/7 (100%)	16/17 (94%)	5/10 (50%)	28/34 (82%)
3VD	14/17 (82%)	14/17 (82%)	13/17 (76%)	41/51 (80%)
Total	28/31 (90%)	42/47 (89%)	20/30 (67%)	90/108 (83%)

Table 5. Comparison of ECT perfusion defect with regional wall motion abnormalities

	Regional wall motion abnormalities			Total
	Normal	Hypokinesia	A- or dyskinesia	
No defect	294	17	0	311
Transient defect	50	32	13	95
Persistent defect	14	24	46	84

は 47% (7/15) で, 罹患冠動脈病変数が増すほど正診率が低下する傾向が認められた。

罹患冠動脈別の運動負荷 ECT の成績を Table 3 に示す。Sensitivity は RCA 90%, LAD 89% と高値を示したが, LCX では 67% とやや低値を示した。Specificity は RCA 87%, LAD 91%, LCX 100% と, いずれも高値を示した。

RCA の偽陽性の 5 例は, LAD 病変が下壁に及んだもの 2 例, LCX 病変が下壁に及んだもの 2 例, 原因不明のもの 1 例であった。この成績を罹患冠動脈の本数別に分けて検討した (Table 4)。1 枝病変ではほぼ全例欠損を検出した。多枝病変では成績はやや低下したが, いずれも半数以上の病変は検出し得た。特に以前より診断困難とされていた 3 枝病変例でも, RCA 82%, LAD 82%, LCX 76% の病変を検出可能であった。

次に運動負荷時および再分布時 ECT 像より, 各区域を欠損のない群, 再分布のある欠損の群, 再分布のない欠損の群の 3 群に分け, X 線左室造影の壁運動所見と対比した (Table 5)。欠損のない区域では 95% (294/311) が正常な壁運動を示した。著明な壁運動異常を呈したのは, 再分布のある欠損部の 14% (13/95) に対し, 再分布のない欠損部の 55% (46/84) にのぼった。このように, 欠損部において再分布の有無を判定することは, 心筋の viability を評価する上で重要と考えられた。

症例を 2 例供覧する。

Fig. 2 は RCA の起始部に 90% 狭窄を有し, 心筋梗塞の既往のない 1 枝病変例の, 運動負荷時および再分布時の ECT 像である。左室短軸断面, 長軸断面にて下壁に欠損を認め, RCA 病変と判定された例である。欠損部に再分布がみられたが, 同部の壁運動異常はみられなかった。

Fig. 3 は心筋梗塞の既往のない 3 枝病変例の ECT 像である。下壁, 側後壁に明らかな欠損がみられ, 心室中隔, 心尖部の一部にも集積低下があり, ECT 上, 3 枝病変と推定された症例である。欠損部にはいずれも再分布を認めた。X 線左室造影では心尖部の hypokinesia を認めたのみで, 著明な壁運動異常はみられなかった。

考 按

回転型ガンマカメラによるタリウム心筋 ECT では, 心筋への RI 分布を立体的に表示することができ, 病変の検出能が向上し, その位置と広がりをも的確に把握することが可能である。我々は 3 年

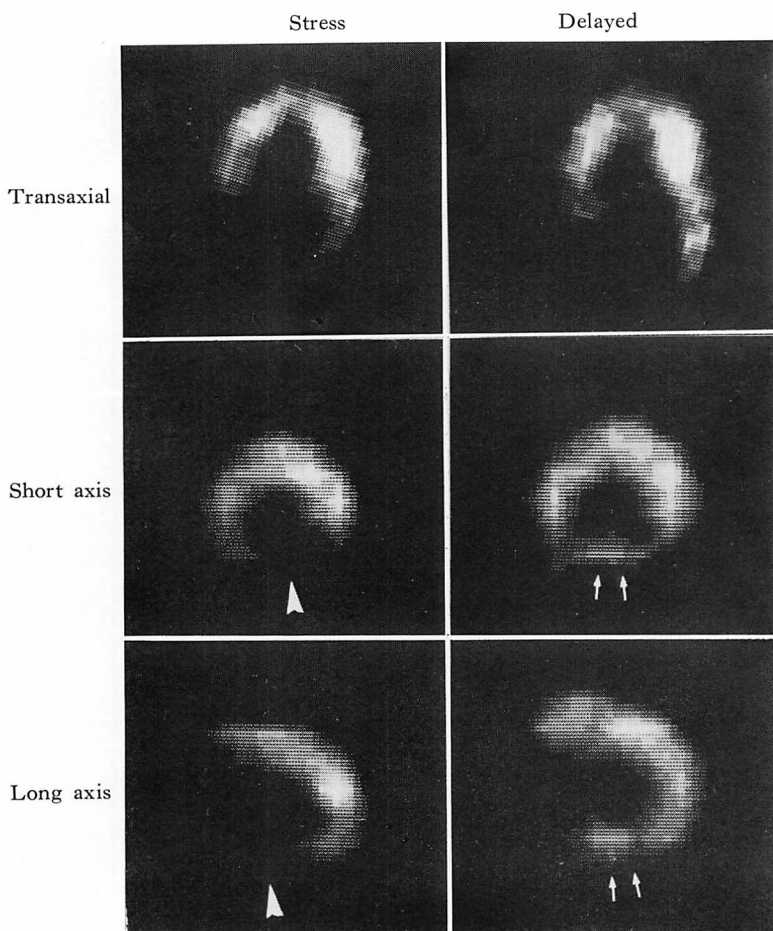


Fig. 2. Stress and delayed ECT images in a case with RCA disease.

A perfusion defect in the inferior wall (arrowheads) and its redistribution (arrows) are noted.

前より本法の有用性について検討してきた⁶⁻⁸⁾。すなわち、安静時に施行した ECT と通常的心筋シンチグラフィとを比較すると、前者が心筋梗塞の診断能に優れていることがわかった。また 7 ピンホールコリメーターを用いた縦断断層法にみられるアーチファクトも少ないため、偽陽性例も少ないことが示された。このように小さな病変の検出能に優れ、断層法としての信頼度が高いため、本法を運動負荷タリウムイメージングに利用し、その有用性を検討したのである。

なお、通常の 2 次元シンチグラフィも ECT の直後に施行したが、負荷後早期の再分布の影

響¹⁴⁾も考慮し、両者の単純な比較は不公平と考え、ECT のみの検討に留めた。

今回の検討の結果、運動負荷タリウム ECT は虚血性心疾患診断に高い診断能を示しただけでなく、罹患冠動脈の検出にも優れた成績を示した。Rigo ら³⁾は、通常の 2 次元心筋シンチグラフィの検討より、罹患冠動脈別の検出能は RCA 50%、LAD 63%、LCX 21% で、比較的低値であったと報告している。我々の ECT での成績はおおの 90%、89%、67% と優れた成績を示した。特に RCA と LCX の検出能の向上は著しく、断層表示法による深部病変の検出能の明らか

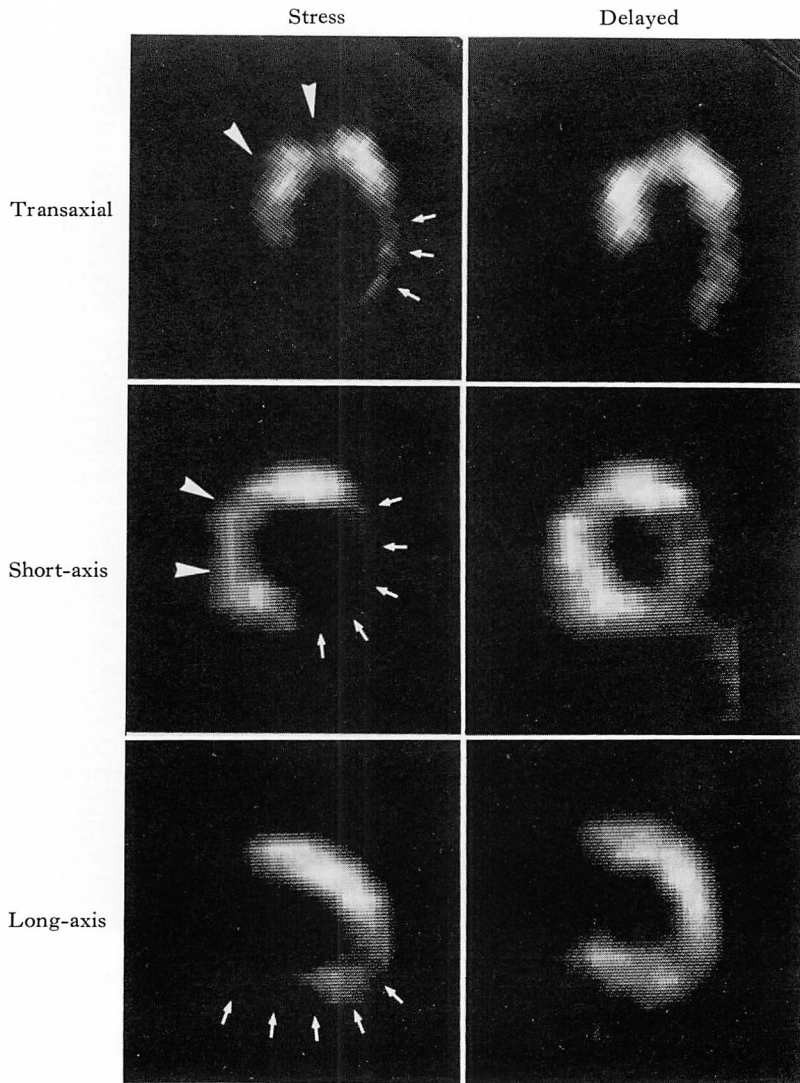


Fig. 3. Stress and delayed ECT images in a case with three-vessel disease.

A perfusion defect is seen in the inferior and posterolateral segments (arrows) and also in the septal and apical segments (arrowheads), indicating RCA, LCX, and LAD involvements.

な改善が示唆された。また従来のシンチグラフィで診断困難とされた3枝病変例でも、本法ではRCA 82%, LAD 82%, LCX 76%と高い検出率が得られた。これは3枝病変例でも、集積低下の程度にはある程度の差があるため、ECT法によりコントラストの差として描出されるようになったこと、また重症の虚血病変に隠されていた

深部の虚血病変が、断層表示により描出できるようになったためと考えられた。

しかしながら、罹患冠動脈数の推定をみると、多枝病変例ではあまり良い成績は得られなかった。特に3枝病変例の正診率は47%であり、多くを2枝病変と診断したのが目立った。これは運動負荷の量がより重症な虚血病変に規定されるこ

とが多く、より軽症な病変部が虚血に至らないためと考えられた。

Maddahi ら¹⁵⁾は2次元シンチグラフィにおいて、タリウムの washout を計測することにより、多枝病変例の診断能が向上したと報告している。我々も ECT による washout の検討で多枝病変例の検出能の向上を認めており¹⁶⁾、今後このような定量的解析法が ECT にも広く応用されてゆくものと考えられる。

運動負荷時とともに再分布時の ECT 像を併用し、再分布状態をみることにより、心筋局所の viability の評価が可能と考えられた。通常の2次元シンチグラフィにおいて、再分布現象の重要性は指摘されている¹⁷⁾が、ECT を用いた区域ごとの検討により、再分布の状態をより詳細に評価でき、予後判定や治療方針の決定などに役立つと考えられる。

タリウム心筋 ECT を運動負荷時および再分布時に利用することにより、虚血性心疾患の診断、罹患冠動脈の推定、心筋局所の viability の推定が可能となり、通常的心筋シンチグラフィにまさる優れた手段と考えられた。

要 約

心臓カテーテル検査の施行された70例に、運動負荷時および再分布時に、回転型ガンマカメラを用いたタリウム心筋エミッション CT (ECT) を施行した。得られた横断面、左室短軸断面、長軸断面の各断面の断層像より、左室心筋を区域に分けて欠損、再分布の有無を検討し、罹患冠動脈の推定を試みた。

1) 運動負荷 ECT で欠損を認めたのは虚血性心疾患57例中54例(95%)、罹患冠動脈108病変中90病変(83%)であり、優れた sensitivity が認められた。

2) 罹患冠動脈の検出能は、1枝病変例91%、2枝病変例82%、3枝病変例80%と、多枝病変になるほどやや低下する傾向にあった。

3) 冠動脈造影にて異常のみられなかった13

例中、ECTにて欠損のみられなかったのは11例であった (specificity 85%)。

4) ECTによる罹患冠動脈の本数の正診率は、1枝病変78%、2枝病変65%、3枝病変47%と、罹患冠動脈数が増すほど正診率は低下した。

5) 罹患冠動脈別の sensitivity は、RCA 90%、LAD 89%、LCX 67%であり、specificity は各々89%、91%、100%と良好な成績であった。

6) 3枝病変例でも RCA 82%、LAD 82%、LCX 76%と高い検出率を示していた。

7) ECTにより得られた所見と、X線左室造影により得られた所見とを区域ごとに対比検討した。欠損のない区域では95%が左室造影で正常な壁運動を示したが、再分布のある欠損の15%が著明な壁運動異常を示したのに対し、再分布のない欠損の55%が著明な壁運動異常を呈した。

以上の結果より、運動負荷タリウム ECT は、虚血性心疾患の診断および罹患冠動脈の推定に優れた診断能をもち、再分布の有無より、心筋局所の viability の評価も可能と考えられた。

文 献

- 1) Bailey IK, Griffith LSC, Rouleau J, Strauss HW, Pitt B: Thallium-201 myocardial perfusion imaging at rest and during exercise. Comparative sensitivity to electrocardiography in coronary artery disease. *Circulation* 55: 79-87, 1977
- 2) Ritchie JL, Trobaugh GB, Hamilton GW, Gould KL, Narahara KA, Murray JA, Williams DL: Myocardial imaging with thallium-201 at rest and during exercise. Comparison with coronary arteriography and resting and stress electrocardiography. *Circulation* 56: 66-71, 1977
- 3) Rigo P, Bailey IK, Griffith LSC, Pitt B, Burrow RD, Wagner HW, Becker LC: Value and limitations of segmental analysis of stress thallium myocardial imaging for localization of coronary artery disease. *Circulation* 61: 973-981, 1980
- 4) Kuhl DE, Edwards RQ: Image separation radionuclide scanning. *Radiology* 80: 653-661, 1963
- 5) Holman BL, Hill TC, Wynne J, Lovett RD, Zimmerman RE, Smith EM: Single-photon transaxial emission computed tomography of the

- heart in normal subjects and in patients with infarction. *J Nucl Med* **20**: 736-740, 1979
- 6) Tamaki N, Mukai T, Ishii Y, Yonekura Y, Kambara H, Kawai C, Torizuka K: Clinical evaluation of thallium-201 emission myocardial tomography using a rotating gamma camera: Comparison with seven-pin-hole tomography. *J Nucl Med* **22**: 849-855, 1981
 - 7) 玉木長良, 向井孝夫, 石井 靖, 米倉義晴, 山本和高, 湊 小太郎, 藤田 透, 鳥塚莞爾, 田巻俊一, 神原啓文, 河合忠一: 回転型ガンマカメラによる²⁰¹Tl 心筋断層像: 特に7ピンホールコリメータによる断層法との比較検討. (第2報). 臨床的検討. 核医学 **18**: 801-808, 1981
 - 8) 玉木長良, 向井孝夫, 山本和高, 石井 靖, 田巻俊一, 門田和紀, 神原啓文, 河合忠一, 鳥塚莞爾: Emission CTによる虚血性心疾患の評価. (第1報) タリウム心筋エミッション・コンピューター断層法による心筋梗塞の評価. *J Cardiology* **13**: 45-55, 1983
 - 9) Tamaki N, Mukai T, Ishii Y, Fujita T, Yamamoto K, Minato K, Yonekura Y, Tamaki S, Kambara H, Kawai C, Torizuka K: Comparative study of thallium emission myocardial tomography with 180° and 360° data collection. *J Nucl Med* **23**: 661-666, 1982
 - 10) 玉木長良, 向井孝夫, 石井 靖, 藤田 透, 山本和高, 湊 小太郎, 鳥塚莞爾: 回転型ガンマカメラの心臓イメージングへの応用. (第3報) 180データ収集法によるタリウム心筋 ECT の検討. 核医学 **19**: 535-540, 1982
 - 11) AHA committee report: A reporting system of patients evaluated for coronary artery disease. *Circulation* **51**: June, 1975
 - 12) Tamaki N, Yonekura Y, Mukai T, Minato K, Nohara R, Kadota K, Kambara H, Kawai C, Ishii Y, Torizuka K: Values and limitations of segmental analysis of stress and redistribution Tl ECT for location of coronary artery disease. *J Nucl Med* **24**: 118, 1983 (abstr)
 - 13) 竹田 寛, 前田寿登, 中川 毅, 山口信夫, 田口光雄, 浜田正行, 二神康雄, 小西得司, 竹沢英雄: ガンマカメラ回転型 Emission Computed Tomographyによる²⁰¹Tl 負荷心筋断層像: segmental analysisによる冠状動脈狭窄性病変の検出率. 核医学 **20**: 53-62, 1983
 - 14) Berman DS, Maddahi J, Charuzi Y: Rate of redistribution in Tl-201 exercise myocardial scintigraphy. *Circulation* **58**: II-63, 1978 (abstr)
 - 15) Maddahi J, Garcia EV, Berman DS, Waxman A, Swan HJC, Forrester J: Improved noninvasive assessment of coronary artery disease by quantitative analysis of regional stress myocardial distribution and washout of thallium-201. *Circulation* **64**: 924-935, 1981
 - 16) 玉木長良, 米倉義晴, 向井孝夫, 藤田 透, 湊 小太郎, 森田陸司, 鳥塚莞爾, 野原隆司, 鈴木幸園, 田巻俊一, 門田和紀, 神原啓文, 河合忠一, 石井靖: 回転型ガンマカメラの心臓イメージングへの応用. (第6報) 運動負荷時・再分布時のタリウム心筋 ECT の検討. 核医学 **20**: 1299-1306, 1983
 - 17) Bodenheimer MM, Banka VS, Fooshee C, Hermann GA, Helfant RH: Relationship between regional myocardial perfusion and the presence, severity and reversibility of asynergy in patients with coronary heart disease. *Circulation* **58**: 789-795, 1978