

肥大型心筋症における両室
造影法: Angled view の
有用性について

Improved cineangio-
graphic evaluation of
hypertrophic cardiomy-
opathy by biventriculo-
graphy with angled pro-
jection

岸本 千晴
門田 和紀
松森 昭
桜井恒太郎
篠山 重威
若林 章
河合 忠一
村上 知行*
藤田 正俊**

Chiharu KISHIMOTO
Kazunori KADOTA
Akira MATSUMORI
Tsunetaro SAKURAI
Shigetake SASAYAMA
Akira WAKABAYASHI
Chuichi KAWAI
Tomoyuki MURAKAMI*
Masatoshi FUJITA**

Summary

Left ventricular cineangiography with angled projection has been designed to overcome limitations of conventional angiography in the diagnosis of various heart diseases. Thus, to delineate the precise extent and degree of the thickness of the ventricular septum and left ventricular free wall in patients with hypertrophic cardiomyopathy, we performed biventriculography with angled projection (angled BVG) in 14 patients with hypertrophic cardiomyopathy (HCM), three with concentric hypertrophy and one with dilated cardiomyopathy. We also performed conventional biventriculography (nonangled BVG) in 9 of these 18 patients.

The length of the interventricular septum (LIVS) and the long axis of the left ventricular cavity (LLV) measured by angled BVG (LIVS=8.07±1.41 cm and LLV=9.10±1.36 cm, n=9) were significantly longer than those by nonangled BVG (LIVS=5.88±1.17 and LLV=7.15±1.24, n=9) ($p<0.001$). In addition, the mitral valve and ventricular septum were visualized more clearly. Systolic anterior motion of the anterior leaflet of the mitral valve was readily identifiable, which was not detected usually by the nonangled method.

京都大学医学部 第三内科
京都市左京区聖護院川原町 54 (〒606)
*武田病院
**音羽病院

The Third Division of Internal Medicine, Faculty of
Medicine, Kyoto University, Kawara-cho 54, Shogoin,
Sakyo-ku, Kyoto 606
*Takeda Hospital
**Otowa Hospital

Presented at the 26th Meeting of the Cardiography Society held in Osaka, April 1-2, 1983
Received for publication May 12, 1983

In summary, angled BVG afforded increased precision in evaluation of the interventricular septum, left ventricular outflow tract and mitral valve in patients with HCM because these structures are seen in profile, an anatomy of the interventricular septum and an abnormal motion of the mitral valve can be better evaluated. Thus, angled BVG is the diagnostic procedure of choice in patients suggestive of hypertrophic cardiomyopathy.

Key words

Hypertrophic cardiomyopathy Cineangiographic evaluation Biventriculography with angled projection

はじめに

肥大型心筋症 (hypertrophic cardiomyopathy: HCM) の確定診断に両室造影法 (biventriculography: BVG) は現在不可決である¹⁻³⁾. しかしながら従来から用いられる LAO 45° view (conventional view: conv. view と略す) では異常に肥厚・変形した心室中隔形態を完全に描出するには困難な症例がある. そこで今回我々は, 中隔描出のためのよりよい角度を検討する目的で, conv. view と同時に, LAO 45° に加え, さらに cranio-caudal に 45° を加えた BVG (angled view) を行い, 両者を対比検討したので報告する.

対象と方法

Angled view を施行した対象の 18 例は HCM 14 例 (うち閉塞性 3 例, 心尖部肥大型 4 例), 求心性肥大 3 例, 拡張型心筋症 1 例で, 男 14 例, 女 4 例, 平均年齢は 44.9 歳である (Table 1). 全症例とも理学所見, 心電図, 心エコー図および心カテテル検査 (うち 15 例では心生検を施行) で診断を確定したものである. Angled view のセッティングは, 1977 年 Elliott らの発表した方法^{4,5)}, すなわち患者を 45° 半座位にし, さらに 45° 第 2 斜位に傾けた方法をとった (Fig. 1). 造影剤注入量は右室へは約 20 ml, 左室へは約 25 ml とした. 18 例中 9 例では conv. view による両室造影も施行した (Table 1).

得られた両室造影像は, 拡張終期像と収縮終期像をトレースし (期外収縮とこれにつづく beat は除外), 心室中隔と左室後壁の形態・動態および

左室構造の観察に供した. さらに angled view と conv. view それぞれにつき, 拡大率の補正を行ったうえで, 心室中隔長 (LIVS) と左室長軸長 (LLV) を算出した (Fig. 1). 心室中隔の頭側は左右流出路の交点とし, 尾側は両心室の心尖部を結ぶ線上の midpoint とした. LLV に関しては, 大動脈弁尖より左室心尖部までとした (Fig. 1). なお検定には paired t-test を用いた.

結 果

1. 心室中隔長 (LIVS)

Angled view より算出された LIVS は 8.07 ± 1.41 cm (n=9) であり, conv. view のそれ (5.88 ± 1.17 cm; n=9) に比し有意に大であった (p < 0.001) (Fig. 2). 前者で後者を除した値は 0.73 ± 0.06 であった.

2. 左室長軸長 (LLV)

Angled view より算出された LLV は 9.10 ± 1.36 cm (n=9) であり, conv. view のそれ (7.15 ± 1.24 cm; n=9) に比し有意に大であった (p < 0.001) (Fig. 2). 前者で後者を除した値は 0.79 ± 0.08 であった.

以上のことは, angled view がより左室長軸に沿った方向から中隔を捉えていることを意味する. Fig. 3 に示すが, conv. view では左室短軸に近い左室形態は円型になるが, angled view では長軸に沿った形をとった.

3. 中隔および左室形態

Angled view では両心室が互いに重なることなく観察可能で, その結果, 中隔はほぼ垂直に近く, 明瞭な像となった (Figs. 3~7). Conv. view

Table 1. Subjects and methods

Subjects	No. of case
HCM	14
HOCM	3
APH	4
HHD	3
DCM	1
<hr/>	
BVG	
Angled	18
Conventional	9

HCM=hypertrophic cardiomyopathy; HOCM=hypertrophic cardiomyopathy with obstruction; APH=apical hypertrophy; HHD=hypertensive heart disease; DCM=dilated cardiomyopathy; BVG=biventriculography.

では、心室中隔像は変形した左室内腔と肥厚した乳頭筋と重なり、特に中隔の心尖部側では不明瞭となった(特に心尖部肥大型で顕著であった)(Figs. 3~7).

4. 左右両流出路所見

閉塞性3例では、angled view と conv. view それぞれで左室流出路に弁下透亮像が認められたが、angled view では、心室中隔および僧帽弁輪との解剖学的関連性がより明確であった(Fig. 4). また中隔を遮ぎる形となる右室流出路と上部中隔との区別も、angled view ではより明確であった(Figs. 3~7).

考 察

左室および右室に同時に造影剤を注入し、心室中隔を negative shadow として描出する試み(BVG)は、1968年の Desilets ら¹⁾にはじまる。以後1974年に Redwood ら²⁾は、BVGでASH患者の中隔の形態と動態の分析を行った。

一方、心臓の長軸(尾頭軸)をX線ビームに対して直角にし、見たい部位をこの軸を中心に回転させる方法(angled projection)は、各種先天性および後天性心疾患の左室形態と機能を分析するより有用な方法として近年注目をあびつつあ

る^{4~10)}。

今回我々は、前述の両者の利点を生かしたともいえる angled BVG により HCM の中隔形態の分析を行い、以下の結論を得た。

1) Angled BVG はより左室長軸に沿った方向から心室中隔を捉えている。したがって両心室の重なりが少なく、conv. view でみられるような中隔および左室後壁の過大ないし過小評価の危険性が少なかった。

2) Angled BVG は心室内構造の描出および左右両流出路の描出にもすぐれていた。

最近 Green ら¹¹⁾は、HCM において LAO+craniocaudal view LVG を行い、この方法の有用性を結論づけた。また彼らはさらに、HCM の左室・中隔形態把握には、もはや BVG は不要との見解も示した。しかしながら近年、心尖部肥大型心筋症に代表されるように、左室内に比較的限局した肥厚を有する新しいタイプの HCM の報告があいついでいる^{12,13)}。これらが、HCM と同一スペクトラムを持つものか否かは今後の研究に待たねばならないが、HCM 発症との関連において重要性を持つと云わざるを得ない。すなわち、左室内での比較的限局された肥厚と HCM 発症初期像としての関連性の問題である。したがって、より鋭敏に中隔の形態分析をも可能にするには、今回の我々が行った angled BVG は、Green らの LAO craniocaudal view LVG より有用であると結論されよう。

また、今後の研究課題である HCM の中隔動態の分析^{2,3,14~16)}にも、angled BVG がより適しているのは言を待たない。

以上より、また、BVG 自体が有する侵襲性をも考えあわせると、HCM の診断にさいし、より正確にかつ明瞭に中隔形態と左室内構造を把握するためには、BVG 施行時には angled view による両室造影を第一選択とすべきであると考えられた。

手技上の問題点としては、体位変換の繁雑さおよび患者に与えるかも知れない恐怖感などがある

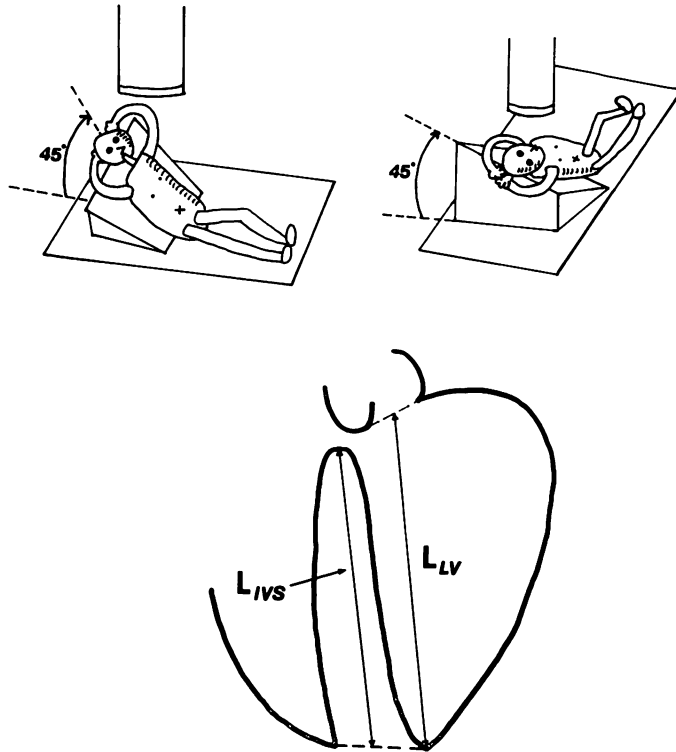


Fig. 1. Schematic representation of the posture in angled biventriculography (BVG: upper panel), and diagrammatic outline of the interventricular septum and left ventricular cavity at end-diastole viewed from BVG (lower panel).

L_{IVS} =length of the interventricular septum; L_{LV} =length of the long axis of the left ventricular cavity.

Revised from Ref. 8.

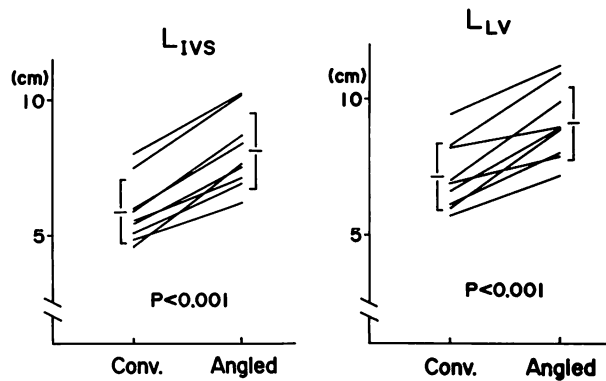


Fig. 2. Results of biventriculographic measurements of L_{IVS} and L_{LV} in 9 cases. Conv.=conventional (nonangled) BVG; Angled=angled BVG.

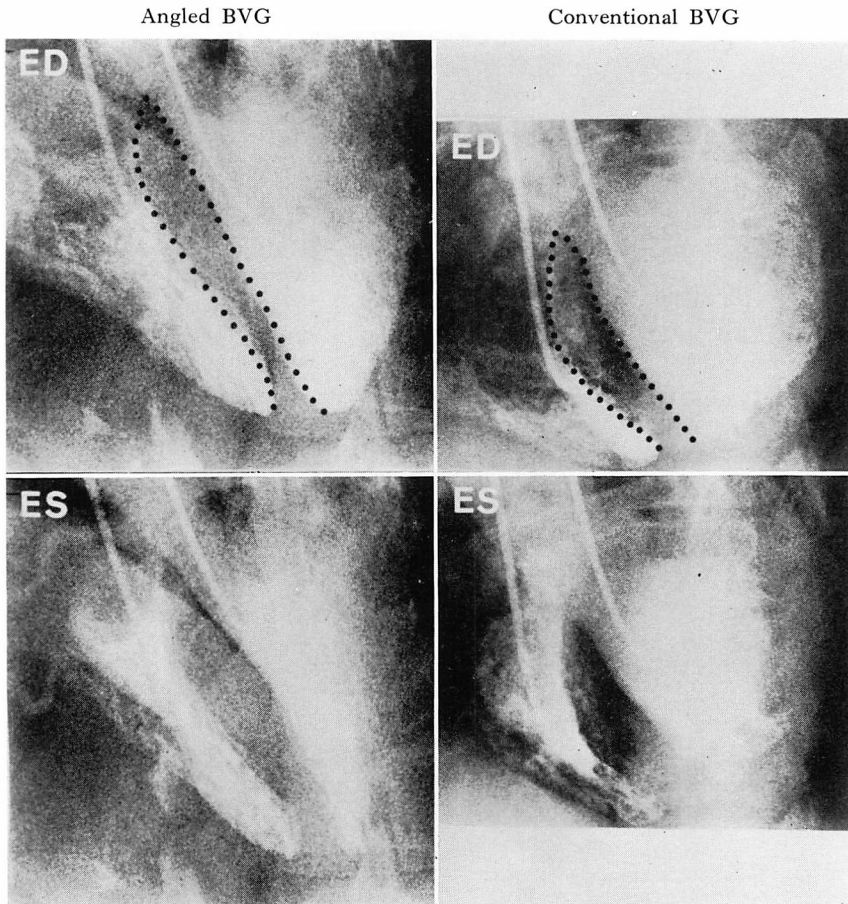


Fig. 3. End-diastolic (ED) and end-systolic (ES) frames of BVGs with angled and conventional (nonangled) projections in a patient with hypertrophic cardiomyopathy without obstruction.

Note the difference of shapes of the interventricular septum at end-diastolic frames (dotted lines) in two methods.

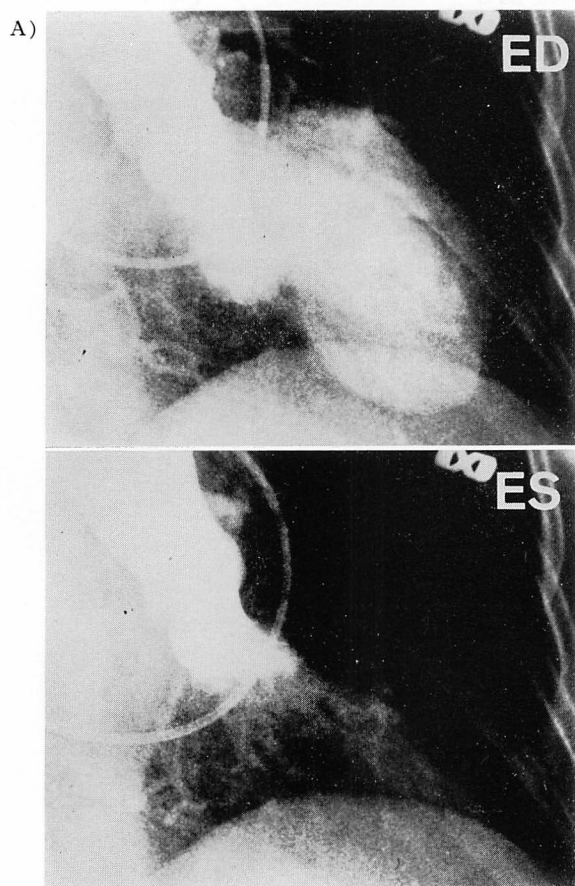
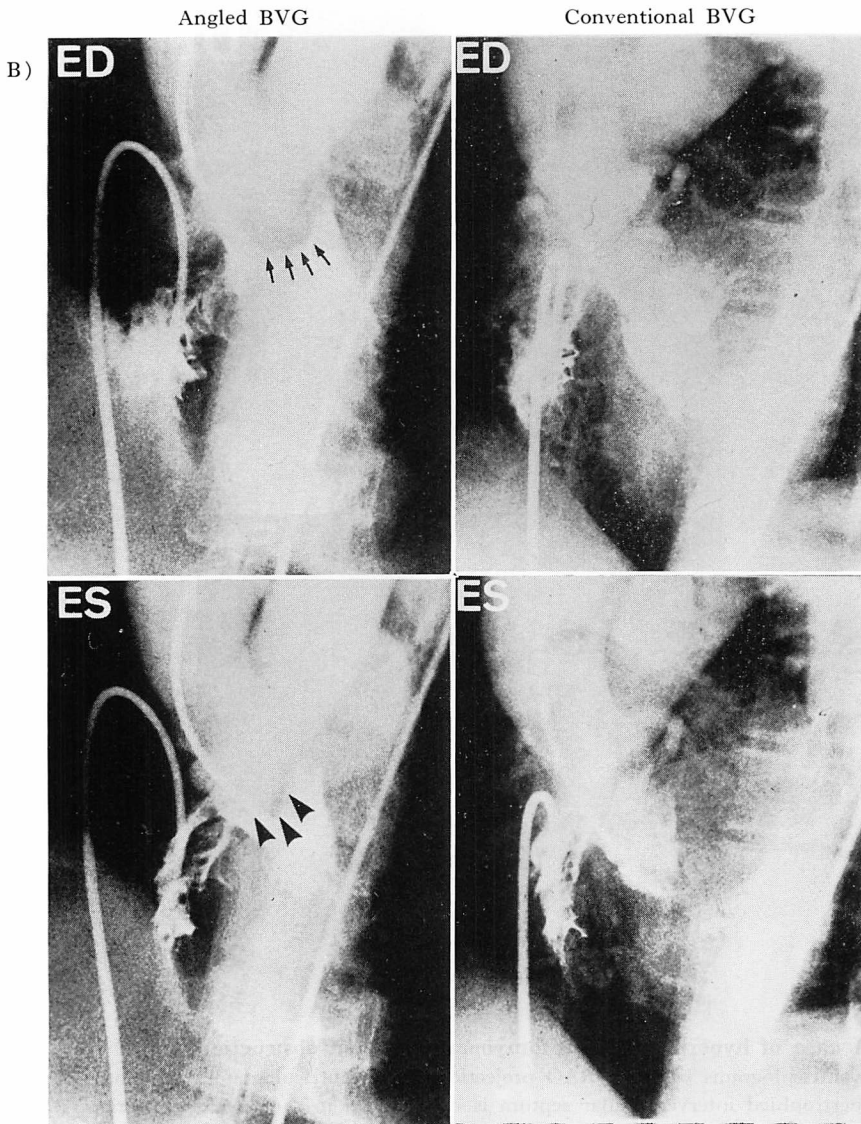


Fig. 4. A case of hypertrophic cardiomyopathy with obstruction.

A: left ventriculograms with RAO projection; B: biventriculograms with both methods.

Note the subvalvular radiolucent area (arrowheads) and the thickened mitral ring (arrows) in the angled projection (B). These are not seen in the conventional (nonangled) projections (B).

ED=end-diastole; ES=end-systole.



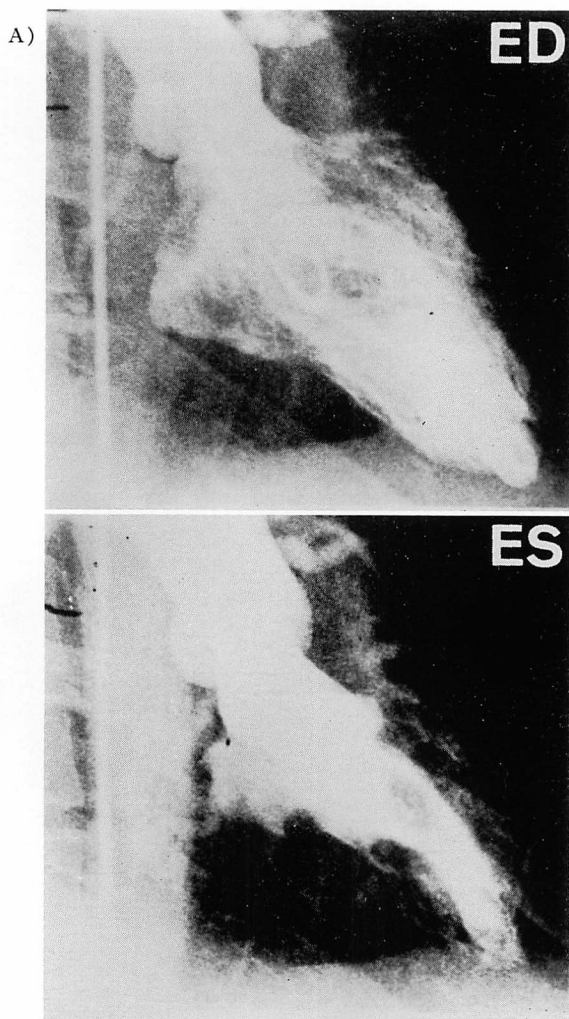
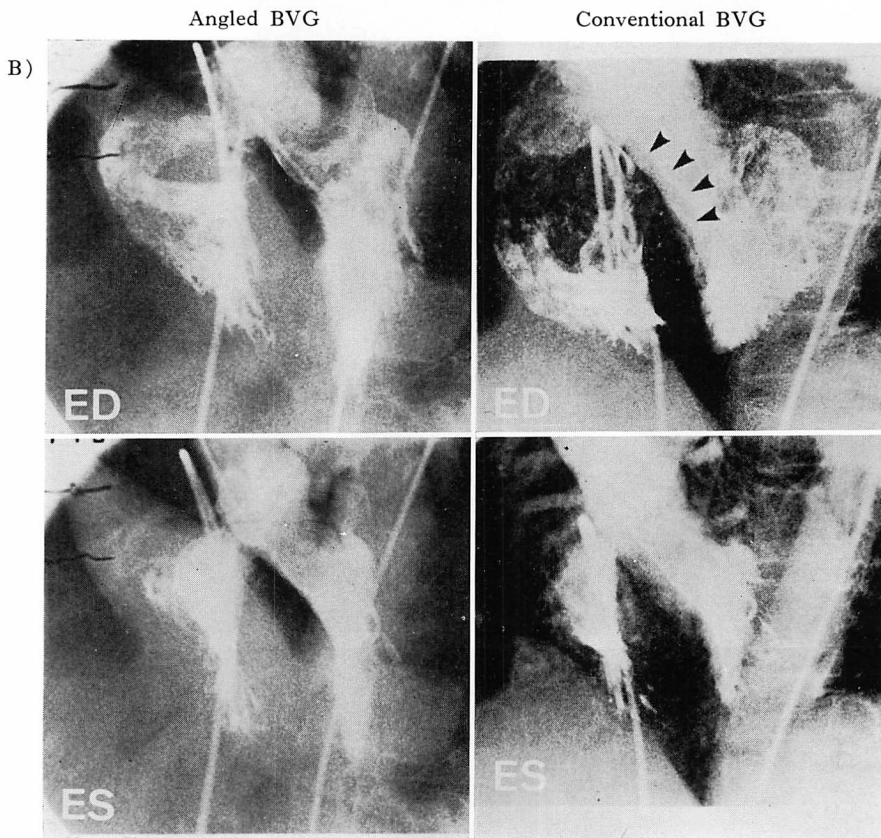


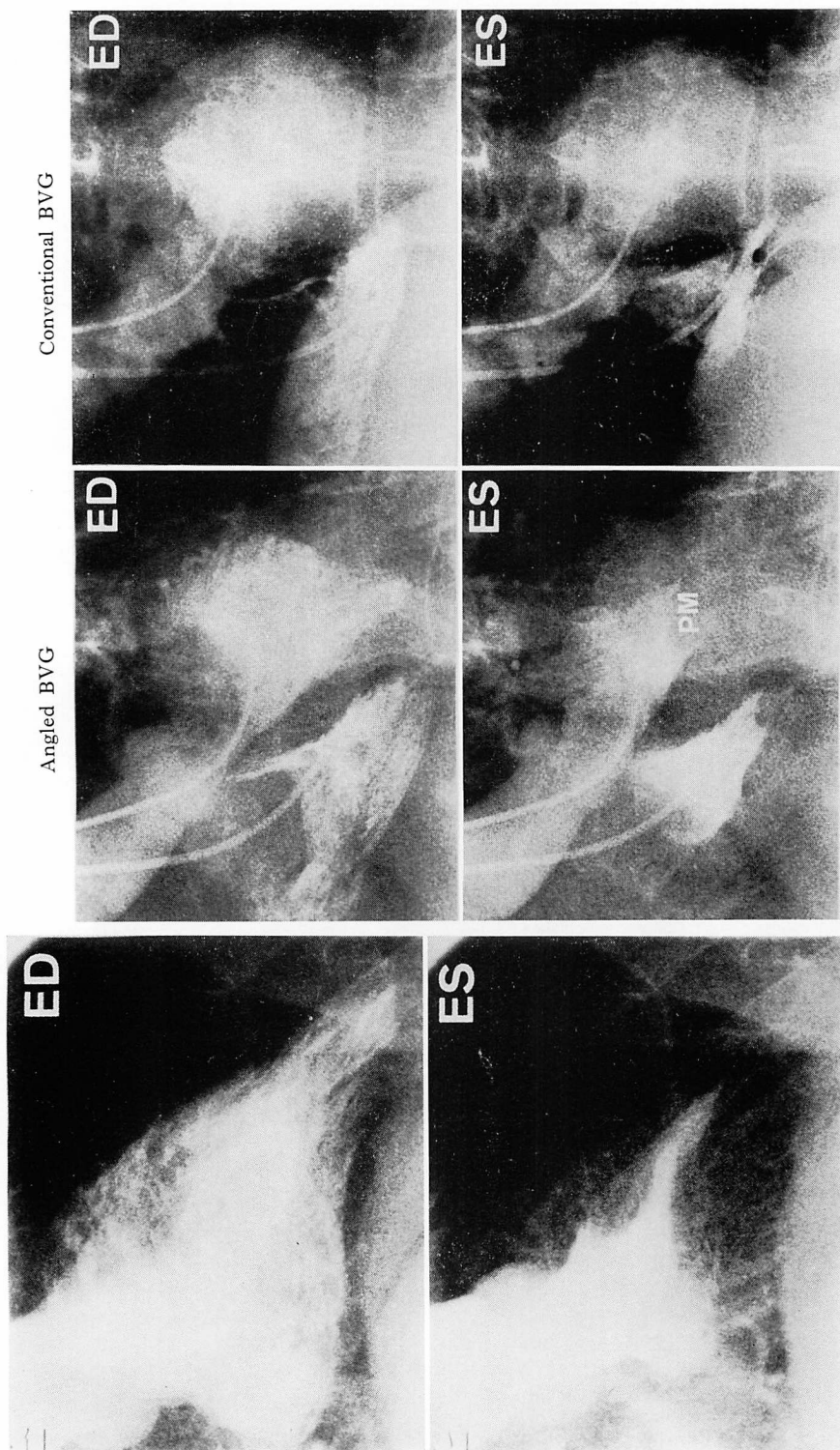
Fig. 5. A case of hypertrophic cardiomyopathy without obstruction.

A: left ventriculograms with the RAO projection; B: biventriculograms with both methods.

The hypertrophied interventricular septum is clearly seen in the angled projection (B). In the conventional (nonangled) projection (B), the upper septum is completely superimposed (arrowheads).

ED=end-diastole; ES=end-systole.





(A)

(B)

Fig. 6. A case of apical hypertrophy.

A: left ventriculograms with the RAO projection; B: biventriculograms with both methods. Note the spade-like configuration of the left ventricular cavity at end-diastole (A). The angled projection shows an abnormal hypertrophy of the lower septum and hypertrophied papillary muscles (PM) (B). These are not demonstrated in the conventional (nonangled) projection (B). ED = end-diastole; ES = end-systole.

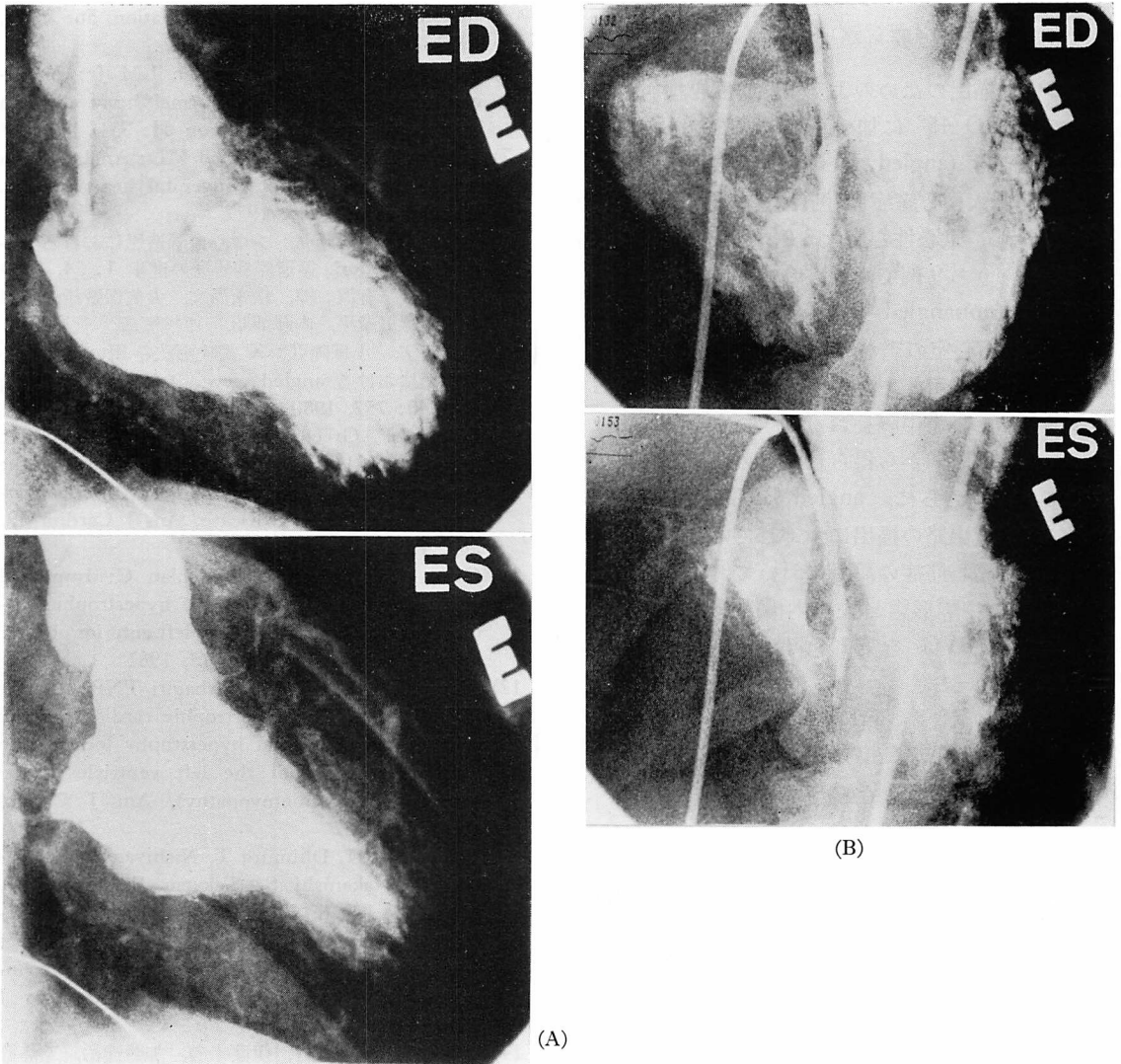


Fig. 7. A case of hypertrophic cardiomyopathy without obstruction.

A: left ventriculograms with the RAO projection; B: biventriculograms with the angled projection. The interventricular septum and left ventricular cavity are seen in profile (B).

ED=end-diastole; ES=end-systole.

が、いずれも施行前の十分な準備と説明で解決可能であった。

ま と め

HCM 14 例, 求心性心肥大 3 例, 拡張型心筋症 1 例に angled view による両室造影を施行し,

conv. view と対比検討した. その結果, angled view は conv. view に比し, 左室長軸に沿った方向から心室中隔を描出しており, 中隔形態と左室内構造把握により有用であった. したがって, HCM 診断には angled view による両室造影を第一選択とすべきであると考えられた.

要 約

心室中隔描出のためのよりよい角度を検討する目的で, LAO 45° に加えさらに頭側に 45° を加えた両室造影 (angled BVG) を行った. 対象の 18 例は, 肥大型心筋症 14 例(閉塞性 3 例, 心尖部肥大型 4 例), 求心性心肥大 3 例, 拡張型心筋症 1 例である. うち 9 例では従来の LAO 45° による両室造影 (nonangled BVG) も行った. Angled BVG では両心室の重なりがなく, 中隔をほぼ垂直にみるのが可能であった. また, angled BVG から得られた心室中隔長および左室長軸長は nonangled BVG から得られたものに比し有意に大であった. さらに, angled BVG は上部中隔および左室流出路の描出にすぐれていた. したがって, 肥大型心筋症の診断において, より正確にかつ明瞭に中隔形態と左室内構造を把握するには, angled BVG を第 1 選択とすべきであると思われる.

本研究は厚生省特定疾患特発性心筋症調査研究費の援助を受けた.

文 献

- 1) Desilets DT, Kadell BM, Ruttenberg HD, Goldberg SJ, MacAlpin RN: Angiographic demonstration of the ventricular septum. *Radiology* **91**: 329, 1968
- 2) Redwood DR, Scherer JL, Epstein SE: Biventricular cineangiography in the evaluation of patients with asymmetric septal hypertrophy. *Circulation* **49**: 1116, 1974
- 3) Baltaxe HA, Levin AR, Alonso DR: Appearance of the interventricular septum in obstructive lesions of the left ventricular outflow tract. *Am J Roentgenol* **127**: 573, 1976
- 4) Elliott LP, Barger LM Jr, Bream PR, Soto B, Curry GC: Axial cineangiography in congenital heart disease. Section II. Specific lesions. *Circulation* **56**: 1084, 1977
- 5) Barger LM Jr, Elliott LP, Soto B, Bream PR, Curry GC: Axial cineangiography in congenital heart disease. Section I. Concept, technical and

- anatomic considerations. *Circulation* **56**: 1075, 1977
- 6) Ceballos R, Soto B, Barger LM Jr: Angiographic anatomy of the normal heart through axial angiography. *Circulation* **64**: 351, 1981
- 7) Fellows KE, Keane J, Freed MD: Angled views in cineangiography of congenital heart disease. *Circulation* **56**: 485, 1977
- 8) 内藤博昭, 小塚隆弘: シネ心臓造影における angled projection. 循環器病研究の進歩 **1**: 34, 1980
- 9) 太田光重, 有沢 淳, 松永尚文, 大久保敏雄, 相原敏勇, 林田孝平, 内藤博昭, 西村恒彦, 菅原徹雄, 前田宏文, 小塚隆弘: X 線映画法を用いた血管心臓造影における angled view. 日本医学放射線学会雑誌 **40**: 757, 1980
- 10) Elliott LP, Green CE, Rogers WJ, Hood WP, Mantle JA, Papapietro SE: Advantages of the caudocranial left anterior oblique left ventriculogram in adult heart disease. *Am J Cardiol* **49**: 369, 1982
- 11) Green CE, Elliott LP, Coghlan C: Improved cineangiographic evaluation of hypertrophic cardiomyopathy by caudocranial left anterior oblique view. *Am Heart J* **102**: 1015, 1981
- 12) Maron BJ, Bonow RO, Seshagiri TN, Roberts WC, Epstein SE: Hypertrophic cardiomyopathy with ventricular septal hypertrophy localized to the apical region of the left ventricle (apical hypertrophic cardiomyopathy). *Am J Cardiol* **49**: 1838, 1982
- 13) Yamaguchi H, Ishimura T, Nishiyama S, Nagasaki F, Nakanishi S, Takatsu F, Nishijo T, Umeda T, Machii K: Hypertrophic non-obstructive cardiomyopathy with giant negative T waves (apical hypertrophy). Ventriculographic and echocardiographic features in 30 patients. *Am J Cardiol* **44**: 401, 1979
- 14) 光藤和明, 野坂秀行, 伊藤幸義, 加藤達治, 三島徳雄, 和野雅治, 坪田若子, 延吉正清: 映画法両室造影による心室中隔運動の検討. *J Cardiology* **9**: 347, 1979
- 15) 多賀邦章, 元田 憲, 追分久憲, 金谷法忍, 中山章, 太田 茂, 神川 繁, 平井淳一, 清水賢巳, 竹田亮祐: 両室造影法による肥大心臓の心室中隔像, 左室壁動態に関する検討. *J Cardiology* **10**: 409, 1980
- 16) 高地恭二, 伊藤幸義, 野坂秀行, 加藤達治, 西村健司, 日浅芳一, 服部隆一, 小形善樹, 郷治光広, 延吉正清: 両室造影法による肥大型心筋症の検討. *心臓* **13**: 173, 1981