

18年の経過中、心筋梗塞様心電図を示した肥大型心筋症の1例

Hypertrophic cardiomyopathy presenting ECG changes mimicking myocardial infarction during 18 years: Report of a case

伊藤 千鶴
浅野 浩
島田 悦男
山根 至二

Chizuru ITO
Hiroshi ASANO
Etsuo SHIMADA
Yoshiji YAMANE

Summary

This report describes a 54-year-old man with hypertrophic cardiomyopathy whose electrocardiogram had developed abnormal changes characterized by progressive ST-segment elevation with Q waves during eighteen years period.

The ECG taken on the initial examination at his age of 36 showed a high voltage QRS complex with deep inverted T waves in V₃₋₆. Twelve years later, these inverted T waves became shallow and ST-segment elevation was recognized. Since the age of 49, the ECG showed persistent ST-segment elevation and Q waves in V₃₋₆ mimicking anterolateral myocardial infarction.

At the age of 54, he suddenly died of ventricular tachycardia. At necropsy the heart showed the thickened ventricular septum and transmurally infarcted scar in the anteroseptal area near the apex with patent epicardial coronary arteries. Microscopic examination revealed myofibrillar disarray in the ventricular septum and significant intramural coronary artery narrowing in the left ventricular free wall and ventricular septum.

The association of myocardial infarction in hypertrophic cardiomyopathy with the patent epicardial coronary artery has been reported by Maron et al, who stressed the role of the narrowing of intramural coronary arteries in such cases. In the present report, we discussed the pathogenesis of myocardial infarction in hypertrophic cardiomyopathy with a review of literature.

Key words

Hypertrophic cardiomyopathy

Myocardial infarction

Intramural coronary artery narrowing

東京厚生年金病院 内科
東京都新宿区津久戸町 23 (〒162)

Internal Medicine, Tokyo Kosei-Nenkin Hospital,
Tsukudo-cho 23, Shinjuku-ku, Tokyo 162

Presented at the 26th Meeting of the Cardiography Society held in Osaka, April 1-2, 1983

Received for publication June 1, 1983

はじめに

我々は肥大型心筋症の18年間にわたる経過観察中、心筋梗塞様心電図が出現し、剖検の結果、この心電図変化に対応する梗塞巣、およびその成立に關与したと推定される壁内冠動脈狭窄が確認された稀な症例を経験したので、文献的考察を加え、その詳細を報告する。

症例報告

症例：54歳，男性，銀行員

主訴：意識消失

家族歴：特記すべきことはない

既往歴：27歳，肺結核

現病歴：34歳時，心電図異常を指摘され某大病院を受診したが，原因不明といわれた。1963年(36歳時)，最初に記録された心電図では，左室側胸部誘導に高電位とST低下および深い陰性T波を認めた。1975年，心エコー図法にて心室中隔の著明な肥厚と左室内腔の狭小化を認め，その聴診所見(心尖部における収縮期雑音とIV音の聴取)と上記の心電図所見とあわせ，肥大型心筋症(非閉塞型)と診断された。1975年頃よりほぼ5年間で，心電図は前側壁心筋梗塞類似パターンに変化してきたが，この経過中，患者は時に前胸部圧迫感を自覚するのみで，日常生活に支障はなかった。またこの間，高血圧は指摘されておらず，薬物投与も受けていない。

1981年11月6日(54歳)，昼食後，突然の前胸部圧迫感が出現し，近医を受診したところ，心電図上心室性頻拍であり，本院に転送された。来院時，意識はすでになく，血圧触知不能。心電図上，心室細動であり，救急蘇生の甲斐なく死亡した。

胸部X線写真(Fig. 1)：1963年4月には，心胸郭比は53%で，左第4弓がやや拡大していたが，肺野は異常を認めなかった。その後の経過中に大きな変化はなかった。

心電図経過(Fig. 2~4)：1963年6月18日には，電気軸は $+43^\circ$ と正常で，aVLにQ波， R_{V_4}

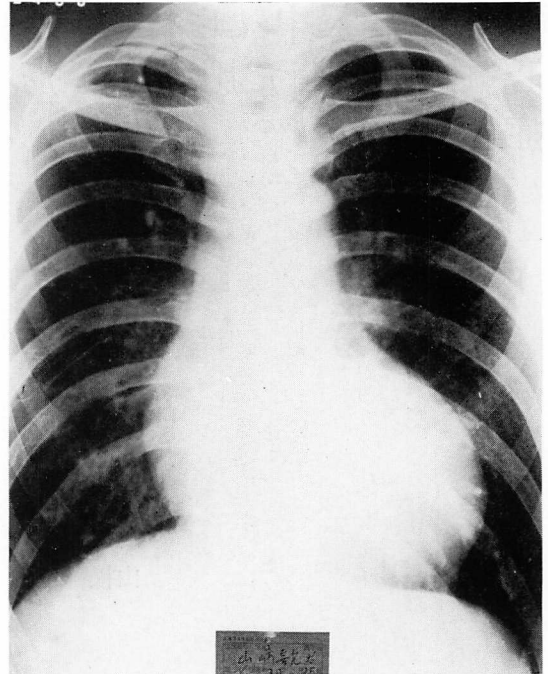
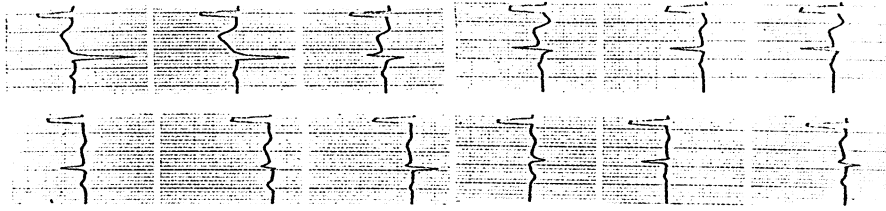


Fig. 1. Radiograph of the chest taken at the age of 36.

Slight cardiac enlargement is shown (cardiothoracic ratio=0.53).

に最大値をもつ高電位と， $V_2 \sim V_6$ にST低下および深い陰性T波を認めた(Fig. 2左)。その後1975年頃まで，心電図の基本は同じであるが， V_2, V_3 のR波に減高がみられて来た(同じくFig. 2右)。1975年3月には $V_3 \sim V_6$ のR波は減高し，陰性T波は浅くなり，II, III, aVF, $V_3 \sim V_6$ にST上昇がみられて来た(Fig. 3左)。ついで1976年12月には V_3, V_4 のSTがさらに上昇，異常Q波も出現し，前側壁心筋梗塞類似パターンに変化した(Fig. 3右)。1979年には $V_3 \sim V_6$ のR波がさらに減高し， V_3, V_4 のQ波が次第に深くなるとともに，II, III, aVF, V_5, V_6 にもQ波が出現しており，電気軸も -30° と左方向に偏位した(Fig. 4)。これ以後，1981年に至るまで，心電図の変化はみられなかった。

剖検心の肉眼所見(Fig. 5)：重量は510gで，



Dec. 20, 1976
(49 y.o.)

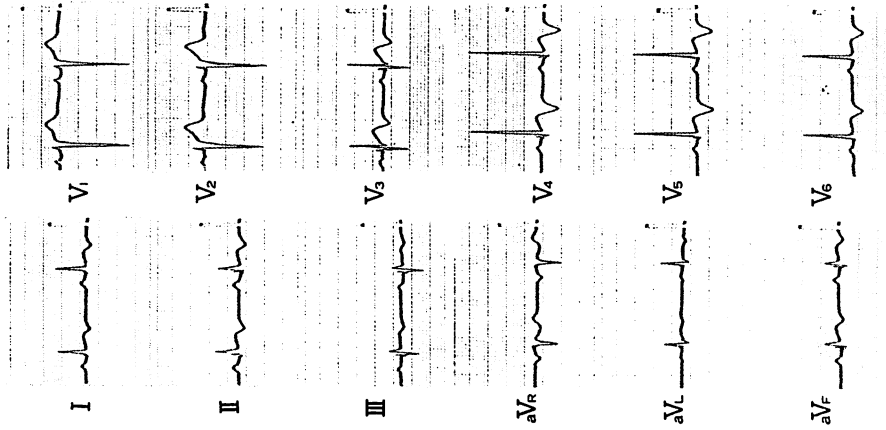
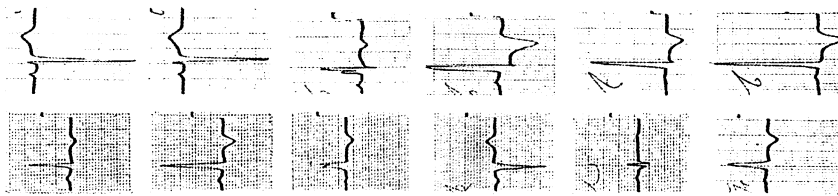


Fig. 3.
May 25, 1975
(47 y.o.)



Nov. 8, 1968
(41 y.o.)
(V₅: 1/2 N)

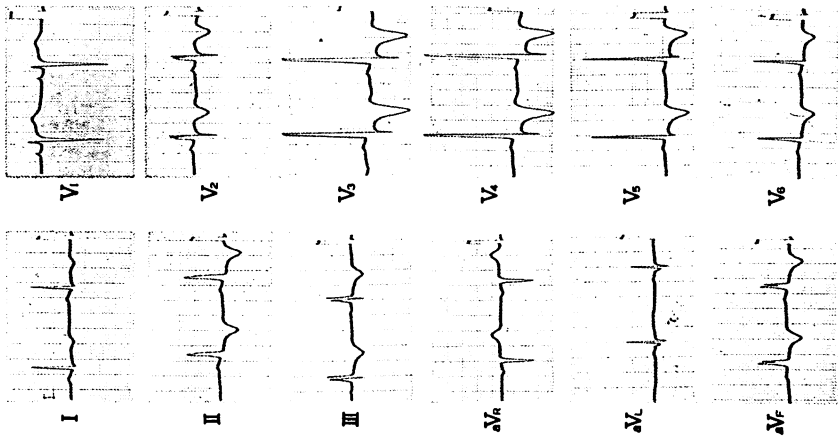


Fig. 2.
June 18, 1963
(36 y.o.)

Figs. 2~4. Serial electrocardiograms showing progressive ST elevations and Q waves.

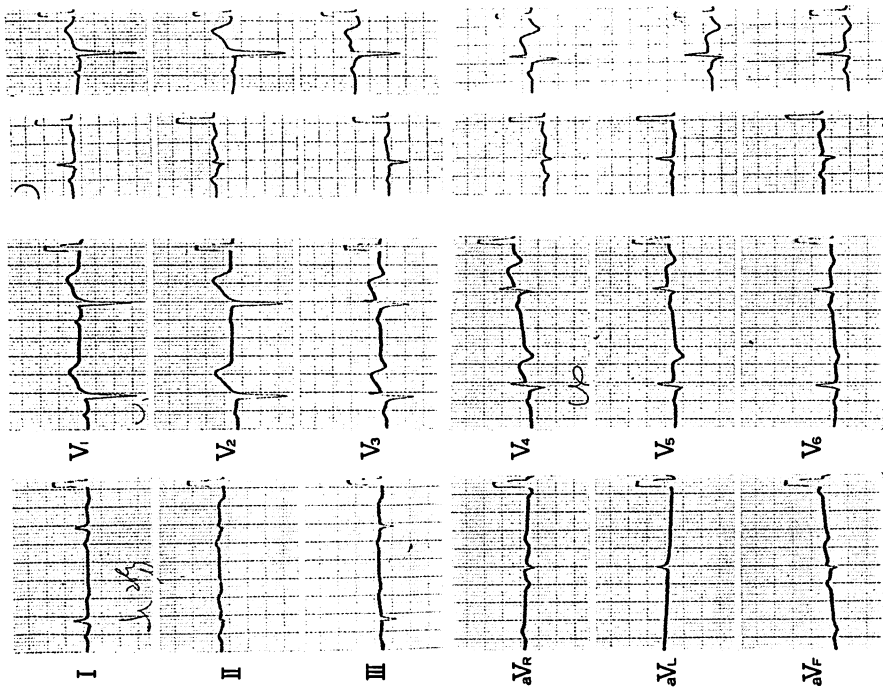


Fig. 4.
June 29, 1979
(51 y.o.)

Dec. 17, 1979
(52 y.o.)

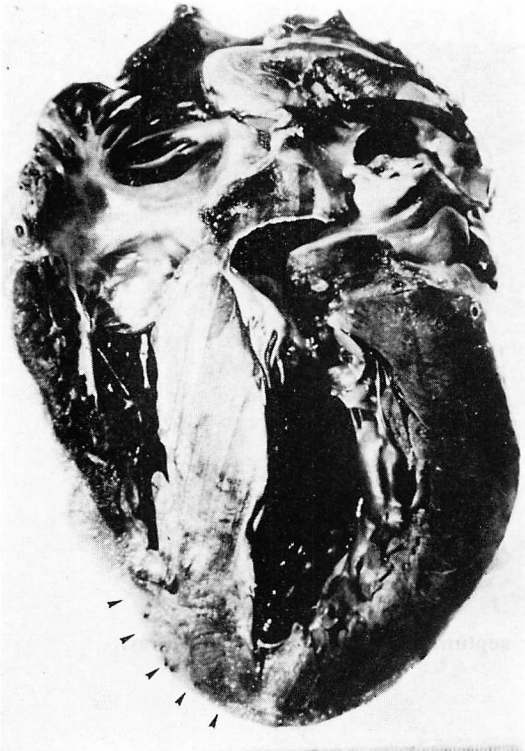

Fig. 5. Longitudinal slice of the heart.

Note the transmural infarction scar in the antero-septal area near the apex (arrowheads), and the thickened ventricular septum.

その長軸断面では心室中隔の著明な肥厚と左室内腔の狭小化を認めた。また、心尖部から心室中隔にかけて、ほぼ全層にわたる陳旧性梗塞巣が白色の癒痕組織として観察されたが、主要冠動脈の有意の狭窄はみられなかった。

剖検心の組織像：心室中隔部では肥大した心筋の錯綜配列がみられるが、変性や線維化は軽度であった (Fig. 6)。梗塞巣ではほとんどの心筋細胞が脱落し、線維性癒痕化していた (Fig. 7)。また、壁内冠動脈には、内膜の線維性肥厚と中膜の筋性肥大による、著明な内腔の狭窄を認めた (Fig. 8)。

考 按

特発性心筋症は、Goodwin ら¹⁾により、“原因

または関連の不明な心筋の疾患”と定義され、うっ血型、肥大型(非閉塞型と閉塞型)に分類するよう提唱されている。

肥大型心筋症の予後は良好ではなく、Shah ら²⁾は、本症の年間死亡率は 3.4% で、死亡 49 例中 26 例は突然死、2 例は心不全死、15 例は手術死、2 例は心臓に關係したその他の死亡、4 例はその他の死亡であったと報告している。高頻度にみられるこの突然死は、一般に家族歴のある若い男性例に多く、その機序については不明であるが、Goodwin³⁾は閉塞より、むしろ不整脈が関与しているのではないかと述べている。

また、その合併症は多彩で、心房細動、塞栓症、細菌性心内膜炎などがあげられるが、冠動脈疾患の合併に関しては、Goodwin³⁾は稀であるという立場をとっている。しかし、Gulotta ら⁴⁾の報告以来、本症が冠動脈疾患を合併することが注目されており、Walston & Behar⁵⁾によれば、45 歳以上の特発性肥厚性大動脈弁下狭窄症の 25% に冠動脈疾患の合併がみられるという。

また N.I.H. のグループの Maron ら⁶⁾は、肥大型心筋症で死亡した患者 48 例中 7 例 (15%) は貫壁性心筋梗塞を合併していたと報告している。この 7 例には有意な主要冠動脈硬化はなく、心筋梗塞発症の原因として、1) 肥大大心に比して血液供給が十分でないこと、2) 主要冠動脈の塞栓、3) 壁内冠動脈の狭窄、4) 冠動脈のスパズム、5) 短期間の低酸素状態あるいは低血圧などを推定している。そして、剖検 7 例中 6 例に壁内冠動脈の狭窄がみられたことにより、これが心筋梗塞の発症に関与している可能性が高いと述べている。

本症例の場合、病理組織学的心筋梗塞巣および壁内冠動脈の分布から考えると、狭窄した壁内冠動脈の支配領域に小梗塞がおり、年余を経るにしたがい梗塞巣が広がり、ついには貫壁性の心筋梗塞となった可能性があると考えられる。この過程が、1975 年より始まり、ほぼ 5 年間にわたった心電図変化(心尖部から下壁にかけての誘導における ST の上昇とそれに伴う Q 波の出現)に対

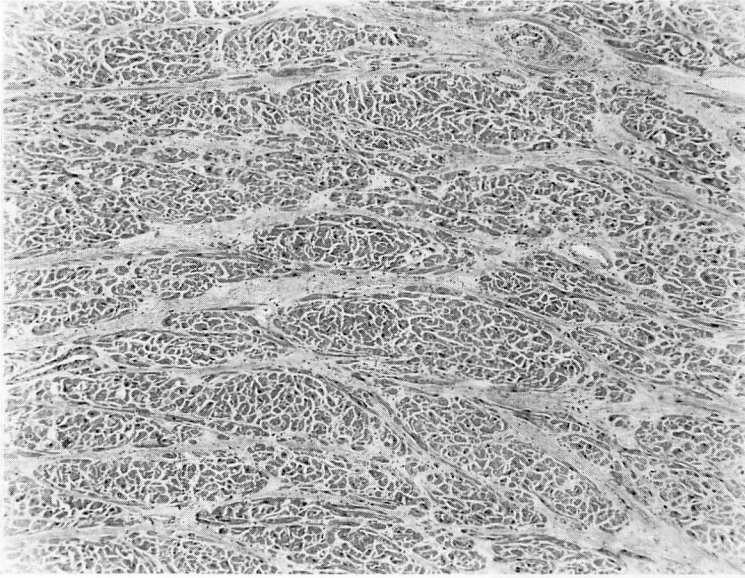

Fig. 6. Histologic section of the ventricular septum showing myofibrillar disarray.

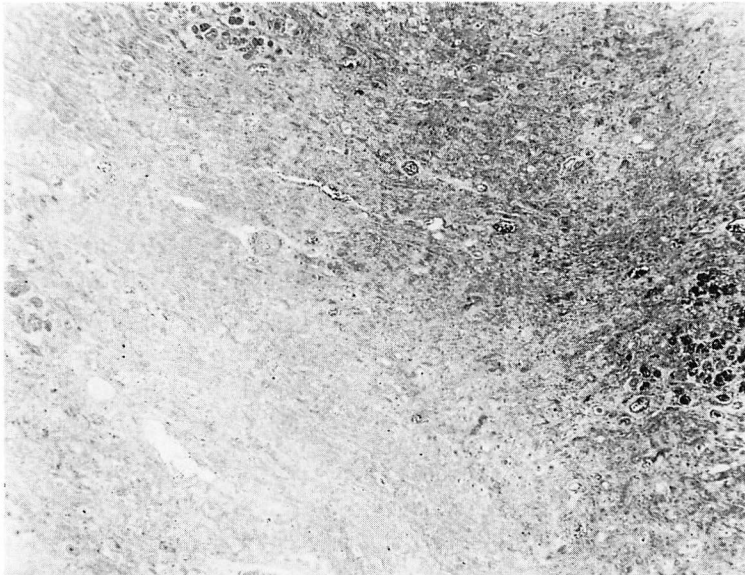


Fig. 7. Histologic section of the transmural infarction.
Note that myocardium is replaced by extensive fibrosis.

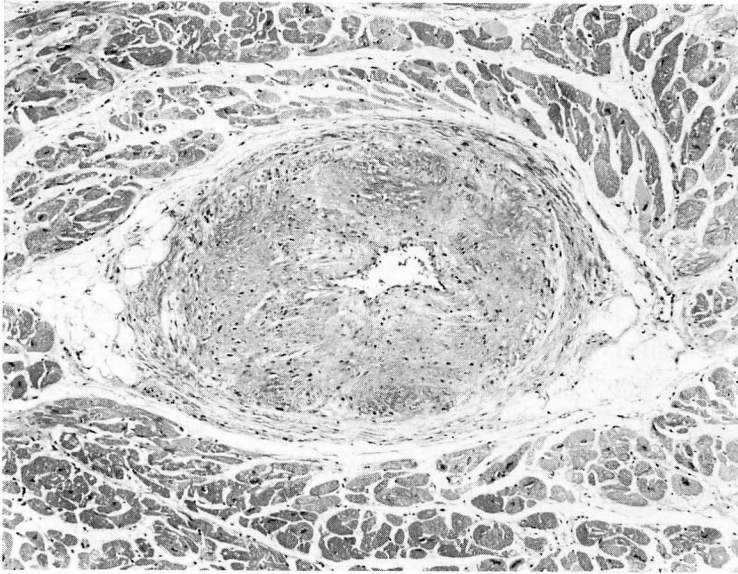


Fig. 8. Histologic section of the ventricular septum showing significant intramural coronary artery narrowing.

応しているのではないかと推定される。

この場合に第1に問題となることは、こうした壁内冠動脈の狭窄が貫壁性心筋梗塞成立の原因となり得るか否かという点である。この問題点に関しては、Factorら⁷⁾の心筋症ハムスターを用いた実験成績が示唆的である。このハムスターは心筋壊死巣を生じ、ついには心不全におちいるが、この発症について、彼らは顕微鏡下で確認された微小循環における局所の一過性スパズム（おそらく血管作動性物質による）が関与していると推定している。この実験成績に基づいて考案した場合、本症例の貫壁性心筋梗塞の成立について、次の二つの段階を推論することが可能であろう。

まず、第一段階として、壁内冠動脈の狭窄により心筋への血液供給が少ないという状況下で、心収縮期に肥大した心筋による血管の狭細化が加われば、局所壊死巣は容易におこり得ると考えられる。ついで第二段階はこの局所壊死巣が貫壁性心筋梗塞に発展する過程である。心筋内で狭窄した壁内冠動脈は本症例でも無数に認められており、肥大心の負荷が条件となり、それぞれの血管を中

心とした局所壊死巣も無数にでき、これらが集簇し、電氣的に静的な領域が生じた結果、Roberts & Gardin⁸⁾の定義する貫壁性の心筋梗塞が成立し得ると考えた。

第2の問題点は、肥大型心筋症で経過中に心筋梗塞類似心電図変化が出現した場合、これをどのように評価すべきかという点である。特発性心筋症の心電図異常のなかでST・T変化は高率であり、肥大非閉塞型で70.3%、肥大閉塞型で86.9%であると報告されている⁹⁾。しかし、これらは主にST低下、T波の平低化あるいは陰性化であり、ST上昇型はきわめて稀である。肥大型心筋症でST上昇を伴う症例は、我々の調べた限りでは、前述のMaronら⁶⁾の症例のほか、本邦では山田ら¹⁰⁾、猪尾ら¹¹⁾、吉村ら¹²⁾の3例、欧米ではKumar¹³⁾、Wallerら¹⁴⁾の2例、計5例を文献上にみるのみである。

山田らと吉村らの症例にはST上昇を認めるのみであるが、猪尾らの症例はI, II, aVL, V₅, V₆に、Kumarの症例はV₁~V₄にSTの上昇に加えて異常Q波がみられる。このような心電

図変化に対して, 吉村らは“左室心筋のび慢性肥大, ないし心筋炎に類似した心外膜下筋層障害”, Kumar は“septal strain”¹⁵⁾をあげているが, 以上4例には剖検がなく, その心電図変化の成因に関しても推論の域をでない。ただ, STの上昇にひき続いて出現した異常Q波(猪尾らの症例)は, 肥大型心筋症の20~40%にみられると報告されている異常Q波⁹⁾とは異なった位置を占めると考えることができるかもしれない。一方, Wallerら¹⁴⁾の症例は, 13年間にわたる経過中にST上昇とこれにつぐQ波を認め, 剖検にても心筋梗塞巣および壁内冠動脈の狭窄が観察されており, 本症例と類似している。

本症例の場合, 18年の経過中, 後半の約5年の間に, まずR波が減高し, 上に凸のST上昇がみられるようになり, それについて異常Q波が出現し, 遂には心室瘤を合併した心筋梗塞様心電図へと変化している。病理組織学的所見とこの心電図変化を対比した場合, 1975年前後のST上昇は主として心外膜側筋層傷害によって生じており, これが年余にわたる経過中, 次第に貫壁性の変化に進展して, 心筋梗塞様波形が完成したものと考えることが可能である。

壁内冠動脈病変は他の疾患にても報告されているが¹⁶⁾, McReynoldsら¹⁷⁾によれば, 肥大型心筋症においては32例中24例(75%)と高頻度である。また, Maronら⁶⁾は心筋梗塞を合併した肥大型心筋症にもっとも著しいと述べ, これを“small vessel disease”と呼んでいるが, その成因について論じた報告はみられず, 現在のところ不明である。

肥大型心筋症では“normally normal coronary artery”が一つの特徴とされている。しかし, 本症例のように, その経過中, 心筋梗塞様心電図に変化した症例も, 稀ではあるが報告されている。このような症例を集積し, 壁内冠動脈病変に注目しつつ, 今後, 肥大型心筋症の合併症についての研究が必要であろう。

要 約

18年の経過中, 心電図上ST上昇とQ波の出現をみた肥大型心筋症(54歳男性)の1例を経験した。36歳時の心電図では左室側高電位と深い陰性T波を認めた。12年後には陰性T波が浅くなり, ST上昇が出現して来た。49歳時には持続性のST上昇に加えてQ波を認め, 前側壁心筋梗塞様パターンに変化した。1981年11月(54歳), 心室性頻拍のため突然死した。剖検上, 心室中隔は肥厚し, 心尖部寄りの前壁中隔に貫壁性の梗塞巣がみられたが, 主要冠動脈に有意の狭窄は認められなかった。組織学的には心筋の錯綜配列が心室中隔を中心として存在し, 壁内冠動脈には著明な肥厚狭窄がみられた。

主要冠動脈が正常な肥大型心筋症に心筋梗塞を合併することは報告されているが, N.I.H.のグループのMaronらは, 心筋梗塞の発症には壁内冠動脈の狭窄が関与している可能性があるとして述べている。この症例報告で, 彼らの見解について若干の考察を加えた。

文 献

- 1) Goodwin JF, Oakley CM: The cardiomyopathies. *Br Heart J* **34**: 542-552, 1972
- 2) Shah PM, Adelman AG, Wingle ED, Gobel FL, Burchell HB, Hardarson T, Curiel R, De La Calzada C, Oakley CM, Goodwin JF: The natural (and unnatural) history of hypertrophic obstructive cardiomyopathy. *Circ Res* **34 & 35** (Suppl II): 179-195, 1974
- 3) Goodwin JF: An appreciation of hypertrophic cardiomyopathy. *Am J Med* **68**: 797-800, 1980
- 4) Gulotta SJ, Hamby RI, Aronson AL, Ewing K: Coexistent idiopathic hypertrophic subaortic stenosis and coronary arterial disease. *Circulation* **46**: 890-896, 1972
- 5) Walston A, Behar VS: Spectrum of coronary artery disease in idiopathic hypertrophic subaortic stenosis. *Am J Cardiol* **38**: 12-16, 1976
- 6) Maron BJ, Epstein SE, Roberts WC: Hypertrophic cardiomyopathy and transmural myocardial infarction without significant atherosclerosis of the extramural coronary arteries. *Am J*

- Cardiol **43**: 1086-1102, 1979
- 7) Factor SM, Minase T, Cho S, Dominitz R, Sonnenblick EH: Microvascular spasm in the cardiomyopathic syrian hamster. A preventable cause of focal myocardial necrosis. *Circulation* **66**: 342-354, 1982
 - 8) Roberts WC, Gardin JM: Location of myocardial infarcts. A confusion and definition. *Am J Cardiol* **42**: 868-872, 1978
 - 9) 厚生省特定疾患「特発性心筋症」調査研究班(班長: 河合忠一): 昭和51年度報告集. アンケート第一次報告集計報告, 1977
 - 10) 山田義夫, 木村 照, 寺杣昭彦, 小林敬司, 河田肇, 仁村泰治, 永田正毅, 大野穰一, 高橋良夫: 家族性と思われる特発性心筋症の1例——特異的ST上昇パターンを中心として. *Jpn Circ J* **38**: 446, 1974 (abstr)
 - 11) 猪尾 力, 前田和美, 横山慶之: 肥大型特発性心筋症の研究——長期経過を伴う心電図変化, 昭和51年度厚生省特発性心筋症調査研究班報告集: 112-118, 1977
 - 12) Yoshimura Y, Terasawa F, Hasegawa T, Nakamura K, Abe T: A case of advanced HOCM presenting sustained monophasic ST elevation in the ECG. *Heart* **14**: 810-814, 1982 (in Japanese)
 - 13) Kumar S: Persistent ST-segment elevation in hypertrophic subaortic stenosis. Unusual re-polarization abnormality. *Arch Intern Med* **142**: 1957-1958, 1982
 - 14) Waller BF, Maron BJ, Epstein SE, Roberts WC: Transmural myocardial infarction in hypertrophic cardiomyopathy: A cause of conversion from left ventricular asymmetry to symmetry and from normal-sized to dilated left ventricular cavity. *Chest* **79**: 461-465, 1981
 - 15) Goldberger AL: Q wave T wave vector discordance in hypertrophic cardiomyopathy: Septal hypertrophy and strain pattern. *Br Heart J* **42**: 201-204, 1979
 - 16) Amett EN, Robert WC: Acute myocardial infarction and angiographically normal coronary arteries. *Circulation* **53**: 395-400, 1976
 - 17) McReynolds RA, Roberts WC: The intramural coronary arteries in hypertrophic cardiomyopathy. *Am J Cardiol* **35**: 154, 1975 (abstr)