

心筋梗塞領域に対する大動脈・冠動脈バイパス術の適応性： 負荷 ²⁰¹Tl 心筋イメージング法による評価

Indication of aorto-coronary bypass surgery for the infarcted myocardium: Assessment using exercise Tl-201 myocardial imagings

久保 博
酒井 雅司
矢野 仁雄
斉藤 義昭

Hiroshi KUBO
Masashi SAKAI
Kimio YANO
Yoshiaki SAITO

Summary

Using exercise thallium-201 myocardial imagings, 23 patients with previous myocardial infarction were evaluated before and after aorto-coronary bypass graft (ACBG) surgery to assess the indication of the operation for the infarcted myocardium.

The patients were categorized as group I with regional hypoperfusion and redistribution in the infarcted site (11 patients), and group II with regional hypoperfusion without redistribution (12 patients).

1. Changes in the exercise tolerance before and after ACBG: By the criteria of Canadian Cardiovascular Society, clinical symptoms improved in nine of 11 patients (82%) in group I, and eight of 12 patients (67%) in group II. Pressure rate product improved significantly in group I ($201 \pm 28\%$ to $219 \pm 21\%$ $p < 0.05$), whereas it showed no significant change in group II ($200 \pm 44\%$ to $203 \pm 35\%$).

2. Changes in the global left ventricular ejection fraction before and after ACBG: There was a significant increase in group I ($63 \pm 11\%$ to $68 \pm 9\%$ $p < 0.02$), whereas no significant change in group II ($53 \pm 16\%$ to $54 \pm 14\%$).

3. Changes in myocardial perfusion in the infarcted segment before and after ACBG: Group I showed an increase in myocardial perfusion in all of the 11 (82%) except two patients with the occluded graft, and group II showed an increase in only two of the 12 patients (17%).

4. Changes in wall motion abnormality in the infarcted segment before and after ACBG: Improvement of the wall motion abnormality was observed in eight of the 11 patients (73%) in group I, whereas only one of the 12 patients (8%) in group II.

It is suggested that preoperative redistribution of the infarcted site in the delayed image suggests myocardial viability, and allows us to expect the postoperative improvement of myocardial hypoperfusion and wall motion abnormality.

Key words

Aorto-coronary bypass graft surgery Myocardial infarction Exercise Tl-201 myocardial imaging
Redistribution Reversible asynergy

東邦大学医学部 第三内科
東京都目黒区大橋 2-17-6 (〒153)

The Third Department of Internal Medicine, Toho
University School of Medicine, Ohashi 2-17-6,
Meguro-ku, Tokyo 153

Received for publication November 28, 1983 (Ref. No. 27-76)

はじめに

虚血性心疾患に対する外科治療は, 1967年, Cleveland Clinicにおいて Favalaro ら¹⁾が右冠動脈バイパス術に成功したのを端緒として, 飛躍的に普及してきた. 本邦においても, 1970年, 瀬在ら²⁾が自家大腿動脈片による AC バイパス術を報告して以来, 麻田³⁾の統計によれば, 1980年8月までに手術例は, 2,500例を越えるに至っている. 当施設でも 1976年, 海老根ら⁴⁾が, 国立療養所神奈川病院で左冠動脈前下行枝への AC バイパス術に成功して以来, 1983年10月現在までに, 170余例を経験した.

AC バイパス術の適応に関しては, 1) 臨床症状からは難治性の狭心症があり, また社会的活動が制限されていること, 2) 冠動脈造影所見上, 主要血管の中核側に 75% 以上の狭窄があり, 吻合部以下の末梢血流が良好であること, 3) 左室造影所見上, 高度の心機能障害がなく, 血流供給領域の心筋が十分に生存していることなどが一応の基準とされている. さらに手術成績の向上とともに, 高度左心不全例や, 比較的末梢側の狭窄例などにも様々な工夫がほどこされ, 適応範囲は拡大しつつある. しかし梗塞領域に対する AC バイパス術の適応は, いまだ十分に確立されているとはいえない. また, AC バイパス術後の心筋灌流量と壁運動異常の改善を, 併せて検討した報告もみられない. したがってこの方法の適応をさらに明確にし, 手術成績の改善を企む目的で, 今回我々は心筋の viability をも評価できる負荷 Tl-201 心筋イメージング法を用い, 術前後の梗塞領域の心筋灌流量, および壁運動を比較したので報告する.

対象と方法

対象は梗塞領域へ AC バイパス術を行った陳旧性心筋梗塞 23 例(男性 21 例, 女性 2 例, 年齢 32~69 歳, 平均 53.4 歳)である (Table 1). 負荷 Tl 心筋イメージングで 4 時間後に梗塞領域へ再分布したものを I 群 (11 例), 再分布しなかつた

ものを II 群 (12 例) とした.

症例は冠動脈造影所見で 75% 以上の内径狭窄を有意病変とすると, 1 枝病変が 9 例, 2 枝病変が 7 例, 3 枝病変が 7 例であった. 梗塞部位は左冠動脈前下行枝領域 15 例, 左冠動脈回旋枝領域 2 例, 右冠動脈領域 6 例であり, バイパスグラフト数は 1 枝 5 例, 2 枝 6 例, 3 枝 5 例, 4 枝 6 例, 5 枝 1 例で, 総計 61 グラフトであった. このうち術後の冠動脈造影で, 4 例に梗塞領域のグラフトの閉塞を確認した. さらに 4 例で合併した心室瘤に対して切除術を施行した. なお, 梗塞領域以外の虚血部に対してのみ AC バイパス術を施行した症例は除外した.

シンチカメラは高分解能コリメーターを装着した Searle PHO / Gamma LFOV, および島津シンチパック 1200 ミニコンピューターシステムを用いた. 負荷は立位エルゴメーター多段階漸増法で, 心電図における 1 mm 以上の ST 偏位, または symptom limited に達した時点で, Tl-201 を 2 mCi 静注し, さらに 1 分間運動を継続した. 負荷直後と安静 4 時間後に, 正面から左側面までの 5 方向のデータ収集を行い, 判読には直接記録した像とコンピューター処理した像の両者を併用した. 梗塞領域の心筋灌流量を, 0 = normal, 1 = slightly decreased, 2 = moderately decreased, 3 = severely decreased の 4 段階に score 化した. 術前, 負荷直後の initial image と 4 時間後の delayed image を比較し, 梗塞領域の score が 1 以上改善したものを再分布陽性とした.

選択的冠動脈造影は Sones 法にて行い, 左室造影は右前斜位 30°, 左前斜位 60° の 2 方向より撮影した. さらに Cardias GP-2000 を使用し, area-length 法 (Dodge の方法⁵⁾) により駆出分画を算出し, 梗塞領域の壁運動異常を 3 = normokinesis, 2 = mild hypokinesis, 1 = severe hypokinesis, 0 = akinesis, -1 = dyskinesis の 5 段階に score 化した.

Table 1. Clinical data of patients

Case	age & sex	CAG			site of infarction	ACBG (patency)	CCS		PRP		EF		RUS		WMS		Note
		LAD	Lcx	RCA			before	after	before	after	before	after	before	after	before	after	
Group I																	
I-VD																	
1) S.K.	62M	100	—	—	Anterior	LAD (+)	III	II	192	204	63	64	3	1	1	1	
2) K.F.	41M	99	—	—	Antero-septal	LAD _{D1} (+)	II	I	156	216	56	66	3	1	0	1	
3) K.M.	62M	99	—	—	Antero-septal	LAD (+)	II	I	168	221	72	75	2	1	2	3	
4) K.N.	56M	99	—	—	Antero-septal	LAD _{D1} (+)	III	I	211	208	71	79	3	0	2	3	
5) Y.I.	69M	99	—	—	Anterior	LAD (+)	I	I	250	260	75	72	2	1	2	2	
M-VD																	
6) S.M.	41M	99	—	90	Antero-septal	LAD (+) D ₁ (+) D ₂ (+) RCA (+)	II	I	200	206	61	74	2	1	1	3	
7) M.I.	44F	90	100	90	Antero-lateral	LAD (+) D ₁ (+) D ₂ (+) RPD (+)	III	I	210	205	46	53	2	2	1	1	
8) H.U.	42M	75	90	90	Inferior	LAD (+) D ₁ (+) D ₂ (+) PL (+) PD (+) RPL (+)	I	I	190	196	73	68	2	1	1	2	
9) K.Y.	66F	75	90	90	Inferior	LAD (+) D ₁ (+) D ₂ (+) PL (+) PD (+) RPL (+)	III	I	240	235	70	76	3	3	2	3	
10) T.O.	62M	90	99	—	Antero-septal	LAD (+) D ₁ (+) D ₂ (+) PL (+)	II	I	210	250	42	51	3	0	1	3	
11) T.O.	48M	99	75	—	Anterior	LAD (+) D ₁ (+) D ₂ (+) OM (+)	II	I	182	208	64	70	3	0	1	3	

Group II																	
I-VD																	
12) S.A.	54M	100	—	—	Antero-lateral	LAD (+)	II	I	182	202	36	39	3	3	0	1	
13) K.Y.	50M	75	—	—	Antero-septal	LAD _{D1} (+)	II	II	230	210	64	65	3	3	1	1	
14) M.T.	56M	90	—	—	Antero-septal	LAD _{D2} (+)	III	II	270	270	78	80	2	1	2	2	
15) H.S.	45M	100	—	—	Antero-septal	LAD (+)	III	I	231	235	47	40	3	3	-1	-1	Aneurysmectomy
M-VD																	
16) M.N.	55M	75	90	100	Inferior	LAD (+) OM (+) RPD (+)	III	I	175	182	43	47	3	3	0	0	
17) S.M.	46M	100	75	—	Antero-septal	LAD (+) D ₁ (+) D ₂ (+) PL (+)	III	II	160	185	62	65	3	3	-1	-1	Aneurysmectomy
18) S.K.	67M	75	99	99	Inferior	LAD (+) D ₁ (+) D ₂ (+) PL (+) PD (+)	II	II	232	192	51	52	3	3	0	0	
19) K.I.	58M	75	90	75	Lateral	LAD (+) D ₁ (+) D ₂ (+) RPL (+) RCA (+)	III	II	121	135	69	62	1	1	2	1	
20) K.Y.	54M	75	—	99	Inferior	LAD (+) D ₁ (+) D ₂ (+) RCA (+)	II	I	244	237	54	58	3	3	1	1	
21) T.N.	65M	90	75	90	Inferior	LAD (+) D ₁ (+) D ₂ (+) RPL (+) RCA (+)	II	II	220	190	68	66	3	2	1	1	
22) M.T.	32M	100	90	—	Antero-septal	LAD (+) OM (+)	III	I	161	216	32	47	3	3	-1	-1	Aneurysmectomy
23) T.Y.	49M	75	—	99	Antero-septal	LAD (+) RPD (+)	III	II	168	176	28	31	3	3	0	0	Aneurysmectomy

CAG=coronary angiography; LAD=left anterior descending branch; D₁=first diagonal branch; D₂=second diagonal branch; OM=obtuse marginal branch; PL=postero-lateral branch; PD=posterior descending branch; RPL=right postero-lateral branch; RPD=right posterior descending branch; ACBG=aorto-coronary bypass graft surgery; CCS=grading of angina of effort by the Canadian Cardiovascular Society; PRP=pressure rate product; EF=ejection fraction; RUS=regional uptake score (0=normal, 1=slightly decreased, 2=moderately decreased, 3=severely decreased,); WMS=wall motion score (3=normokinesis, 2=mild hypokinesis, 1=severe hypokinesis, 0=akinesis,); I-VD=one vessel disease; M-VD=multiple vessel disease.

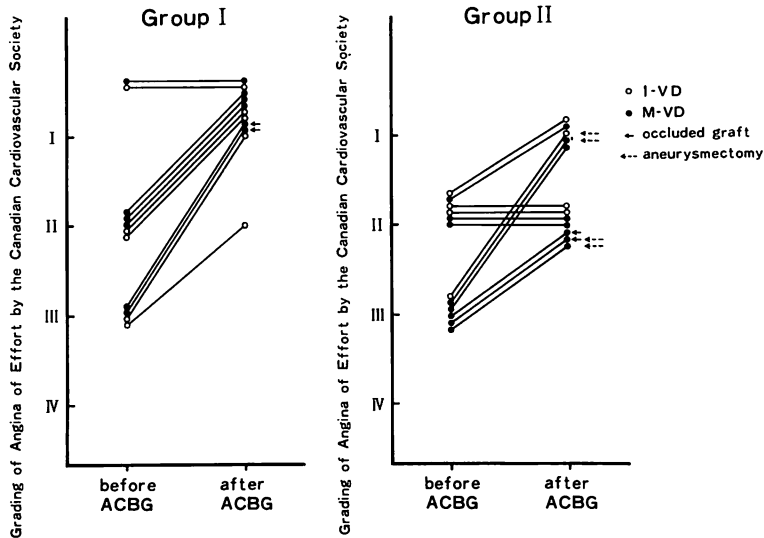


Fig. 1. Changes in grading of angina of effort by the Canadian Cardiovascular Society before and after aorto-coronary bypass graft (ACBG) surgery.

Patients who had regional hypoperfusion are categorized as Group I (with redistribution) and Group II (without redistribution).

成 績

1. 運動耐容能の変化

Fig. 1 は Canadian Cardiovascular Society の分類⁶⁾にしたがった AC バイパス術前後の運動耐容能の変化である。再分布を示す I 群は 11 例中改善 9 例 (82%), 不変 2 例 (18%) であった。グラフトが閉塞したにもかかわらず改善した 2 例は、非梗塞領域にも AC バイパス術を施行した多枝病変例であった。再分布を示さない II 群は 12 例中改善 8 例 (67%), 不変 4 例 (33%) であった。心室瘤切除術を施行した 4 例はすべて改善した。

Fig. 2 は最大負荷時の pressure rate product を、術前後で比較したものである。I 群は 11 例中改善 7 例 (64%), 不変 4 例 (36%) で、術前平均 $201 \pm 18\%$ から術後平均 $219 \pm 21\%$ と有意に上昇した ($p < 0.05$)。I 群の不変 4 例中 2 例ではグラフトが閉塞していた。II 群は 12 例中改善 5 例 (42%), 不変 4 例 (33%), 悪化 3 例 (25%) で、術前平均 $200 \pm 44\%$ に対して術後 $203 \pm 35\%$ であり、

有意差を認めなかった。悪化 3 例ではグラフトが閉塞していた。またグラフト閉塞例で改善した 1 例は、心室瘤切除術を施行されていた例であった。

2. 駆出分画の変動

Fig. 3 は術前後の左室駆出分画を示したものである。I 群は 11 例中改善 7 例 (64) (うち多枝病変 5 例), 不変 4 例 (36%) で、術前平均 $63 \pm 11\%$ から術後 $68 \pm 6\%$ と有意に上昇した ($p < 0.02$)。梗塞領域のグラフト閉塞にもかかわらず駆出分画が上昇した 2 例は、梗塞領域以外の虚血部にも AC バイパス術を施行した多枝病変例であった。II 群は 12 例中改善 5 例 (42%) (うち多枝病変 8 例中 4 例), 不変 5 例 (42%), 悪化 2 例 (16%) で、術前平均 $53 \pm 19\%$ に対して、術後は $54 \pm 14\%$ であり、有意差を認めなかった。悪化 2 例中 1 例ではグラフトは閉塞していたが、残り 1 例では心室瘤切除にもかかわらず、改善しなかった。

3. 心筋灌流量の増大

Fig. 4 は負荷 Tl 心筋イメージングにより、梗

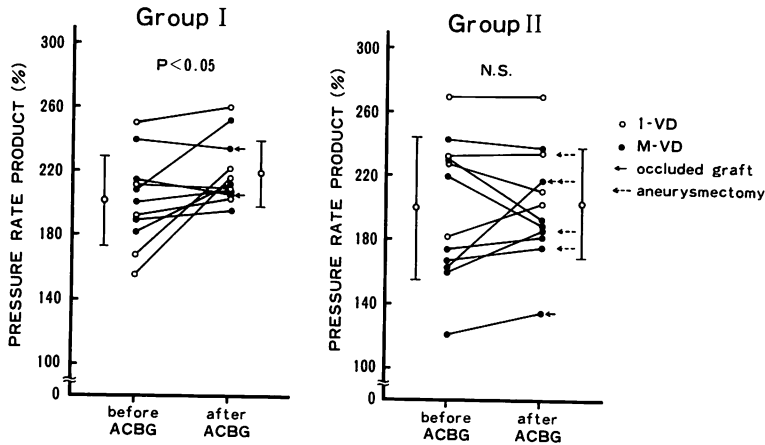


Fig. 2. Changes in pressure rate product before and after aorto-coronary bypass graft (ACBG) surgery.

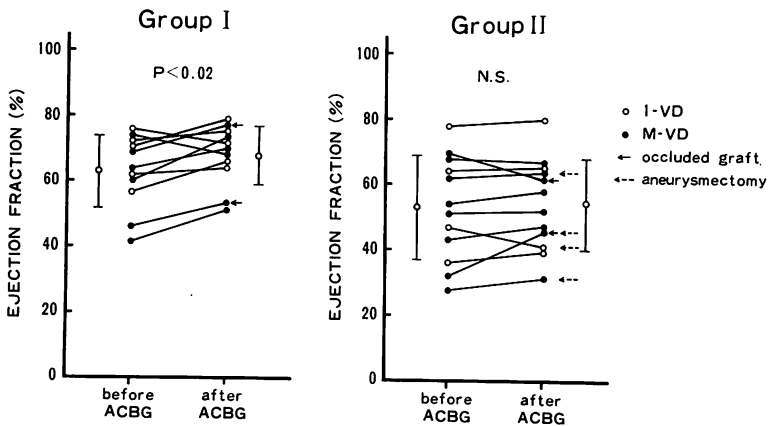


Fig. 3. Changes in global ejection fraction before and after aorto-coronary bypass graft (ACBG) surgery.

塞領域を視覚的に normal から severely decreased までの 4 段階に分け、術前後の心筋灌流量を比較したものである。I 群は 11 例中改善 9 例 (82%)、不変 2 例 (18%) であった。不変の 2 例ではグラフトの閉塞を認めた。II 群は 12 例中改善 2 例 (17%)、不変 10 例 (83%) であった。

4. 壁運動異常の改善

Fig. 5 は左室造影による梗塞領域の壁運動異常を normokinesis から dyskinesia までの 5 段階

に分け、術前後で比較したものである。I 群は II 群に比べ、術前から壁運動異常は軽度であった。術後、I 群は 11 例中改善 8 例 (73%)、不変 3 例 (27%) であった。不変 3 例のうち 1 例ではグラフトの閉塞を認めた。また、術後に心筋灌流量の増大した 9 例中 7 例 (78%) では、壁運動異常も改善した。II 群は 12 例中改善 1 例 (8%)、不変 10 例 (84%)、悪化 1 例 (8%) であった。悪化の 1 例ではグラフトが閉塞していた。術後に心筋灌流量

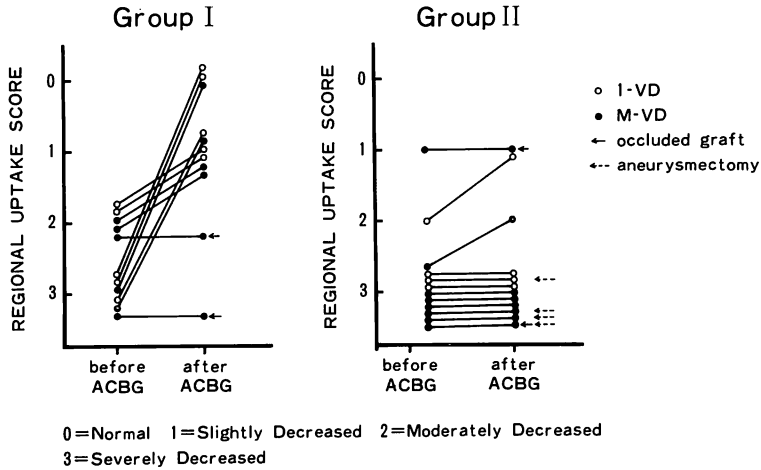


Fig. 4. Changes in regional uptake score of the initial image before and after aorto-coronary bypass graft (ACBG) surgery.

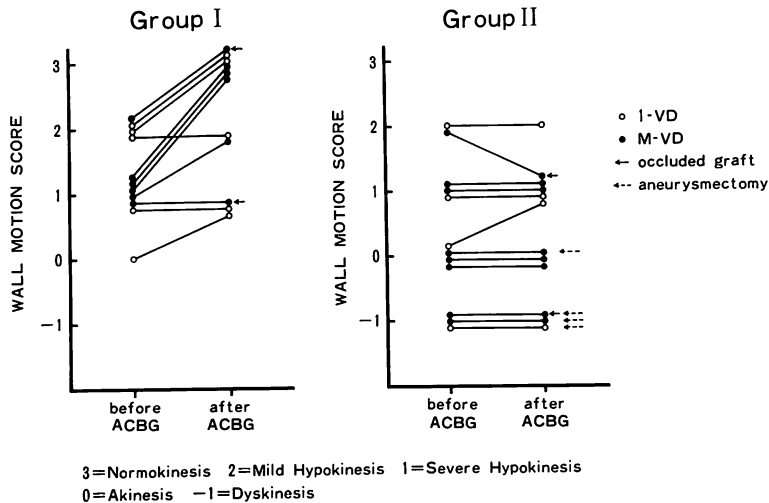


Fig. 5. Changes in segmental wall motion score before and after aorto-coronary bypass graft (ACBG) surgery.

の増大した2例では、いずれも壁運動異常の改善を認めなかった。

5. 症例呈示

Fig. 6 は前壁中隔梗塞の41歳男性で、術前後の左前斜位45° 負荷 T1 心筋イメージングを示す。冠動脈造影では、左冠動脈前下行枝近位部に99%の狭窄がみられた1枝病変症例である。術前

の delayed image で initial image の低灌流域に再分布が認められた。左前下行枝へのバイパス術を施行した後、負荷 T1 心筋イメージングでは心筋灌流量が増大し、score は3から1へと改善した。

Fig. 7 は同症例の術前後の左室造影所見である。術前にみられた梗塞領域の壁運動異常は軽減

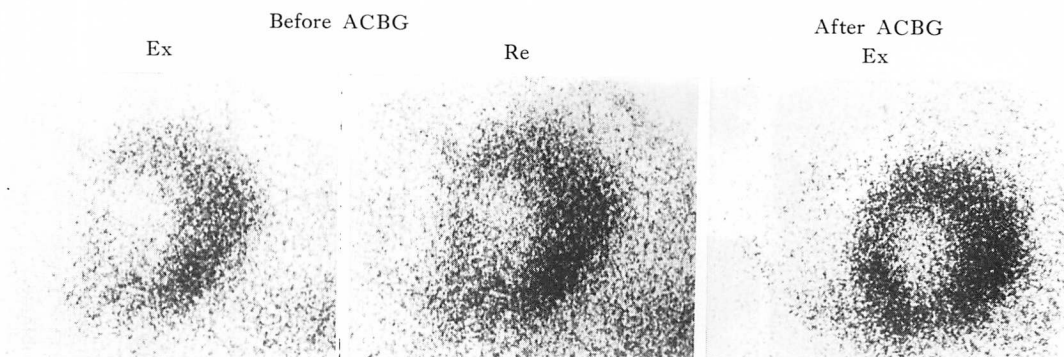


Fig. 6. Exercise thallium-201 myocardial imaging in the 45° left anterior oblique projection before and after aorto-coronary bypass graft (ACBG) surgery in a patient with previous antero-septal myocardial infarction.

The exercise image shows a large defect involving the anteroseptal segment and the delayed image partial redistribution preoperatively. The postoperative image shows improvement of myocardial perfusion.

Ex=exercise image; Re=redistribution image.

し、score は 0 から 1 へと改善した。また、術前にみられた非梗塞領域の代償性過剰収縮も消失した。

Fig. 8 は下壁梗塞の 67 歳男性における術前後の左前斜位 60° 負荷 Tl 心筋イメージングである。冠動脈造影では右冠動脈近位部に 99% の狭窄があり、左冠動脈前下行枝と回旋枝にも高度の狭窄がみられた 3 枝病変症例である。術前の delayed image で initial image の梗塞領域に再分布を認めず、梗塞領域の右冠動脈とともに 3 枝バイパス術を施行した。術後の心筋灌流量の増大はみられず、score は 3 のまま不変であった。

Fig. 9 は同症例の術前後の左室造影所見である。術前に hypokinesis であった非梗塞部の前壁領域は、左前下行枝へのバイパス術を施行したことで改善したが、梗塞領域の壁運動異常は改善せず score は不変であった。

考 按

負荷 Tl 心筋イメージング法は、虚血性心疾患に対する有用な非観血的検査法として広く用いられた⁷⁻⁹⁾、AC バイパス術の評価に関する検討も多い¹⁰⁻¹³⁾。しかし、陈旧性心筋梗塞の梗塞領域への AC バイパス術に関する報告は少なく、いまだそ

の適応基準も確立されていない。我々が術前の負荷 Tl 心筋イメージングによって、梗塞領域の再分布状態から、術後の心筋灌流量や壁運動異常の改善について検討したのはこの点にある。

1. 運動耐容能の変化

従来、狭心症の重症度分類には New York Heart Association (NYHA) の心機能分類¹⁴⁾が用いられてきたが、心不全症状を基盤としているため、虚血性心疾患に関しては客観性を欠くとの批判がみられる¹⁵⁾。これに対し、運動耐容能で重症度を分けている Canadian Cardiovascular Society (CCS) の分類⁶⁾は実用的であるとされており、AC バイパス術後の運動耐容能の改善を評価するのにも適していると考えられるので、本研究ではこの分類を用いた。

本研究の結果では、術後 I, II 群とも改善を示すか、ないしは不変であり、悪化例はみられず、特に再分布の認められる I 群では、術前後とも grade I であった不変例を除き、全例改善を示し、自覚症状も著明に軽減している。このようにグラフト形成による症状の改善は明瞭な事実であるが、梗塞領域のグラフトが閉塞したにもかかわらず改善した I 群の 2 例は、いずれも多枝病変例であり、非梗塞領域のグラフトが開存していたた

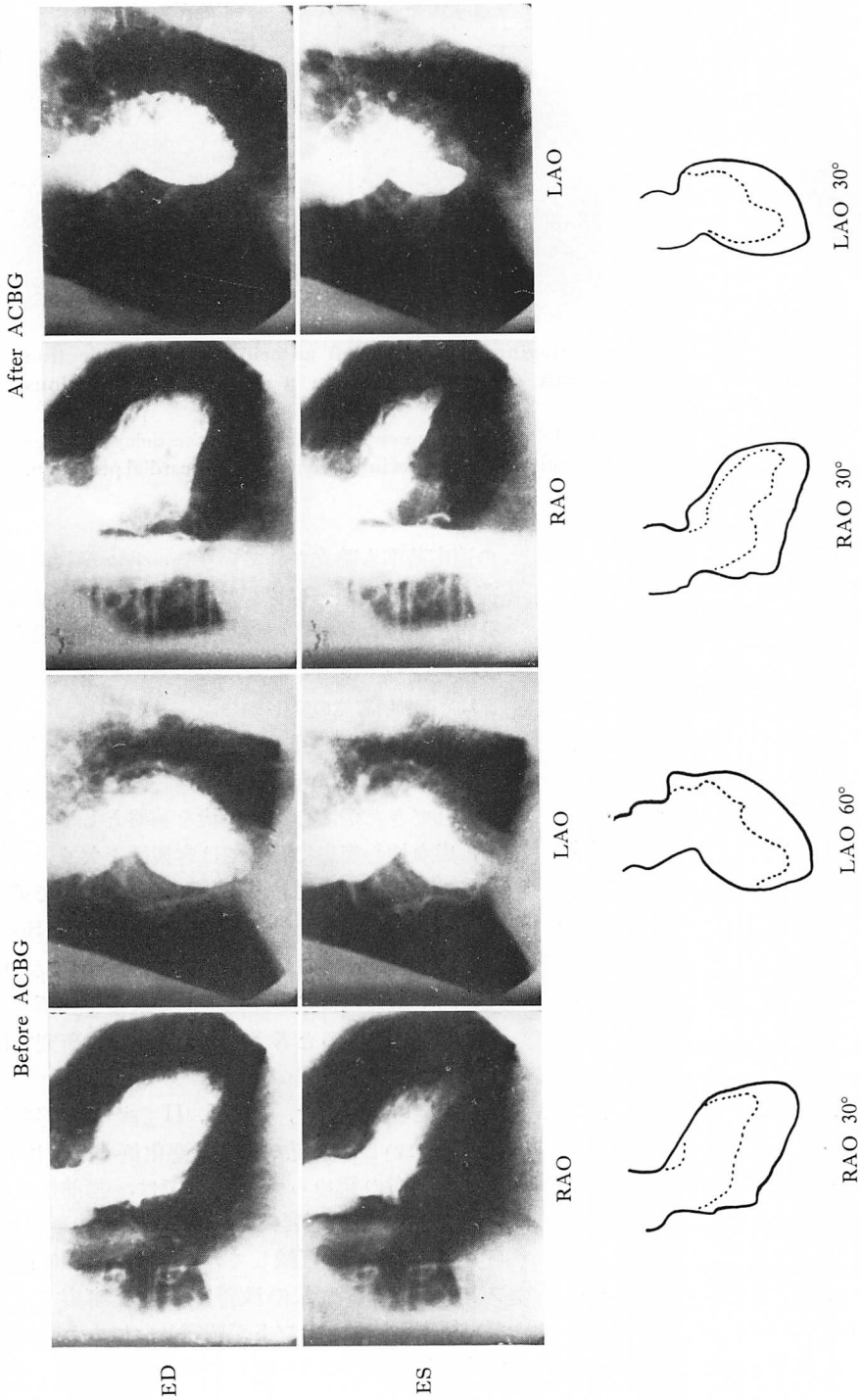


Fig. 7. Left ventriculograms before and after aorto-coronary bypass graft (ACBG) surgery in the same patient as in Fig. 6.

The preoperative left ventriculograms show septal wall akinesis. The postoperative left ventriculograms show slight improvement in the septal wall.

ED = end-diastole; ES = end-systole; RAO = right anterior oblique; LAO = left anterior oblique.

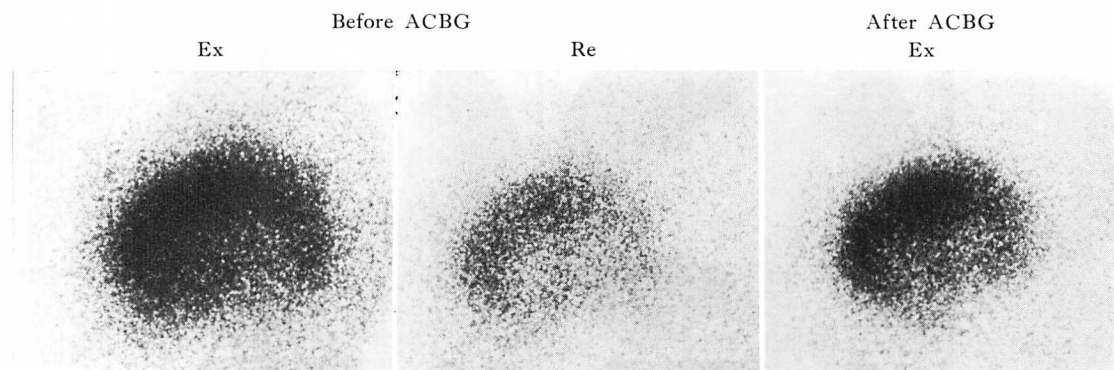


Fig. 8. Exercise thallium-201 myocardial imagings in the 60° left anterior oblique projection before and after aorto-coronary bypass graft (ACBG) surgery in a patient with previous inferior myocardial infarction.

The preoperative image shows a large defect involving inferior segment. There is no redistribution preoperatively and no improvement of myocardial perfusion postoperatively in the inferior segment.

Ex=exercise image; Re=redistribution image.

め、虚血が回復したものと思われる。同様に II 群でグラフトが閉塞していたにもかかわらず改善を示した 2 例も多枝病変例であるが、1 例は同時に心室瘤切除術を施行していた。また 1 枝病変で改善した II 群の 2 例中 1 例は、心室瘤切除術の効果によるものと思われるが、他の 1 例は術前の負荷が不足し、viable な心筋が存在するにもかかわらず、再分布しなかったとも考えられる。

心筋酸素消費量の指標としては、運動負荷時の最高血圧と心拍数の積である pressure rate product (PRP) が臨床的に有用であるとされている^{16,17)}。同一患者では PRP の閾値は再現性が高く、治療効果や予後判定の参考になるとの報告もみられる^{16,18)}。I 群の PRP は術後有意に上昇したのに比べ、II 群は有意差を認めなかった。II 群の 1 枝病変 4 例中 PRP が上昇した 1 例は、CCS も改善しており、術前の負荷量が不足しているものと思われる。多枝病変で術後 PRP が悪化した 2 例は、CCS の改善も認められなかった。

2. 駆出分画の変動

AC バイパス術後の左室駆出分画の変動に関しては多くの報告がある。Arbogast ら¹⁹⁾や Hammermeister ら²⁰⁾は、バイパス術後にグラフトが

開存していても駆出分画は改善しないと報告している。Kent ら²¹⁾はバイパス術を施行した患者の術前後の駆出分画を比較し、安静時には有意な変化はみられないが、術後の負荷により有意に上昇し、自覚症状も改善したと述べている。Wolf ら²²⁾はグラフトが開存していても、術前の壁運動が正常な場合の駆出分画は、術後に改善を示さないが、術前に壁運動異常を示す部位へのバイパス術を施行した場合、駆出分画は増大すると報告している。さらに Rozanski ら²³⁾は多くの領域で壁運動異常を伴う症例では、バイパス術後に駆出分画が改善するという成績を得ている。したがって、今回我々が対象とした心筋梗塞症例においても、安静時の駆出分画が改善する可能性が示唆される。術前の負荷 Tl 心筋イメージングで梗塞領域に再分布した I 群は、駆出分画の有意な上昇を認め、一方、不変 4 例のうち 3 例は 1 枝病変であった。これはグラフトが開存していても、1 枝病変では左室全体の駆出分画におよぼす影響は少なく、また代償性過剰収縮の消失も関与しているものと推測される。I 群で改善した 7 例中 5 例は多枝病変であった。Massie ら²⁴⁾は Tl 心筋イメージングで、安静および負荷時とも灌流欠損が生じる

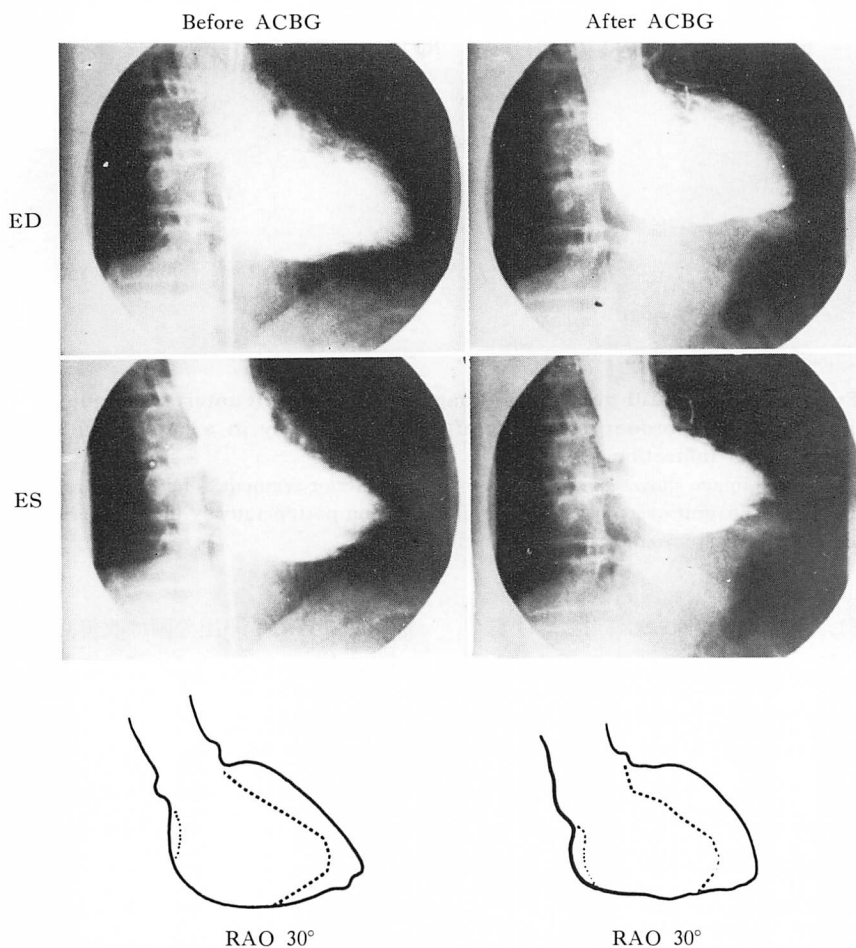


Fig. 9. Left ventriculograms before and after aorto-coronary bypass graft (ACBG) surgery in the same patients as in Fig. 8.

The preoperative left ventriculogram shows inferior wall akinesis. The postoperative left ventriculogram shows no improvement in the inferior wall.

ED=end-diastole; ES=end-systole.

梗塞部は壁運動異常を示すが、負荷によりはじめて灌流欠損を生じる非梗塞領域も高率に壁運動異常がみられることを指摘している。今回、多枝病変で術後駆出分画の有意な上昇がみられたのは、再分布した梗塞領域とともに、非梗塞部の壁運動の改善も大きく関与していると思われる。これに対し、II群の多枝病変で術後駆出分画が上昇したのは8例中4例であり、術前後のII群の平均値では有意な変動はみられなかった。

3. 心筋灌流量の増大

^{201}Tl は K^+ と類似した生体内動向をとり、組織灌流を通じて心筋細胞内にとり込まれるが、心筋内蓄積は初期分布と再分布の2相に分けて解釈されている。運動負荷時の初期分布も静注時の相対的心筋血流分布で決定されるが²³⁾、再分布は心筋細胞の状態を反映しており、瘢痕化した梗塞領域にはみられないとされてきた。しかし梗塞周囲には運動負荷により再分布する虚血部が存在する

ことも考えられ、梗塞周囲の viable な虚血心筋に AC バイパス術を施行することにより、心筋灌流量の増大が期待できると思われる。我々の結果では、術前梗塞領域に再分布した I 群では、梗塞領域へのグラフトが閉塞した症例を除くと、術後、全例で梗塞領域の心筋灌流量は増大し、これに対し、再分布のない II 群の大多数では、術後、心筋灌流量増大をみていない。

一方、術後のグラフトの開存に関する負荷 Tl 心筋シンチグラフィーの有用性についてはいくつかの報告がみられるが²⁶⁻²⁸、梗塞領域のグラフトに関する詳細な検討はなされていない。グラフトに関し、梗塞領域に再分布を認めた I 群では評価できたが、II 群では評価できず、梗塞領域に再分布しない症例のグラフトの開存性は判定できないものと考えられた。

4. 壁運動異常の改善

AC バイパス術後の壁運動異常の改善を予測する方法に関しては、従来より諸家の報告がみられる。Helfant ら²⁹や Chesebro ら³⁰は、ニトログリセリン投与による壁運動異常の改善が、残された収縮能を検出するのに有用であるとし、術後の壁運動異常の改善を予測した。Popio ら³¹は術前の postextrasystolic potentiation を観察し、術後の壁運動異常の改善を検討した。術後に壁運動異常が改善した全例で、術前に postextrasystolic potentiation を認めたのに対し、改善しなかった症例で postextrasystolic potentiation を認めたのは 33% のみであったと報告している。また Rozanski ら²³は、心電図上の異常 Q 波や術中の心外膜癒痕の存在の有無よりも、負荷 Tl 心筋イメージングによる再分布所見の方が、術後の壁運動異常の改善を予測する上で有用であると述べている。さらに Iskandrian ら³²は、ニトログリセリン投与前後の左室造影よりも、Tl 心筋イメージングの再分布所見の方が有用であると報告している。しかし、これらの検討は非梗塞領域も多く含まれており、運動負荷試験を施行していないものや、単に左室全体の駆出分画で評価しているも

のもある。

今回、我々は梗塞領域のみの再分布に着目し、梗塞領域の心筋灌流量の増大と壁運動異常の改善を併せて検討したが、このようなことは従来の報告にはみられない。術後に梗塞領域の心筋灌流量が増大した 11 例 (I 群 9 例, II 群 2 例) 中、壁運動異常も改善したものは 7 例 (64%) みられたのに対し、心筋灌流量が増大しなかった 12 例中、壁運動異常が改善したのは 3 例 (25%) のみであった。また梗塞領域に再分布した I 群では 73% で壁運動異常が術後に改善したのに対し、梗塞領域が再分布しなかった II 群の改善は 8% (1 例) のみである。

Hutchins ら³³や、Ideker ら³⁴は、左室造影所見と病理所見を比較し、壁運動異常を示す心筋にも、正常な残存心筋が多く含まれることを病理学的に裏付けている。術前の負荷 Tl 心筋イメージングで梗塞領域が再分布すれば、術後の壁運動異常が改善する我々の結果も、梗塞周囲の viable な心筋の存在を表現しているものと思われる。したがって梗塞領域の壁運動異常は、梗塞領域のすべてが癒痕化しているためとは限らず、心筋低灌流に起因する虚血の関与も考慮されねばならない。梗塞周囲に虚血を伴うこのような症例に AC バイパス術を施行すれば、梗塞領域であっても心筋灌流量の増大や壁運動異常の改善が招来される。負荷 Tl 心筋イメージングは、かかる梗塞周囲虚血部の心筋 viability を検出する上に、冠動脈造影法や他の検査法では得られない情報を提供し、臨床的に極めて有用であると考えられる。

結 論

梗塞領域に対する冠血行再建術の検討において、負荷 Tl 心筋イメージング法で梗塞周囲の虚血を評価することは、術後の心筋灌流量の増大や壁運動異常の改善を予測する上で有用であった。

要 約

梗塞領域に AC バイパス術を施行した陳旧性

心筋梗塞 23 例に対し, 術前後に負荷 Tl 心筋イメージングを施行し, 手術の効果と適応性について検討した. 対象を 2 群に分け, 術前の負荷 Tl 心筋イメージングで, 安静 4 時間後の梗塞領域に再分布を認めた 11 例を I 群, 再分布を認めなかった 12 例を II 群とした.

1. 運動耐容能の変化

Canadian Cardiovascular Society の基準で, I 群 11 例中 9 例 (82%), II 群 12 例中 8 例 (67%) が術後改善した. Pressure rate product は, I 群では術前平均 $201 \pm 28\%$ から術後平均 $219 \pm 21\%$ と上昇したが ($p < 0.05$), II 群では有意差を認めなかった.

2. 駆出分画の変動

駆出分画は, I 群では術前平均 $63 \pm 11\%$ から術後平均 $68 \pm 9\%$ と上昇したが ($p < 0.02$), II 群では有意差を認めなかった.

3. 心筋灌流量の増大

梗塞領域の心筋灌流量は, I 群 11 例中グラフトが閉塞した 2 例を除く 9 例 (82%) で増大したが, II 群 12 例中増大は 2 例 (17%) のみであった.

4. 壁運動異常の改善

梗塞領域の壁運動異常は, I 群 11 例中 8 例 (73%) で改善したが, II 群に 12 例中, 改善は 1 例 (8%) のみであった.

負荷 Tl 心筋イメージングでみられる梗塞領域の再分布は, この部の心筋が viable であることを意味し, したがって AC バイパス術を行えば, 心筋灌流量と壁運動異常の改善が期待できる.

稿を終わるにあたり, 御指導・御校閲を賜った関清教授, 町井 潔教授に深甚なる謝意を表します. また終始ご指導いただいた矢吹 壮教授, 平井寛則先生, AC バイパス術にご指導を頂いた海老根東雄, 鶴養恭介, 二宮健次, 出川敏行の諸先生に厚く感謝します.

文 献

- 1) Favalaro RG: Saphenous vein autograft replacement of severe segmental coronary artery occlusion. Operative technique. *Ann Thorac Surg* **5**: 334-339, 1968
- 2) 瀬在幸安, 山崎 昭, 井上文正, 小川昭一郎, 境秀博, 花岡和一郎, 関口 寿: 冠動脈の直接手術—大腿動脈片による上行大動脈—冠動脈間 bypass 法の 1 治験例—. *日胸外会誌* **23**: 888-897, 1970
- 3) 麻田 栄: 虚血性心疾患の外科治療. *日臨外医誌* **42**: 256-258, 1981
- 4) 海老根東雄, 鶴養恭介, 伊藤 仁, 舟山直樹, 円藤通典: 国立療養所神奈川病院循環器科における虚血性心疾患患者に対する検査と外科治療の現況. *医療* **37**: 417-422, 1983
- 5) Dodge HT, Sandler H, Ballew DW, Lord JD Jr: The use of biplane angiocardiology for the measurement of left ventricular volume in man. *Am Heart J* **60**: 762-776, 1960
- 6) Campeau L: Grading of angina pectoris. *Circulation* **54**: 522-523, 1976
- 7) Ritchie JL, Trobaugh GB, Hamilton GW, Gould KL, Narahara KA, Murray JA, Williams DL: Myocardial imaging with thallium-201 at rest and during exercise. Comparison with coronary arteriography and resting and stress electrocardiography. *Circulation* **56**: 66-71, 1977
- 8) Sakai M, Torii Y, Nomura H, Saito Y, Ohnishi S, Hirai H, Ebine K, Ishida K, Yabuki S, Seki K: Evaluation of patients with ischemic heart disease by exercise thallium-201 myocardial imaging: Comparison with coronary arteriography and graded treadmill exercise testing. *J Cardiology* **13**: 833-844, 1984 (in Japanese)
- 9) Rigo P, Bailey IK, Griffith LSC, Pitt B, Burow RD, Wagner HN Jr, Becker LC: Value and limitations of segmental analysis of stress thallium myocardial imaging for localization of coronary artery disease. *Circulation* **61**: 973-981, 1980
- 10) Wainwright RJ, Brennand-Roper DA, Maisey MN, Sowton E: Exercise thallium-201 myocardial scintigraphy in the follow-up of aortocoronary bypass graft surgery. *Br Heart J* **43**: 56-66, 1980
- 11) Hirzel HO, Nuesch K, Sialer G, Horst W, Krayenbuehl HP: Thallium-201 exercise myocardial imaging to evaluate myocardial perfusion after coronary artery bypass surgery. *Br Heart J* **43**: 426-435, 1980
- 12) Kolibash AJ, Call TD, Bush CA, Tetelman MR, Lewis RP: Myocardial perfusion as an indicator of graft patency after coronary artery bypass surgery. *Circulation* **61**: 882-887, 1980
- 13) Iskandrian AS, Haaz W, Segal BL, Kane SA: Exercise thallium 201 scintigraphy in evaluating aortocoronary bypass surgery. *Chest* **80**: 11-15, 1981

- 14) Rusk HA, Gertler MM: Rehabilitation in congestive heart failure. *Circulation* **21**: 444-447, 1960
- 15) Selzer A, Cohn K: Functional classification of cardiac disease: A critique. *Am J Cardiol* **30**: 306-308, 1972
- 16) Robinson BF: Relation of heart rate and systolic blood pressure to the onset of pain in angina pectoris. *Circulation* **35**: 1073-1083, 1967
- 17) Blomqvist CG: Use of exercise testing for diagnostic and functional evaluation of patients with arteriosclerotic heart disease. *Circulation* **44**: 1120-1136, 1971
- 18) Sheffield LT, Roitman D: Systolic blood pressure, heart rate and treadmill work at angular threshold. *Chest* **63**: 327-335, 1973
- 19) Arbogast R, Solignac A, Bourassa MG: Influence of aortocoronary saphenous vein bypass surgery on left ventricular volumes and ejection fraction. Comparison before and one year after surgery in 51 patients. *Am J Med* **54**: 290-296, 1973
- 20) Hammermeister KE, Kennedy JW, Hamilton GW, Stewart DK, Gould KL, Lipscomb K, Murray JA: Aortocoronary saphenous-vein bypass. Failure of successful grafting to improve resting left ventricular function in chronic angina. *N Engl J Med* **290**: 186-192, 1974
- 21) Kent KM, Borer JS, Green MV, Bacharach SL, McIntosh CL, Conkle DM, Epstein SE: Effects of coronary-artery bypass on global and regional left ventricular function during exercise. *N Engl J Med* **298**: 1434-1439, 1978
- 22) Wolf NM, Kreulen TH, Bove AA, McDonough MT, Kessler KM, Strong M, LeMole G, Spann JF: Left ventricular function following coronary bypass surgery. *Circulation* **58**: 63-70, 1978
- 23) Rozanski A, Berman DS, Gray R, Levy R, Raymond M, Maddahi J, Pantaleo N, Waxman AD, Swan HJC, Matloff J: Use of thallium-201 redistribution scintigraphy in the preoperative differentiation of reversible and nonreversible myocardial asynergy. *Circulation* **64**: 936-944, 1981
- 24) Massie BM, Botvinick EH, Brundage BH, Greenberg B, Shames D, Gelberg H: Relationship of regional myocardial perfusion to segmental wall motion. A physiologic basis for understanding the presence and reversibility of asynergy. *Circulation* **58**: 1154-1163, 1978
- 25) Beller GA, Watson DD, Ackell P, Pohost GM: Time course of thallium-201 redistribution after transient myocardial ischemia. *Circulation* **61**: 791-797, 1980
- 26) Sbarbaro JA, Karunaratne H, Cantez S, Harper PV, Resnekov L: Thallium-201 imaging in assessment of aortocoronary artery bypass graft patency. *Br Heart J* **42**: 553-561, 1979
- 27) Eichstädt H, Gauss A, Andrasch R, Feine U, Kochsiek K: Noninvasive perfusion control by thallium-201 myocardial scintigraphy after coronary artery bypass surgery. *Cardiovasc Radiol* **2**: 243-248, 1979
- 28) Pfisterer M, Emmenegger H, Schmitt HE, Müller-Brand J, Hasse J, Grädel E, Laver MB, Burckhardt D, Burkart F: Accuracy of serial myocardial perfusion scintigraphy with thallium-201 for prediction of graft patency early and late after coronary artery bypass surgery. A controlled prospective study. *Circulation* **66**: 1017-1024, 1982
- 29) Helfant RH, Pine R, Meister SG, Feldman MS, Trout RG, Banka VS: Nitroglycerin to unmask reversible asynergy. Correlation with post coronary bypass ventriculography. *Circulation* **50**: 108-113, 1974
- 30) Chesebro JH, Ritman EL, Frye RL, Smith HC, Rutherford BD, Fulton RE, Pluth JR, Barnhorst DA: Regional myocardial wall thickening response to nitroglycerin. A predictor of myocardial response to aortocoronary bypass surgery. *Circulation* **57**: 952-957, 1978
- 31) Popio KA, Gorlin R, Bechtel D, Levine JA: Postextrasystolic potentiation as a predictor of potential myocardial viability: Preoperative analyses compared with studies after coronary bypass surgery. *Am J Cardiol* **39**: 944-953, 1977
- 32) Iskandrian AS, Hakki AH, Kane SA, Goel IP, Mundth ED, Hakki AH, Segal BL: Rest and redistribution thallium-201 myocardial scintigraphy to predict improvement in left ventricular function after coronary arterial bypass grafting. *Am J Cardiol* **51**: 1312-1316, 1983
- 33) Hutchins GM, Bulkley BH, Ridolfi RL, Griffith LSC, Lohr FT, Piasio MA: Correlation of coronary arteriograms and left ventriculograms with postmortem studies. *Circulation* **56**: 32-37, 1977
- 34) Ideker RE, Behar VS, Wagner GS, Starr JW, Starmer CF, Lee KL, Hackel DB: Evaluation of asynergy as an indicator of myocardial fibrosis. *Circulation* **57**: 715-725, 1978