

## 断層心エコー図法による左房形態と左房径の検討

## Two-dimensional echocardiographic evaluation of left atrial shape and size

前田 敏明  
松崎 益徳  
阿武 義人  
塔間 陽一  
河野 通裕  
森谷浩四郎  
弘山 直滋  
民谷 正彰  
米沢 文雄  
松田 泰雄  
久萬田俊明  
楠川 禮造

Toshiaki MAEDA  
Masunori MATSUZAKI  
Yoshito ANNO  
Yoichi TOMA  
Michihiro KONO  
Koshiro MORITANI  
Naoshige HIROYAMA  
Masaaki TAMITANI  
Fumio YONEZAWA  
Yasuo MATSUDA  
Toshiaki KUMADA  
Reizo KUSUKAWA

### Summary

We investigated the influence of the miscellaneous structures surrounding the left atrium on left atrial shape and examined the feasibility and problems in evaluating its size using the anteroposterior dimension of the M-mode echocardiogram.

Using two-dimensional echocardiography, left atrial anteroposterior short-axis dimension (S), long-axis dimension (L), transverse-axis dimension (T) which cross perpendicularly one another, and area in the long-axis section (AREA) were measured in 84 subjects. The left atrial size was defined as  $AREA \times T$ . The population of this study consisted of 24 subjects without heart disease, 24 with mitral valve disease and 34 with miscellaneous heart diseases other than mitral valve disease. Some of them were associated with the thin chest, chest deformity by thoracoplasty or the markedly dilatated right atrium.

In subjects with the thin chest the left atrium was compressed in the anterior and posterior directions, in patients who underwent thoracoplasty it was elongated in the cranial and caudal directions, and in those with the markedly dilatated right atrium it was compressed in the right and left directions. It can be speculated that surrounding structures have some direct effects on left atrial dynamics.

As left atrial size increased, these three dimensions (S, L and T) increased disproportionately. Because the contribution of each dimension to the left atrial volume change is proportional to the ratio of dimensional change and S has the largest ratio, S contributed to left atrial volume change more

山口大学医学部 第二内科  
宇部市西区小串 1144 (〒755)

The Second Department of Internal Medicine,  
Yamaguchi University School of Medicine, Ogushi  
1144, Nishiku, Ube 755

Received for publication September 30, 1983 (Ref. No. 25-63)

than the others. That is the reason that left atrial volume was not proportional to  $S$  or  $S^3$ . The relationship between  $S$  and AREA during one cardiac systole was almost linear in individual studies. The slope in the  $S$ -AREA relation, however, was greater in the cases with a larger value of  $S$ . Therefore, when the extent of the change in  $S$  is used as an index of atrial volume change, it should be normalized by  $S$ .

Because the left atrium expanded in any directions, either  $S$  or other dimensions reflected its size. In cases with the distorted left atrium, however, evaluation of left atrial size by the use of a single dimension alone was inadequate. Furthermore, in cases with a large left atrium, the atrium tended to expand in the right- and leftwards rather than the anterior and posterior directions, and sometimes it was difficult to direct the M-mode ultrasonic beam perpendicularly to the long axis. M-mode echocardiographic evaluation of left atrial size was not accurate in cases with a large left atrium as well as distorted ones.

### Key words

Left atrium      Left atrial size      Left atrial shape      Two-dimensional echocardiography

## 緒 言

左房容積の測定は、僧帽弁膜疾患<sup>1-7,14</sup>、左右短絡を有する心疾患<sup>8,9</sup>、左室拡張期特性低下をきたす疾患<sup>10,11</sup>において左房負荷を定量的に評価する上で有用である。従来より非侵襲的な左房サイズの指標として、Mモード心エコー図による左房前後径が繁用されている<sup>12,13</sup>。また鎖骨上窩<sup>14,15</sup>、経食道<sup>16-18</sup>、胸骨右縁<sup>19</sup>からのアプローチも試みられているが、立体的な左房形態の変化や、周囲構造物の左房形態に及ぼす影響についての報告は少ない。

今回、我々は、断層心エコー図法を用いて、左房形態が左房負荷や周囲構造物によりどのような影響を受けるかを調べ、また現在繁用されている左房前後径による左房容積評価、およびその心周期内変化の評価ならびに問題点についての、幾何学的考案を加えて検討した。

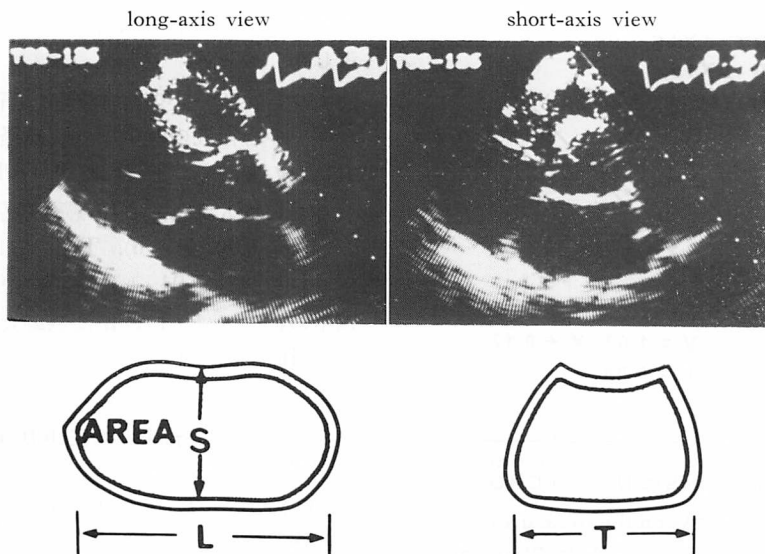
## 対 象

対象は1歳から89歳までの84例で、その年齢構成は1~2歳3例、11~19歳18例、20~89歳63例である。A群は心疾患を有しない24例、B群は僧帽弁膜疾患24例、C群は僧帽弁疾患を除外した各種心疾患36例である。各群には Table 1

に示したごとく、thin chest 合併例、thoracoplasty 施行例、右房拡大合併例が含まれる。Thin chest とは、便宜的に、胸写上、左房高での胸郭前後径と最大横径の比が1/3以下のものとした。右房拡大は高度の三尖弁閉鎖不全や肺高血圧に伴ったものである。

## 装置と方法

断層心エコー図装置は東芝 SSH-11A を用い、VTR 再生画像にてトレースを行なった。計測には距離分解能 0.1 mm の digitizer と microcomputer を使用した。胸骨左縁第4,5肋間外側から、僧帽弁口と右肩を結ぶ左房断面を長軸断面とし、最大長径を long axis (長径, L)、長径と直交する中央部での前後径を short axis (短径, S)、長軸断面積を AREA とした。短軸断面は右肩方向へのスキャンを行ない、左心耳を除いた最大横径をなす断面での横径を transverse axis (横径, T) とした。また立体的な左房の大きさ (left atrial size) の指標として、 $AREA \times T$  を左房容積の代用とした。トレースは echo beam と左房辺縁が直交するところではその先端を、平行となるところでは線幅の中央をとり、各径が最大となる時相にて行なった (Fig. 1)。また僧帽弁膜疾患4例で右心系から左房造影を行ない、正面像の僧帽弁口-右



**Fig. 1. Two-dimensional echocardiograms of the left atrium and the schematic illustrations for the measurements from a normal 17-year-old boy (left: parasternal long-axis section, right: parasternal short-axis section).**

L=long-axis dimension; S=short-axis dimension; T=transverse-axis dimension; AREA=area in the long-axis section.

These particular stop-frame images are taken at the time of the maximal dimensions. Note that the long-axis beam plane runs from the apex to the right shoulder and the transducer is located at slightly lateral position compared to the conventional parasternal approach to image the whole atrium.

**Table 1. Materials and symbols**

	No complications	With the thin chest	With thoracoplasty	With right atrial dilatation
A	○ 23	● 1	0	0
B	△ 20	0	△* 3	△** 1
C	□ 28	■ 6	□* 1	□** 1

Table 1. Total 84 cases. A: Without heart disease, B: Mitral valve disease, C: Miscellaneous heart diseases except mitral valve disease.

Symbols (circle, triangle and square) are used in the subsequent figures.

\*=with thoracoplasty

\*\*=with right atrial dilatation

肩方向径, それと直交する径, 側面像の前後径を断層心エコー図による長径, 横径, 短径の各測定値とそれぞれ比較した。

## 結 果

### 1. 断層心エコー図による左房各径計測値の妥当性

4例での断層心エコー図による左房各径計測値は, 造影法による計測値よりも平均で約3mm小さかったが, 高度の左房変形例 (Fig. 3-C) を含めて, 両者はよく一致した (Fig. 2).

### 2. 左房形態

Fig. 1 は17歳健常男子の左房長軸断面と短軸断面である。成人健常者8例 (男7, 女1 BSA;  $1.69 \pm 0.36 \text{ m}^2$ ) における各径 (mean  $\pm$  S.D.) は, 短径  $3.4 \pm 0.4 \text{ cm}$ , 長径  $6.6 \pm 0.7 \text{ cm}$ , 横径  $5.1 \pm 0.4 \text{ cm}$ , 長軸断面積  $18.3 \pm 3.6 \text{ cm}^2$ , S/L  $0.53 \pm 0.04$ , T/L  $0.80 \pm 0.07$ , left atrial size  $94.2 \pm 23.6 \text{ cm}^3$  であった。Thin chest 合併例では短径圧排, 長径・横径の相対的拡大とともに, 一部では著しい

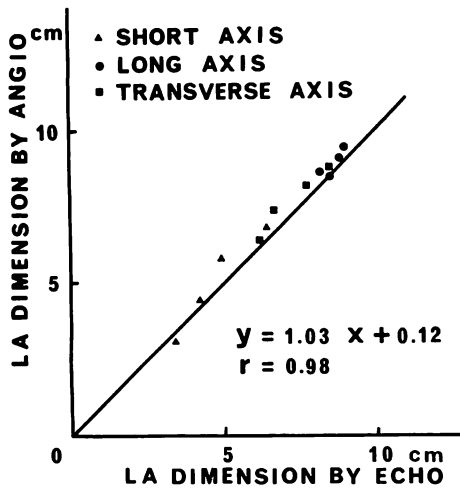


Fig. 2. Comparison between the measurements of left atrial dimensions by two-dimensional echocardiography and those by angiography in 4 patients with mitral valve disease.

The solid line indicates the line of identity.

左心耳突出が認められた (Fig. 3-A). 胸郭前後径と長軸断面の扁平度 (L/S 比) の間には, 僧帽弁疾患, thoracoplasty 合併, 右房拡大合併を除外した 15 歳以上の 45 例において有意な負の相関 ( $p < 0.001$ ) があり, 胸郭前後径狭小化に伴い, 左房は前後に扁平化していた (Fig. 4). 特にマルファン症候群の 1 例 (Fig. 4 の矢印) では, thin chest に加えて拡大した大動脈根部による左房の前後径圧排が著明であった. 一方僧帽弁疾患群では両者間にはほとんど相関がなかった. Fig. 3-D は非リウマチ性僧帽弁閉鎖不全例であるが, 一般に左房は僧帽弁疾患の有無に関らず, 拡大とともに短径, 長径, 横径の比が 1 に近づき, 球形化した. Fig. 3-C は thoracoplasty を受けた僧帽弁狭窄症例である. 断層心エコー図上の弁口面積は  $1.5 \text{ cm}^2$  で, 短径 3.3 cm, 長径 8.5 cm, 横径 6.2 cm と, 短径は正常範囲内であったが, 長径, 横径の増大を示した. Thoracoplasty を受けた例では T/L 比は小さく, thin chest 合併例の変形とは異っていた (Figs. 6, 7). Fig. 3-D は軽度の非リウマチ性僧帽弁閉鎖不全に高度の三尖弁閉鎖不全を伴っ

た例で, 著明な右房拡大とともに, 横径の圧排を示した.

Thin chest, thoracoplasty, 右房拡大などのない例での各径間の関係では, 短径-長径関係は上方に凸の曲線を呈し (Fig. 5), S/L 比は左房拡大とともに増大した. 長径-横径関係は直線的であった ( $r = 0.90$ , Fig. 6). T/L 比は短径 5.5 cm 以下では  $0.82 \pm 0.04$  とほぼ一定であったが, それ以上の拡大では, T/L 比は急増大する傾向を示した (Fig. 7). また左房拡大に伴う各径増大は, 変化率において短径が最も大であった.

### 3. 短径-長軸断面積, 短径-left atrial size 関係

短径と長軸断面積の間には良好な直線相関 ( $r = 0.97$ ) を認めたが, ベキ関数回帰でも良好な相関 ( $r = 0.97$ ) が得られた. 短径-left atrial size 関係は下に凸の曲線をなし, ベキ関数回帰で良好な相関を示した ( $r = 0.94$ , Figs. 8, 9).

### 4. 一収縮期における短径-長軸断面積関係

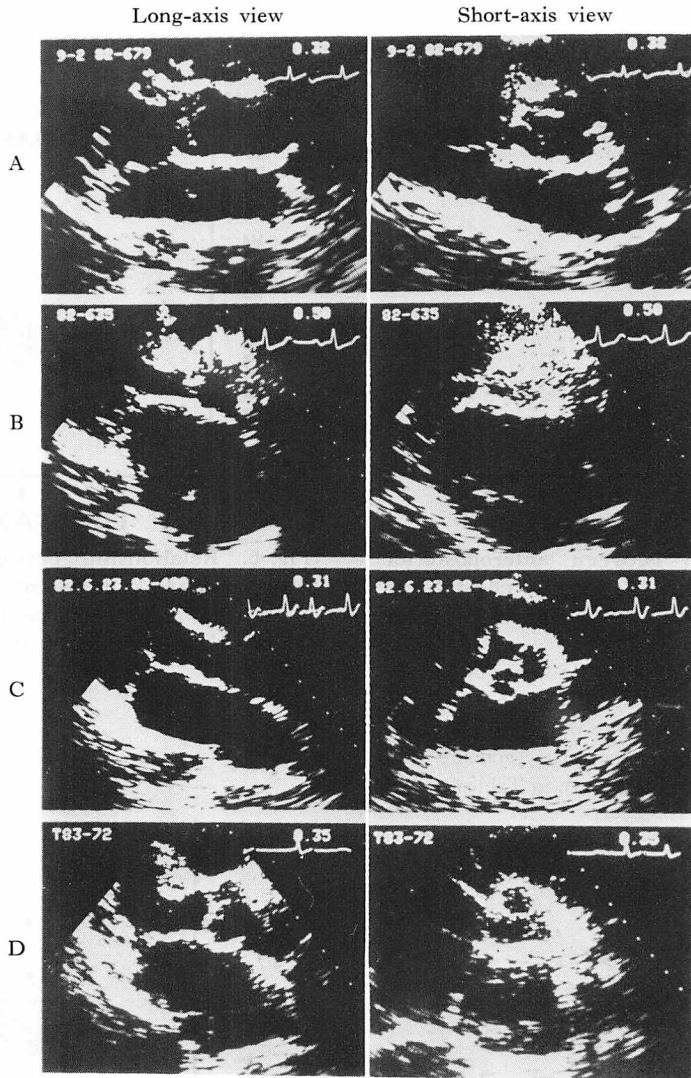
Fig. 10 は健常者ならびに非僧帽弁疾患 5 例における一収縮期任意時相の短径-長軸断面積関係である. 短径増大に伴い, 断面積はほぼ直線的に増加したが, 短径の大きいものほど直線の傾きは急峻となっていた.

## 考 察

断層心エコー図による左房径測定は造影法よりやや低値を示す傾向にあったが, 断面設定に注意すれば, 信頼性の高い方法と考えられる. 胸骨左縁外側からの長軸断面では左房辺縁全周の描出が容易で, 断面設定も安定し, side lobe による後壁同定の難も少ない. これに短軸断面を加えれば, 左房の立体的観察が可能である.

### 左房形態と左房周囲構造物

左房形態に関する報告としては, 容量負荷時の小児左房形態<sup>20</sup>, 漏斗胸における左房前後径圧排<sup>18</sup>, 巨大左房の拡大様式<sup>21,22</sup>, 断層心エコー図上の健常者左房諸径計測<sup>31</sup>がある. しかし, 系統的なものではなく, また幾何学的な面から左房径と左房サイズの間を論じたものはない. 左房は内

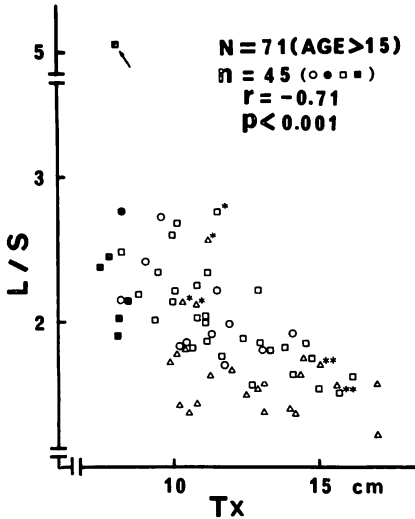


**Fig. 3. Characteristic left atrial shapes in several situations.**

A: thin chest, B: non-rheumatic mitral regurgitation, C: mitral stenosis who underwent thoracoplasty for the treatment of pulmonary tuberculosis, and D: mild non-rheumatic mitral regurgitation with the dilated right atrium due to tricuspid regurgitation.

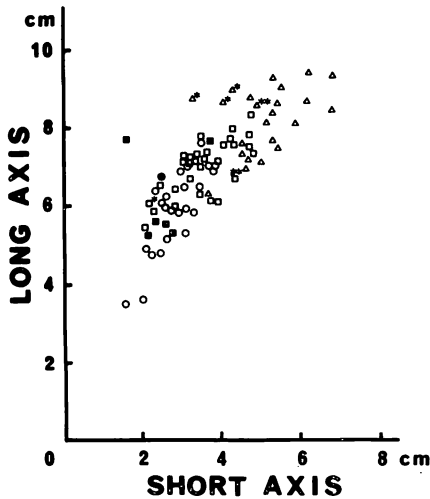
圧上昇や容量負荷の腔内からの要因により、基礎疾患の種類に関係なく、拡大につれて球形に近づく。さらに左房は薄い心筋壁からなる低圧腔であるため、拡大した右房等、心膜腔内の他の心腔による圧迫や、心膜癒着・牽引ならびに心臓周囲諸臓器からの影響を受け、種々の形態変化を呈す

る。胸写側面像を観察すると、胸骨、右室流出路、大動脈根部、左房、脊椎が一系列に並び、胸郭前後径の狭小化は、最も内圧の低い左房の圧排を誘起するものと考えられる。同様な圧排所見はAllenら<sup>14)</sup>によっても報告されている。前後に圧排された左房は左右上下に拡大する傾向を示す。



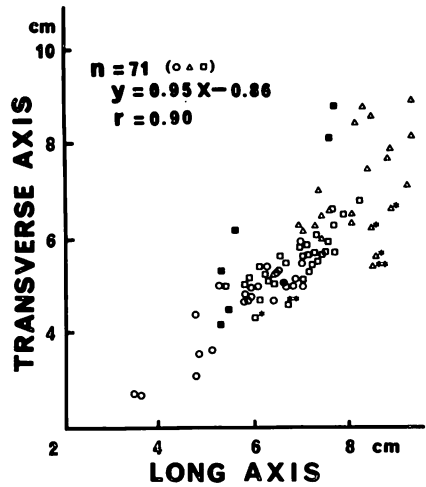
**Fig. 4. Relationship between anteroposterior diameter of the thorax (Tx) on the chest X-ray film and the long-axis dimension / short-axis dimension ratio (L/S).**

Only the subjects older than 15 years of age are shown in this figure. Statistical analysis is done on 45 subjects except the cases with mitral valve disease, the cases who underwent thoracoplasty and the right atrial dilatation. Symbols are shown in Table 1.



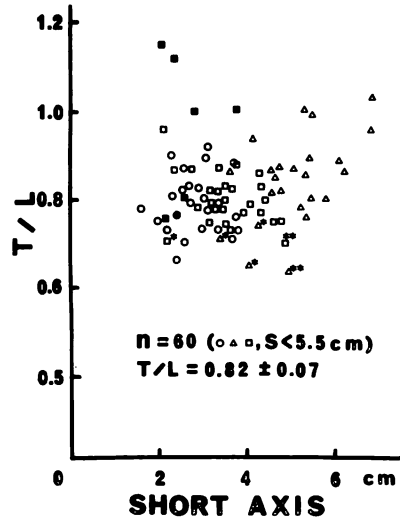
**Fig. 5. Relationship between short-axis and long-axis dimensions.**

Symbols are shown in Table 1.



**Fig. 6. Relationship between long-axis and transverse-axis dimensions.**

Statistical analysis is done on 60 subjects without any complications. Symbols are shown in Table 1.



**Fig. 7. Relationship between T/L and short axis dimensions (as in Fig. 6).**

Statistical analysis is done on 71 subjects without any complications. Symbols are shown in Table 1.

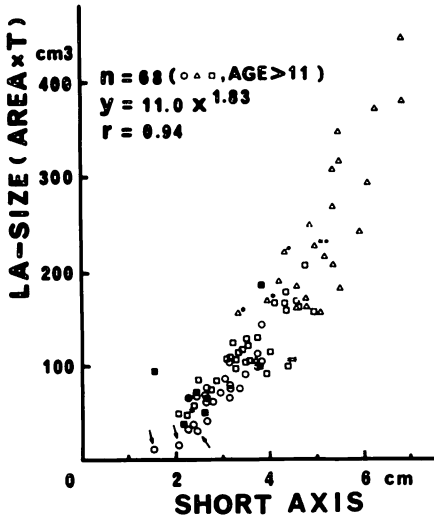


Fig. 8. Relationship between short-axis dimensions and left atrial size (AREA x T).

Statistical analysis is done on 68 subjects older than 11 years of age and without any complications. Arrows show subjects aged less than 11 years old (aged 1-2 years old). Symbols are shown in Table 1.

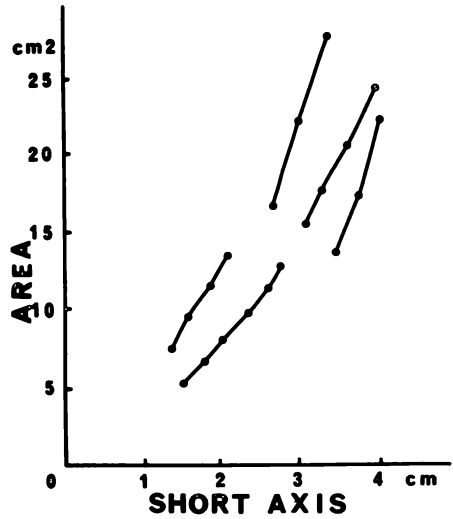


Fig. 10. Relationship between short-axis dimensions and AREA during one cardiac systole.

All 5 cases are normals or patients with heart disease except mitral valve disease.

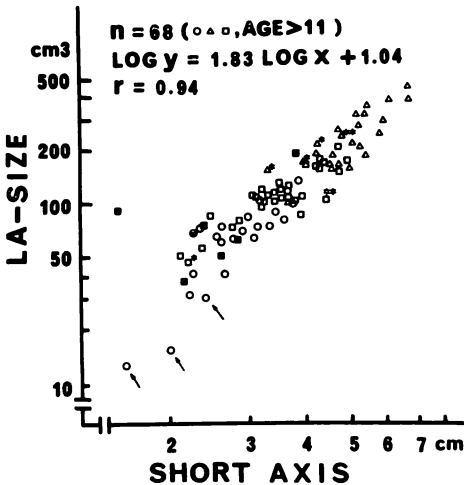
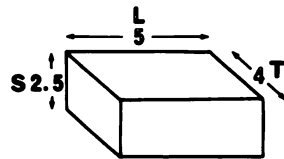


Fig. 9. Relationship between short-axis dimensions and left atrial size with logarithmic representation (as in Fig. 8).



$V_0 = 50$

S : 2.5 → 3	V = 60	(+20 %)
L : 5 → 5.5	V = 55	(+10 %)
T : 4 → 4.5	V = 56.3	(+12.5 %)

Fig. 11. Schematic illustration of the left atrium to explain the effect of each dimensional change on left atrial volume.

$V_0$ : Initial volume,  $V$ : resultant volume (percent increase in volume).

このように、心臓にとって胸郭は必ずしも余裕のある前後空間ではなく、胸郭変形の心循環動態への影響は無視できない。一方、僧帽弁膜疾患では胸郭前後径の左房形態への影響は少ない。これは基礎疾患の重症度のバラツキが大きいことと、食道などの周囲軟部組織を圧排するのに十分な左房

内圧上昇があるためと考えられる。Thoracoplasty 施行例では全例肺結核による右または両肺野の胸膜・肺・肺門部の癒着, 短縮が著明であり, そのため, 左房の長径方向の牽引を生じているものと推測された。右房拡大合併例では, 横径圧排や心尖部四腔断面で心房中隔の左房側への彎曲を認め, 犬実験における肺動脈結紮時の右房拡大と心房中隔の左房側偏位<sup>25)</sup>や僧帽弁疾患における右房圧排<sup>10)</sup>の報告と同様に, 拡大した心房の他心房形態への影響, 率いては心房動態そのものへの干渉が示唆される。また巨大左房における左室後壁運動異常<sup>23)</sup>も報告されており, 拡大した心房は, 他の心房のみならず, 心室にも複雑な影響を及ぼすものと考えられる。

#### 左房の拡大様式と短径-left atrial size 関係

心耳を除外した左房は楕円体やカプセル体に近いうように観察され, 胸郭変形, 心膜癒着, 右房拡大など, 左房外要因による変形がある場合には, 単一径のみによる左房サイズの評価は不十分である。

左房外要因のない例においては, 短径, 長径, 横径の各径は左房拡大とともにいずれも増大するが, その増大率は一樣ではなく, 短径増大率が最も大きいことは注意すべきである。すなわち左房容積変化は各径の変化値そのものではなく, 変化率に比例するため, 径変化の絶対値が同じであっても, 効率が異なる。Fig. 11 は左房を直方体に近似し, 各径を単独で 0.5 cm 変化させた時の, 左房容積変化に加えられる効果をみたものであり, 初期値は正常成人の拡張末期各径の平均的値である。上述の理由により, 短径変化の効率が最も大なることを示している。

小児の容量負荷時の左房形態に関して, Yabek ら<sup>20)</sup>は, 左房造影前後後面像の頭足径 / 最大長径比がほぼ一定のまま拡大すると報告している。他方, 渡辺ら<sup>22)</sup>は, M モード心エコー図の左房径が 6 cm 以上では, CT 法による左房断面積の増大があっても前後径はあまり変化せず, 左房は左右に拡大すると述べている。今回の測定では短径

5.5 cm 以下では T/L 比はほぼ一定であったが, それ以上の拡大では T/L 比は急増大し, 左房拡大が進むと, 頭足や前後方向の拡大は周囲臓器による制限を受け, 比較的圧縮性に富む左右の肺を圧迫して, 左房の拡大が進行するものと解釈される。

M モード心エコー図の左房前後短径と, 造影法による左房断面積の直線相関が平田ら<sup>12)</sup>によって報告され, 前後径による左房サイズ評価の発端となった。断層心エコー図上の長軸断面は側断面と異なるものの, 短径-長軸断面積関係は同様に良好な直線相関を示す。しかし, 幾何学的には断面積は短径と長径の積に比例し,  $AREA = K \times S \times L$  ( $K$  は形状によって定まる定数で楕円ならば  $\pi/4$  と一定) と表現される。今  $K$  を一定とすると, 短径増大に対して断面積が比例直線的に増大するのは長径が無変化の場合であり, 短径の 2 乗に比例して断面積が増大するのは, 相似形を保って拡大する場合に限られる。実際の左房では長径変化率が短径変化率よりも小さいため, 長軸断面積は短径の 2 乗に比例せず, より小さな指数のべき関数で近似されるものと考えられる。left atrial size ( $AREA \times T$ ) と左房容積はほぼ比例すると考えられるが, 短径, 長径, 横径の各径が同率で増大しないために, 短径の 3 乗に比例して増大しない。Fig. 9 に示したように, 短径と left atrial size の両対数グラフにおいて, 乳幼児 3 例 (矢印) を除く 11 歳以上の例では良好な直線性を示すことから,  $\log(\text{left atrial size}) = A \times \log(S) + B$ : ( $A, B, B'$  は定数) と回帰され,  $\text{left atrial size} = B' \times SA$  となり, left atrial size の短径によるべき関数回帰は妥当と思われる。Left atrial size に比例すると考えられる左房容積は, 同様に, 短径のべき関数に回帰せられ, その場合の指数部  $A$  は同値をとり,  $B'$  のみ変化する。左房前後径による左房容積のべき関数回帰では, 指数部はおよそ 2 と報告されており<sup>20, 26)</sup>, 一定年齢以上では, 左房容積は短径のほぼ 2 乗に比例して拡大すると考えられる。



## 一収縮期における短径-長軸断面積関係

一心周期の左房径変化は左房容積変化と平行し<sup>30)</sup>、一回心拍出量<sup>27,28)</sup>、僧帽弁狭窄症の重症度<sup>2,4)</sup>、僧帽弁閉鎖不全の逆流流量<sup>5)</sup>、左房収縮による左室充満への寄与<sup>11)</sup>などの推定に利用されている。長軸断面において左房後壁の振幅は前壁に比べてはるかに小さく、前壁の振幅は前後径変化とほぼ等しい。また前後径と他の2径の増減は平行しておこるため、前後径変化、すなわち大動脈基部の前後運動は左房容積変化の直接的表現であると考えられる。それゆえ、大動脈基部振幅と一回心拍出量の相関は、僧帽弁逆流がなく、左房サイズに大差のない例での、左房容積変化と一回心拍出量の相関に基づくものと推測される。一収縮期の短径-長軸断面積関係はほぼ直線的であったが、短径の大きいものほどその傾きは大きであり、左房径変化を左房容積変化の指標とする際には、左房径による何らかの補正が必要と考えられる<sup>5,11)</sup>。

## Mモード心エコー図の左房径による評価の妥当性と問題点

前胸部からのMモード心エコー図上の左房径は、通常、短径とほぼ一致するため、短径同様に簡便で、優れた左房サイズ評価の指標となりうる。しかし前述の左房変形例では正当に評価されず、また左房容積が短径のほぼ2乗に比例し、短径変化に対する容積変化の割合が左房拡大とともに大きくなるため、拡大した左房では、短径による左房容積推定の誤差が大きくなる。拡大が進むと左房は前後よりも左右に拡大するようになるため、さらに問題が大きくなる。Mモード法による評価はまたエコービーム方向や後壁同定の点にも難がある。断層心エコー図による左房サイズ評価は、これらの点においてMモード法よりも優れた方法と考えられる。

## 要 約

左房周囲構造物の左房形態に及ぼす影響、ならびに左房前後径による左房サイズ評価の妥当性と問題点について検討した。

断層心エコー図を用いて、互いに直交する左房前後短径S、長径L、横径Tと長軸断面積AREAを84例で計測した。Left atrial sizeを $AREA \times T$ と定義した。対象は、心疾患のない24例、僧帽弁膜疾患24例、僧帽弁膜疾患を除く種々の心疾患34例で、thin chest合併例、胸郭形成術施行例、著しい右房拡大合併例を含む。Thin chest合併例では左房は前後に圧排され、胸郭形成術施行例では頭足方向に伸展し、右房拡大合併例では左右方向に圧排されていた。これより左房周囲構造物が左房動態に直接影響することが推測された。

左房の拡大とともに、短径、長径、横径の各径は均等には増大しなかった。各径の左房容積変化への寄与はその径変化率に比例し、かつ短径の変化率が最も大きいため、他径よりも左房容積変化への寄与が大きかった。その不均等拡大のため、左房容積は短径や短径の3乗に比例しなかった。個々の例における一収縮期の短径と長軸断面積との関係はほぼ直線的であったが、その関係における直線の傾きは、短径の大きいものほど急峻であった。短径変化を左房容積変化の指標とする際には、短径による補正が必要と考えられた。

左房はあらゆる方向に拡大するため、短径や他の径はいずれも左房サイズを反映した。しかし前述のように、変形した左房では、単一径による左房サイズ評価は不十分であった。さらに拡大した左房では、前後方向よりも左右方向に拡大する傾向にあり、またMモード超音波ビームを左房長軸に対して直角に保つことはしばしば困難であった。Mモード心エコー図法による左房サイズ評価は、左房変形例のみならず、高度の左房拡大例でも誤差が大きいと考えられた。

## 文 献

- 1) Gehl LG, Mintz GZ, Kother MN, Segal BL: Left atrial volume overload in mitral regurgitation: A two-dimensional echocardiographic study. *Am J Cardiol* 49: 33, 1982
- 2) Koyanagi S, Anan T, Koiwaya Y, Orita Y,

- Tanaka S, Kikuchi Y, Nakamura M, Tokunaga K, Hirata T: The change in the left atrial dimension during diastole: Echocardiographic assessment of mitral stenosis. *Jpn Heart J* **21**: 17, 1980
- 3) Sherrid MV, Clark RD, Chorn K: Echocardiographic analysis of left atrial size before and after operation in mitral valve disease. *Am J Cardiol* **43**: 171, 1979
  - 4) Naccarelli GW, Nomeir AM, Watts LE, Zelis R: Echocardiographic assessment of mitral stenosis by the left atrial emptying index. *Chest* **76**: 668, 1979
  - 5) Yorozu T, Matsuzaki M, Sasada T, Ehara K, Ishida K, Fukagawa K, Tanikado O, Shimizu M, Nomoto R, Kusukawa R: Echocardiographic estimation of stroke volume and mitral regurgitant volume using new parameter from aortic posterior wall motion. *J Cardiography* **8**: 473, 1978 (in Japanese)
  - 6) Kennedy JW, Yarnall SR, Murray JA, Figley MM: Quantitative angiography: Relationships of left atrial and ventricular pressure and volume in mitral valve disease. *Circulation* **41**: 817, 1970
  - 7) Sauter HJ, Dodge HT, Jhonston RR, Graham TP: The relationship of left atrial pressure and volume in patients with heart disease. *Am J Cardiol* **42**: 545, 1978
  - 8) De Maria AN, Oliver LE, Borgren HG, George L, Mason DT: Apparent reduction of aortic and left heart chamber size in atrial septal defect. *Am J Cardiol* **42**: 545, 1978
  - 9) Castellanos A, Hernandez F: Angiocardiographic determination of size of left atrium in congenital heart disease. *Acta Radiol Diag* **6**: 433, 1967
  - 10) Hamby RI, Zeldis SM, Hoffman I, Sarli P: Left atrial size and left ventricular function in coronary artery disease: An echocardiographic-angiographic correlative study. *Catheter & Cardiovasc Diag* **8**: 173, 1982
  - 11) Uchida T, Matsuzaki M, Ogawa H, Anno Y, Takahashi Y, Toma Y, Hiroyama N, Matsuda Y, Kumada T, Kusukawa R: Atrial filling fraction obtained by aortic echocardiogram: Its consequent change in acute myocardial infarction. *J Cardiography* **11**: 921, 1981 (in Japanese)
  - 12) Hirata T, Wolfe SB, Popp RL, Helmen CH, Feigenbaum H: Estimation of left atrial size using ultrasound. *Am Heart J* **78**: 53, 1969
  - 13) ten Cate FJ, Kloster FE, van Dorp WG, Meester GT, Roelant J: Dimensions and volumes of left atrium and ventricle determined by single beam echocardiography. *Br Heart J* **36**: 737, 1974
  - 14) Allen HD, Goldberg SJ, Sahn DJ, Ovitt TW, Goldberg BB: Suprasternal notch echocardiography: Assessment of its clinical utility in pediatric cardiology. *Circulation* **55**: 605, 1977
  - 15) Ueda K, Saito A, Nakano H: Measurement of the dimensions of the great vessels and the left atrium by suprasternal notch echocardiography. *J Cardiography* **8**: 409, 1978 (in Japanese)
  - 16) Sasaki T, Matsuzaki M, Anno Y, Toma Y, Hiroyama N, Uchida T, Takahashi Y, Naito H, Tamitani M, Yomezawa F, Kusukawa R: A study of dynamics of both area in patients with mitral stenosis and mitral regurgitation by esophageal echocardiography. *Jpn J Med Ultrason* **9**: 23, 1982 (in Japanese)
  - 17) Toma Y, Matsuzaki M, Sasaki T, Anno Y, Takahashi Y, Uchida T, Sada K, Takahashi T, Hiroyama N, Kusukawa R, Tada T, Nakashima A: The effect of the Valsalva and Muller maneuvers on right and left atrial dimensions in man studied by esophageal echocardiography. *J Cardiography* **11**: 477, 1981 (in Japanese)
  - 18) Hiroyama N, Matsuzaki M, Toma Y, Sasaki T, Anno Y, Takahashi Y, Uchida T, Tamitani M, Murata T, Yonezawa F, Ogawa H, Matsuda Y, Kumada T, Kusukawa R: Study on right and left atrial dynamics in chronic constrictive pericarditis by esophageal echocardiography. *J Cardiography* **12**: 415, 1982 (in Japanese)
  - 19) Minagoe S, Tei C, Tanaka H, Kashima T, Kanehisa T: Echocardiographic evaluation of right and left atrial dimensions by right sternal approach. *J Cardiography* **10**: 251, 1980 (in Japanese)
  - 20) Yabek SM, Isabel-Jones J, Bhatt DR, Nakazawa M, Marks RA, Jarmakani JM: Echocardiographic determination of left atrial volumes in children with congenital heart disease. *Circulation* **55**: 269, 1976
  - 21) Tomoda H, Matsuyama S: Evaluation of the right and left atria of various heart diseases with computed tomography. *J Cardiography* **10**: 243, 1980 (in Japanese)
  - 22) Watanabe S, Yamamoto H, Yumura Y, Yoshida H, Morooka N, Masuda M, Inagawa Y: Measurement method of cardiac computed tomography (CT). *J Cardiography* **10**: 531, 1980 (in Japanese)
  - 23) Bepp S, Kawazoe K, Nimura Y, Nagata S, Park YD, Sakakibara H, Fujita T: Echocardiographic study of the abnormal position and motion of the

- posterobasal wall of the left ventricle in cases of giant left atrium. *Am J Cardiol* **49**: 467, 1982
- 24) Lundstrom NR, Mortensson W: Clinical application of echocardiography in infants and children: Estimation of aortic root diameter and left atrial size: A comparison between echocardiography and angiography. *Acta Paediat Scand* **63**: 33, 1974
- 25) Tei C, Tanaka H, Nakao S, Yoshimura H, Minagoe S, Kashima T, Kanehisa T: Motion of the interatrial septum in acute mitral regurgitation. *Circulation* **62**: 1080, 1980
- 26) Schabelman S, Schiller NB, Silverman NH, Ports TA: Left atrial volume estimation by two-dimensional echocardiography. *Catheter & Cardio-vasc Diag* **7**: 165, 1981
- 27) Pratt RC, Parisi AF, Harrington JJ, Sasahara AA: The influence of left ventricular stroke volume on aortic root motion: An echocardiographic study. *Circulation* **53**: 974, 1976
- 28) Morioka S, Tomonaga G, Hoshino T, Shimono Y, Motomura M, Kusakawa R: Systolic aortic root motion and left ventricular stroke volume. 2. Simultaneous examination of echocardiography and Fick method. *J Cardiology* **8**: 231, 1978 (in Japanese)
- 29) Akgun G, Layton C: Aortic root and left atrial wall motion: An echocardiographic study. *Br Heart J* **39**: 1082, 1977
- 30) Strunk BL, Fitzgerald JW, Lipton M, Popps RL, Barry WH: The posterior aortic wall echogram: Its relationship to left atrial volume change. *Circulation* **54**: 744, 1976
- 31) Schabelman SE, Schiller NB, Ansetz RA, Silverman NH, Glantz SA: Comparison of four two-dimensional echocardiographic views for measuring left atrial size. *Am J Cardiol* **41**: 391, 1978 (abst)
- 32) Biamino G, Wessel HJ, Schlag W, Schroeder R: Echocardiographic pattern of motion of the aortic root as a correlate of left atrial volume changes. *Am Heart J* **100**: 191, 1980