

左室内血流動態による僧帽  
弁閉鎖不全症の定量的評価  
の試み：超音波パルス・ド  
プラー法を用いて

Quantitation of mitral  
regurgitation by left ven-  
tricular blood flow dy-  
namics: A pulsed Dop-  
pler echocardiographic  
study

真田 純一  
中村 一彦  
川平 正純  
大重太真男  
橋本 修治

Jun-ichi SANADA  
Kazuhiko NAKAMURA  
Masazumi KAWAHIRA  
Tamao OHSHIGE  
Shuji HASHIMOTO

**Summary**

Using pulsed Doppler echocardiography, the blood flow dynamics in the left ventricular cavity were studied in 52 cases with mitral regurgitation (MR) (32 cases of grade 1 or 2 and 20 cases of grade 3 or 4 according to the Sellers' classification) were studied to quantify the severity of MR. Twelve healthy subjects served as the control. The results were as follows:

1. At the mitral orifice, systolic laminar flow toward the left atrial cavity was observed in 17 cases with grade 3 or 4 MR. This flow was shown to begin at the isovolumic contraction phase and it had a higher velocity in end-systole. Thus, it could easily be differentiated from ejection flow observed in the left ventricular outflow tract.

2. The duration of systolic blood flow in the mid-ventricle was significantly prolonged over that in the outflow tract in cases with grade 3 or 4 MR compared to those with grade 1 or 2 MR (grade 1 or 2:  $4 \pm 27$  msec, grade 3 or 4:  $65 \pm 35$  msec,  $p < 0.001$ ), indicating that MR continued even after the end of left ventricular ejection.

3. The velocity of early diastolic left ventricular inflow was estimated for cases having isolated MR (16 cases with mitral chordal rupture and one case of mitral valve prolapse syndrome). In the healthy subjects and cases with grade 1 or 2 MR, the velocity was less than 84 cm/sec. The velocity was increased more than 100 cm/sec in grade 3 or 4 MR.

These observations indicated the clinical potential of abnormal blood flow dynamics in the left ventricular cavity in the semi-quantification of MR.

**Key words**

Pulsed Doppler echocardiography      Mitral regurgitation      Left ventricular blood flow dynamics  
Laminar regurgitant flow      Isovolumic contraction flow

鹿児島大学医学部 第二内科  
鹿児島市宇宿町 1208-1 (〒890)

The Second Department of Internal Medicine,  
Faculty of Medicine, Kagoshima University, Usuki-  
cho 1208-1, Kagoshima 890

Received for publication November 21, 1983 (Ref. No. 27-56)

## はじめに

超音波パルス・ドプラー法<sup>1,2)</sup>を用いて左房内乱流ジェット所見を捕え、僧帽弁閉鎖不全症を定性的に診断する試みは、既に多数報告されており、その有用性は広く認められている<sup>3-9)</sup>。一方、同疾患の定量評価に関しては、Abassi ら<sup>6)</sup>の報告以来、乱流ジェット所見に対する左房内マッピング法の有用性が指摘されており、一定の評価を得ている。しかしながら、同法では gain setting の違いによる乱流ジェットの過大あるいは過小評価の可能性、あるいはマッピング法特有の繁雑さ、および三次元的左房腔内における取りこぼしの問題等が、残された検討課題であろうと思われる。これに対して、我々は僧帽弁逆流に起因する左室内異常血流動態を検討し、僧帽弁閉鎖不全症の定量評価の可能性について検討したので報告する。

## 対象と方法

対象は左室造影法を施行した僧帽弁閉鎖不全症連続 52 例(男性 33 例, 女性 19 例, 21~68 歳, 平均 47 歳)である。左室造影法では Sellers 分類<sup>10)</sup> I~II 度 32 例, III~IV 度 20 例であった。また対照として健常例 12 例を用いた。僧帽弁閉鎖不全症の基礎疾患は、リウマチ性心臓病 20 例, 僧帽弁腱索断裂 16 例, 陳旧性心筋梗塞 8 例, 心房中隔欠損症 3 例, 特発性心筋症 2 例, 僧帽弁逸脱症候群 1 例, 人工弁機能不全 1 例, その他 1 例である。僧帽弁狭窄症の合併を 16 例に、また大動脈弁膜症の合併を 13 例に認めた。

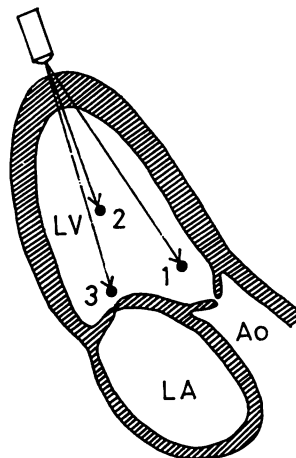
使用装置は Aloka 製 SSD-910 超音波パルス・ドプラー装置である。同装置では探触子に近づく血流は baseline より上方へ、遠ざかる血流は下方へ表示される。また発振周波数 2.75 MHz, パルス繰り返し周波数は 4.4 KHz であり、検出分析可能な最大ドプラー周波数は  $\pm 2.2$  KHz であるが、それ以上の周波数(流速)は対側に折り返すドプラー信号として示され、方向性を無視すれば 4.4 KHz まで分析し得る。ドプラー信号の time

delay は 22 msec であり<sup>13)</sup>, 時相分析にあたっては、すべてこの time-delay を考慮した。Sample volume は focus point (6.5~7 cm) の個所で、方位方向 3 mm, 深さ方向 2.3 mm である。記録は strip chart recorderにより 50 あるいは 100 mm/sec の紙送り速度にて行なった。ドプラー信号の scale maker は、縦方向の 2 点間は 440 Hz (12 cm/sec) を示す。検査にさいし対象者を軽度左側臥位とし、超音波断層法により心尖部から超音波ビームを投入し、左室流出路, 左室中央部, 左室流入路僧帽弁口部の 3 個所における血流を検討した (Fig. 1)。Sampling site の設定は、収縮終期にて行なった。左室中央および僧帽弁口部で、探触子より遠ざかる血流信号は、超音波ビーム方向よりみて、おおよそ左房方向へ向かう血流成分(流速ベクトル)を示すものと判断された。

## 結 果

### 1. 僧帽弁口部逆流血流

Fig. 2 は IV 度の僧帽弁閉鎖不全症の血流ドプラー信号を示すが、僧帽弁口部(上段)において、



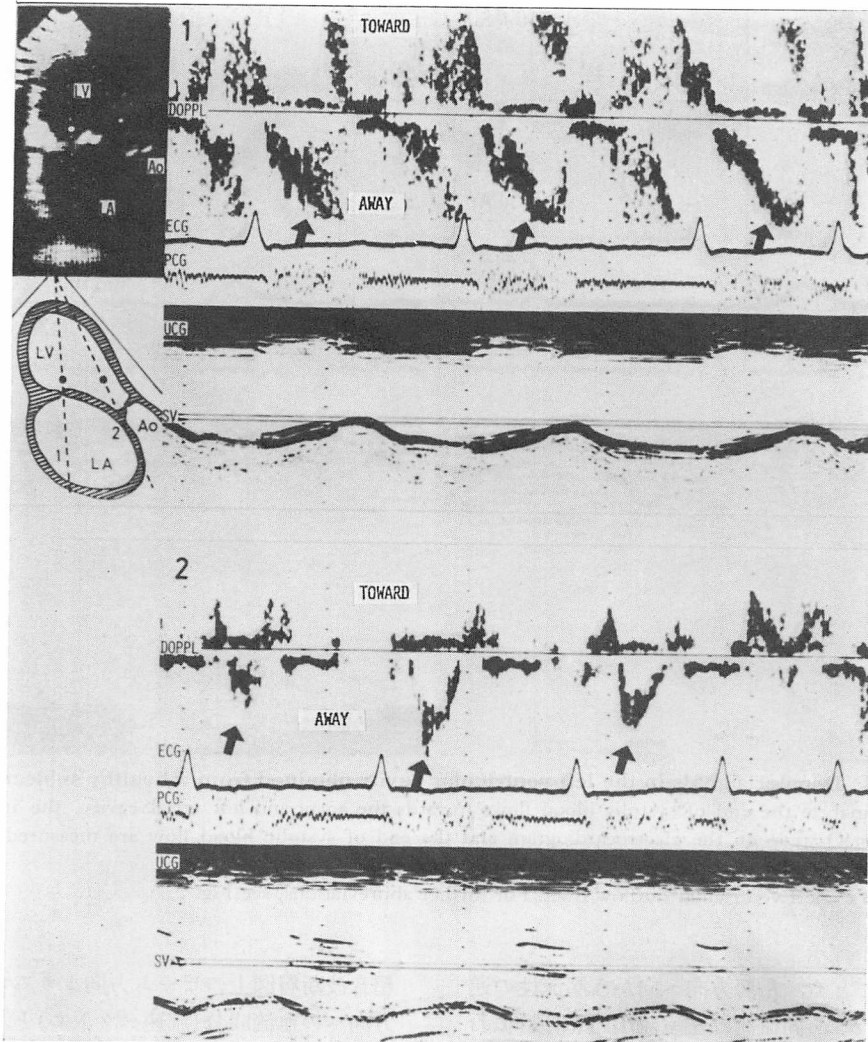
Sampling site

- 1) LV outflow
- 2) LV center
- 3) LV inflow

Fig. 1. Schematic illustration of the sampling sites.

By displaying the apical long-axis view of the two-dimensional image, blood flow patterns in the left ventricular cavity were investigated.

LV=left ventricle; LA=left atrium; Ao=aorta.



**Fig. 2. Doppler signals in the left ventricular cavity obtained from a case with grade 4 mitral regurgitation.**

At the mitral orifice (upper panel), systolic laminar flow toward the left atrial cavity is observed, indicating high grade mitral regurgitant flow (arrows). This flow begins at the isovolumic contraction phase and has the highest velocity in end-systole. Moreover, the peak velocity of this flow is higher than that of ejection flow in the left ventricular outflow tract (lower panel, arrows).

Doppl=Doppler; ECG=electrocardiogram; PCG=phonocardiogram; UCG=echocardiogram; SV=sample volume. For further abbreviations, see Fig. 1.

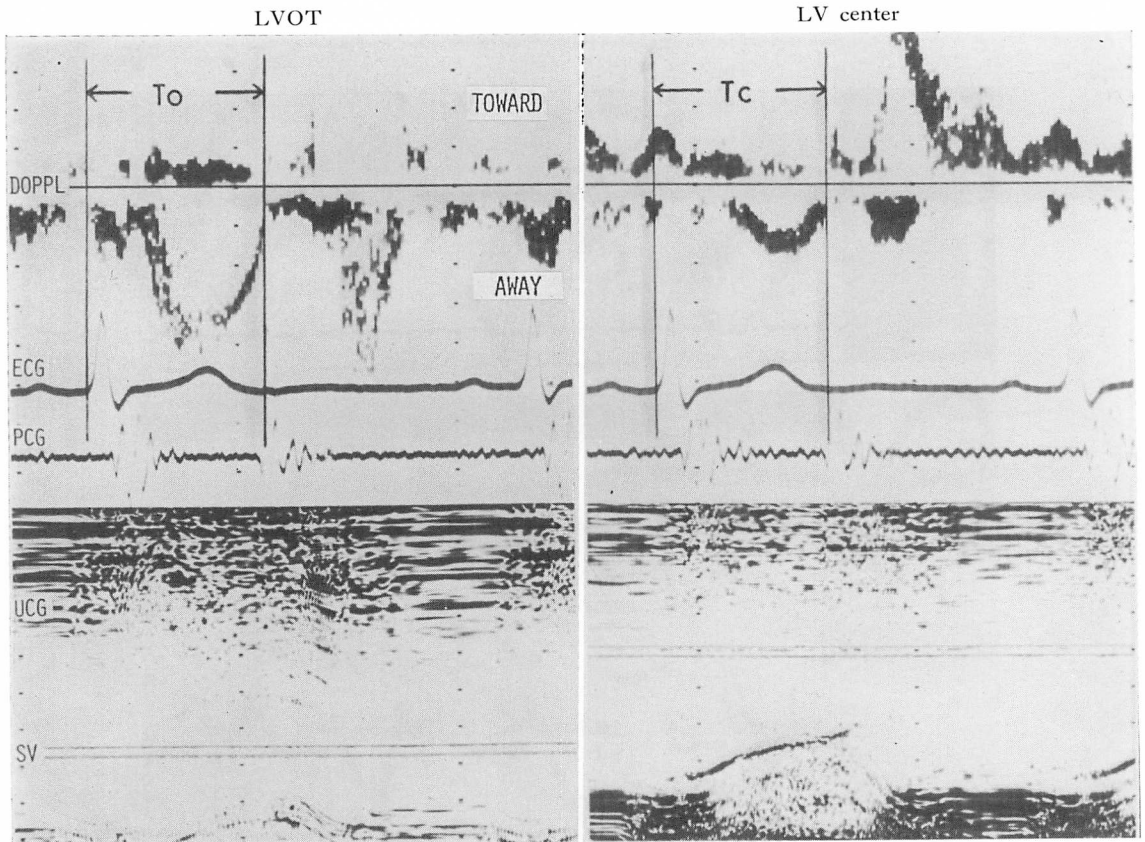


Fig. 3. Doppler signals in the left ventricular cavity obtained from a healthy subject.

To analyze the end of systolic blood flows towards the aorta and left atrial cavity, the intervals between Q-wave on the electrocardiogram and the end of systolic blood flow are measured in the outflow tract ( $T_o$ ) and the center ( $T_c$ ) of the left ventricular cavity.

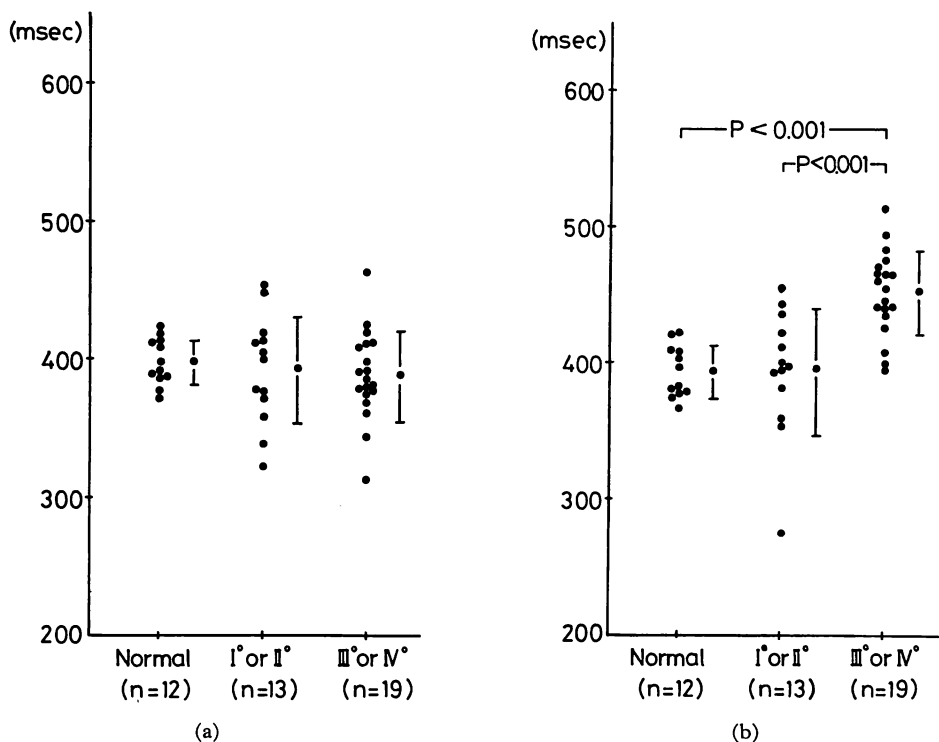
LVOT=left ventricular outflow tract. For further abbreviations, see Fig. 2.

矢印で示すごとく、左房方向へ向かう層流性の逆流血流を認める。同血流は左室流出路(下段)における左室駆出血流(矢印)と異なり、流速が早く、かつ等容性収縮期より始まり、収縮後期に流速のピークを有していた。このような僧帽弁逆流所見は、健常群や閉鎖不全 I~II 度群では認められず、III~IV 度群 20 例中 17 例でのみ認められた。同所見の認められなかった III~IV 度群 3 例は、いずれも後尖系の腱索断裂例であった。

## 2. 流出路と中央部における収縮期血流

先にも述べたごとく、左室中央部収縮期血流は

超音波断層図上のビーム方向よりみて、ほぼ左房方向への血流成分(流速ベクトル)とみなし得るため、同血流と流出路収縮期血流(左室駆出血流)の終了時相の検討を試みた。同検討には今回の僧帽弁閉鎖不全症 52 例中、収縮期血流の終了時相が良好に記録し得なかった 7 例、*asynergy* を有する陳旧性心筋梗塞に伴う乳頭筋不全<sup>11)</sup> 7 例、および左室中央部収縮期血流を記録し得なかった 6 例を除いた 32 例を対象とした。終了時相は Fig. 3 に示すごとく、同時に記録した心電図上 Q 波より収縮期血流の終了点までを測定し、便宜上左室



**Fig. 4. Intervals between Q-wave and the end of systolic blood flow in the outflow tract (To) and the center (Tc) of the left ventricular cavity.**

- a) In the outflow tract, the differences of To between each groups are not significant.
- b) In the center, Tc in the group with grade 3 or 4 mitral regurgitation is significantly longer than that in the other 2 groups.

流出路における同測定値を To, 左室中央部を Tc とし, これらを比較検討した. 測定値の検討は Bazett の式<sup>12)</sup>に従って R-R interval による補正を行うとともに, すべて 5 心拍平均にて行った.

その結果, To は健常群  $397 \pm 16$ , I~II 度群  $391 \pm 39$ , III~IV 度群  $387 \pm 33$  (各 msec) で, 各群間に有意差を認めなかったが (Fig. 4 a), Tc は健常群  $393 \pm 19$ , I~II 度群  $393 \pm 47$ , III~IV 度群  $452 \pm 31$  (各 msec) で, 健常群と I~II 度群間には有意差を認めなかったものの, これらと III~IV 度群間には有意差が認められた (Fig. 4 b).

一方, 個々の症例における To と Tc の比較では, 健常群および I~II 度群では比較的同様の値

を示したのに対し, III~IV 度群では Tc の延長を認めたため (Fig. 5), Tc-To を求め各群間で比較を試みた. その結果, Fig. 6 に示すごとく, 健常群  $-4 \pm 11$ , I~II 度群  $4 \pm 27$ , III~IV 度群  $65 \pm 35$  (各 msec) で, 健常群と I~II 度群では有意差がなかったものの, これらと III~IV 度群間には明らかな有意差を認めた.

### 3. 僧帽弁口部における拡張早期左室流入血流

Fig. 7 に僧帽弁口部における血流信号を示すが, II 度の例(上段)に比し, IV 度の例(下段)では拡張早期左室急速流入血流の速度が増大し(黒矢印), 振り切れて対側へ折り返す所見(白矢印)を認めた. 純型僧帽弁閉鎖不全症 17 例(僧帽弁腱索断裂: 16 例, 僧帽弁逸脱症候群: 1 例)および

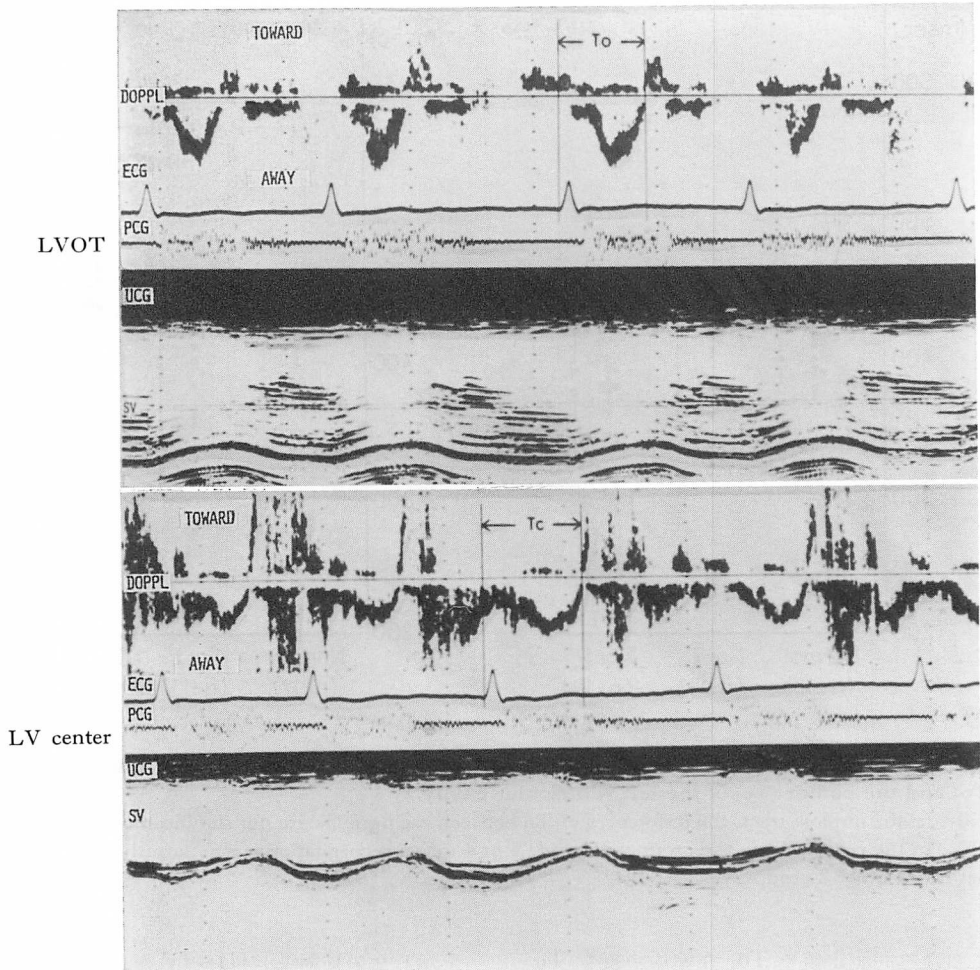


Fig. 5. Doppler signals in the left ventricular cavity obtained from a case with grade 4 mitral regurgitation.

The interval between Q-wave and the end of systolic blood flow is apparently longer in the center (Tc) than that in the outflow tract (To).

Abbreviations as in Figs. 2 and 3.

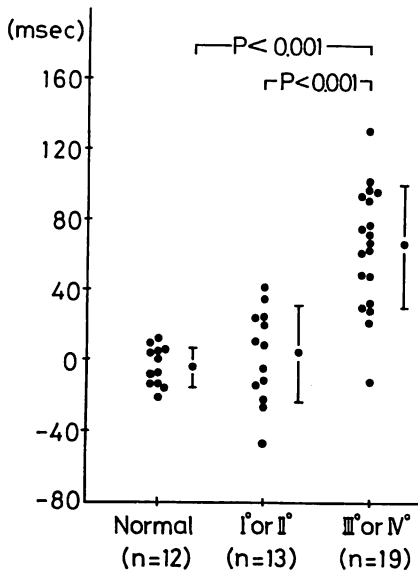
健常群 12 例における検討では, I~II 度群 7 例および健常群では 84 cm/sec 以下であったのに対し, III~IV 度群では 100 cm/sec 以上であった.

#### 考 按

##### 1. 僧帽弁口部逆流血流

僧帽弁逆流血流は, 逆流口通過後の左房内では原則として広周波数帯域の乱流所見を示すが<sup>3-9)</sup>,

今回の検討では, III~IV 度群 20 例中 17 例で, 逆流口直前の左室内僧帽弁口部において, 狭い周波数帯域の層流が認められた. I~II 度群で同様の所見が認められなかったのは, 左房への“漏れ”が少量で, 同部位の血流動態におよぼす影響が小さいためと思われる. 同血流は, 左室流出路駆出血流が収縮中期に流速のピークを有するのに対し, 等容性収縮期より始まり, 収縮後期にピ



**Fig. 6. Differences of duration between systolic blood flow in the center (Tc) and the outflow tract (To) of the left ventricular cavity (Tc-To).**

In the group with grade 3 or 4 mitral regurgitation, Tc-To is significantly longer than that in the other 2 groups.

ークを示し、また駆出血流に比し明らかに流速が大であった。したがって、これらの特徴的な所見に留意すれば、Diebold ら<sup>5)</sup>が指摘しているような左室駆出血流とする誤認を防ぐことが可能である。同血流が収縮後期に流速のピークを示すメカニズムとしては、収縮の進行とともに、僧帽弁が前方へ移動し、sampling site が相対的に逆流口に近づくことが考えられる<sup>9)</sup>。一方、我々は左室等容性収縮期に左室流出路へ向かう小さな血流の存在を報告したが<sup>13)</sup>、Fig. 2の左室流出路血流信号では、同所見は明らかでない。Fig. 8はFig. 2と同一症例の僧帽弁口部血流信号であるが、矢印で示すごとく、逆流信号の極く初期にノッチ形成が認められ、等容性収縮期血流のピークを示すものと思われた。すなわち高度の僧帽弁閉鎖不全例では、等容性収縮期血流は逆流口を通じ左房へ向うため、同血流と収縮期逆流血流が一連のもの

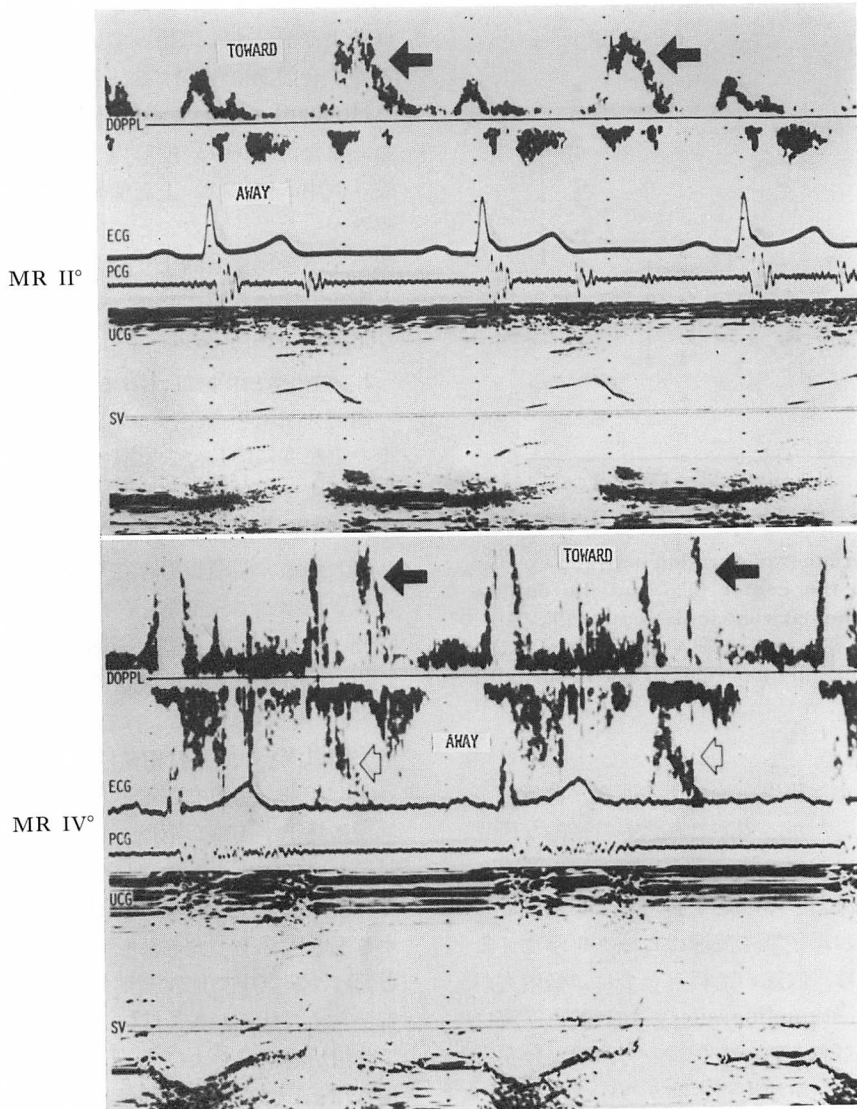
として、弁口部異常血流信号を形成しているものと考えられた。またこの等容性収縮期血流はI音主成分より前にすでに始まっている事実は、僧帽弁逆流がI音前節に相等する部分から生じているというHubbard ら<sup>14)</sup>の主張を支持する所見と思われた。また、III~IV度群のうち、後尖系の腱索断裂8例中3例では、上記僧帽弁逆流信号は検出し得なかったが、このことは同症例の場合、逆流血流が左室後側壁方向より回り込み、超音波ビームと直角方向になることが、その大きな原因であろうと考えられた<sup>7,9)</sup>。

## 2. 流出路と中央部における収縮期血流

僧帽弁閉鎖不全症では、左室内収縮期血流は、その重症度に応じ、大動脈へ向かう成分と左房方向への成分とに二分される。一方、僧帽弁逆流は左房-左室間圧較差が反転するまで持続し、しばしば大動脈弁閉鎖後も存在することが指摘されている<sup>15)</sup>。そこで流出路と、ほぼ左房方向への血流成分とみなされる左室中央部の収縮期血流の終了時相の検討を試みた。健常群、I~II度群およびIII~IV度群の3群における流出路収縮期血流(左室駆出血流)の終了時相には有意差は示されなかった。従来、僧帽弁閉鎖不全症では、左室駆出は早期に終了する事が指摘されている<sup>16)</sup>。今回の検討において同所見が示されなかったのは、他の合併弁膜症によるelectro-mechanical systoleに対する影響<sup>17)</sup>がその大きな原因と思われる。同様の影響は、左室中央部収縮期血流に対しても存在すると考えられるから、III~IV群での同血流の終了時相が健常群およびI~II度群に比し有意に延長したとしても、その評価は困難であるものと思われた。すなわち、とくにリウマチ性心臓病のごとく、他の合併弁膜症を有することの多い疾患群では、左室流出路あるいは中央部収縮期血流のみの検討で僧帽弁閉鎖不全症を定量的に評価する意義は小さいものと考えられた。

一方、個々の症例における流出路と中央部収縮期血流の持続時間の差の検討では、III~IV度群のみで、後者の明らかな延長を認めた。他の合併



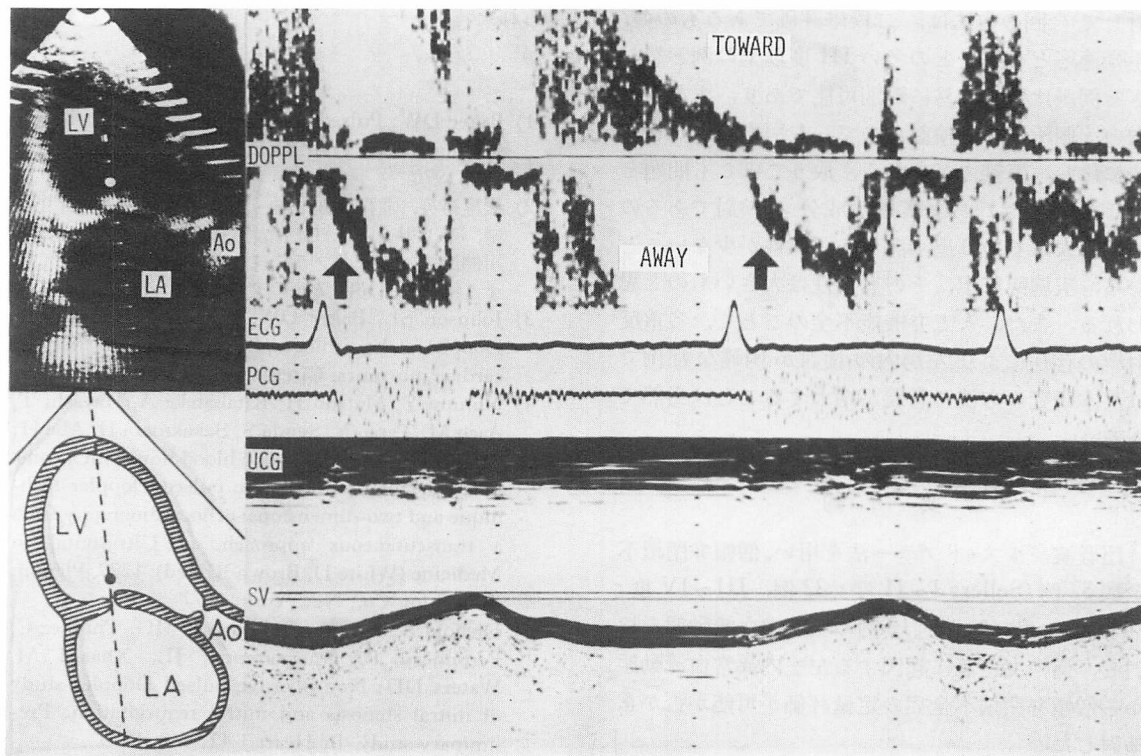


**Fig. 7. Doppler signals at the mitral orifice in the left ventricular cavity obtained from two cases with mitral regurgitation.**

In cases with grade 4 mitral regurgitation (MR) due to chordal rupture of the posterior mitral leaflet (lower panel), in which systolic laminar regurgitant flow can not be detected, early diastolic rapid-filling flow (arrows) has a higher velocity than that in cases with grade 2 MR (upper panel), and presents aliasing of the Doppler signals (open arrows).

Abbreviations as in Fig. 2.





**Fig. 8.** Doppler signals at the mitral orifice in the left ventricular cavity obtained from the same case as in Fig. 2.

At the early phase of systolic regurgitant flow, notch formation (arrows) is observed, indicating the peak of isovolumic contraction flow.

Abbreviations as in Fig. 2.

弁膜症による electro-mechanical systole に対する影響は、同一症例においては流出路および中央部いずれにおいてもほぼ同様と考えられるから、この差は他の合併弁膜症の有無にかかわらず、僧帽弁閉鎖不全症の血流動態を把握する上で重要な駆出と逆流の2つの持続時間の要素を反映し、したがって本症の定量評価に有用なものと思われた。すなわち、この差が大であれば、僧帽弁逆流が左室駆出の終了後も持続することを意味する。この値がI~II度群で大とならないのは、逆流量の大小が中央部における血流動態に与える影響が異なることを示唆するものと考えられる。

### 3. 僧帽弁口部における拡張早期左室流入血流

今回の検討では、III~IV度群における拡張早

期左室流入血流速度の増大が認められた。これは左室急速流入血流量の増大を反映する所見と考えられ、僧帽弁閉鎖不全症の定量評価の一助となるものと思われる。とくに僧帽弁口部逆流血流を検出し得ない後尖系の腱索断裂例等ではそうであると思われるが、その評価には他の高心拍出量機転の合併に留意すべきものと考えられた。

以上、超音波パルス・ドプラー法を用い、左室内異常血流動態を検讨することにより、僧帽弁閉鎖不全症の半定量評価が可能であることを示した。従来の左房内マッピング法を用いる定量評価は、逆流ジェットの左房内における拡がり进行评估する方法であり、理にかなっていると言えるが、先に述べたごとく、いまだ問題点も多い。これに

対して今回の方法は, 二段階評価であるものの, 手術適応となることの多い III 度以上の例と然らざる例が比較的容易に鑑別可能であり, また左室内の 3 箇所のみでの検討なので, 左房内マツピング法に比し, 繁雑さが少なく, 取りこぼしも問題とならないこと, および層流成分の検討であるので, 過大あるいは過小評価の可能性が少ないことから, 実施臨床上, その有用性は大きいものと思われる。また, 人工弁機能不全のごとく, 多重反射<sup>18)</sup>の存在により左房内の検討が困難な症例では, 本研究の方法の意義が増大することは当然であろう。

### 要 約

超音波パルス・ドプラー法を用い, 僧帽弁閉鎖不全症 52 例 (Sellers I~II 度: 32 例, III~IV 度: 20 例), および健常例 12 例の左室内血流動態を検討し, 僧帽弁逆流に起因する左室内異常血流動態から僧帽弁閉鎖不全症の定量評価が可能か否かを検討した。

1. III~IV 度群 20 例中 17 例でのみ, 僧帽弁口部において左房へ向かう層流性の血流信号を認めた。同血流は流出路駆出血流に比し流速が早く, また等容性収縮期より始まり, 収縮後期に流速のピークを有することより, 駆出血流とは明確に鑑別し得た。

2. 左室中央部と流出路の収縮期血流の持続時間は, 左房方向に向う前者の血流の方がより長く, その程度は III~IV 度群で一層明瞭であった (I~II 度群:  $4 \pm 27$  msec, III~IV 度群:  $65 \pm 35$  msec,  $p < 0.001$ )。

3. 僧帽弁口部における拡張早期左室流入血流の流速は, 純型僧帽弁閉鎖不全症 17 例 (僧帽弁腱索断裂: 16 例, 僧帽弁逸脱症候群: 1 例) に限れば, 健常群および I~II 度群では 84 cm/sec 以下であったのに対し, III~IV 度群では 100 cm/sec 以上であった。

以上より, 左室内異常血流動態の検討から, 僧帽弁閉鎖不全症の半定量評価が可能であると考え

られた。

### 文 献

- 1) Baker DW: Pulsed ultrasonic Doppler blood flow sensing. IEEE Trans Sonics and Ultrason SU-17: 170, 1970
- 2) 松尾裕英, 北島 颯, 林 亭, 浅生雅人, 寺尾祐輔, 千田彰一, 仁村泰治, 佐藤 裕, 田辺浩二, 中川健治: パルスドプラー法による心臓内血流検出に関する検討. 日超医講演論文集 28: 1, 1975
- 3) Johnson SL, Baker DW, Lute RA, Dodge HT: Doppler echocardiography: The localization of cardiac murmurs. Circulation 48: 810, 1973
- 4) Nimura Y, Matsuo H, Kitabatake A, Hayashi T, Asao M, Terao Y, Senda S, Sakakibara H, Abe H: Studies on the intracardiac blood flow with a combined use of the ultrasonic pulsed Doppler technique and two-dimensional echocardiography from a transcutaneous approach. in Ultrasound in Medicine (White D, Brown RE, ed), 1277, Plenum Publishing Co., New York, 1977
- 5) Diebold B, Theroux P, Bourassa MG, Thuillez C, Peronneau P, Guermonprez JL, Xhaard M, Waters DD: Non-invasive pulsed Doppler study of mitral stenosis and mitral regurgitation: Preliminary study. Br Heart J 42: 168, 1979
- 6) Abbasi AS, Allen MW, Decristofaro D, Unger I: Detection and estimation of the degree of mitral regurgitation by range-gated pulsed Doppler echocardiography. Circulation 61: 143, 1980
- 7) Miyatake K, Kinoshita N, Nagata S, Paku Y, Sakakibara H, Nimura Y: Intracardiac flow pattern in mitral regurgitation studied with combined use of the ultrasonic pulsed Doppler technique and cross-sectional echocardiography. Am J Cardiol 45: 155, 1980
- 8) Blanchard D, Diebold B, Peronneau P, Foulst JM, Nee M, Gruermonprez JL, Maurice P: Non-invasive diagnosis of mitral regurgitation by pulsed Doppler technique and cross-sectional echocardiography. Br Heart J 45: 589, 1981
- 9) 真田純一, 中村一彦, 南 幸弘, 窪 博道, 川平正純, 黒岩宣親, 大重太真男, 橋本修治: 超音波パルスドプラー法による僧帽弁閉鎖不全症の評価. 超音波医学 10: 5, 1983
- 10) Sellers RD, Levy MJ, Amplatz K, Lillekei CW: Left retrograde cardioangiography in acquired cardiac disease. Technique, indications and interpretations in 700 cases. Am J Cardiol 14: 437, 1964
- 11) 中村一彦, 真田純一, 南 幸弘, 黒岩宣親, 大重太真男, 橋本修治: 超音波パルスドプラー法による虚血

- 性心疾患の左室内血流の検討. 超音波医学 **10**: 31, 1983
- 12) Bazett HC: An analysis of the time-relations of electrocardiograms. *Heart* **7**: 353, 1920
- 13) 真田純一, 中村一彦, 南 幸弘, 黒岩宣親, 大重太真男, 橋本修治: 超音波パルスドプラ法による左室内等容性収縮期血流の検討. 呼吸と循環 **31**: 81, 1983
- 14) Hubbard TF, Dunn FL, Neis DD: A phonocardiographic study of the apical diastolic murmurs in pure mitral insufficiency. *Am Heart J* **57**: 223, 1959
- 15) Leatham A: Systolic murmurs. *Circulation* **17**: 601, 1958
- 16) Brigden W, Leatham A: Mitral incompetence. *Br Heart J* **15**: 55, 1953
- 17) Tavel ME: *Clinical Phonocardiography & External Pulse Recording*. 3rd ed, Year Book Med Publ, Chicago & London, 1978, p 192
- 18) 田中元直: 超音波心臓診断学. メディカルエレクトロタイムス, 東京, 1978, p 338