

## 先天性心疾患におけるドプ ラー断層心エコー図による 心内短絡血流の映像化

## Real-time two-dimen- sional Doppler echocar- diography in congenital heart disease: Its clinical significance

許 俊鋭  
尾本 良三  
高本 真一  
上田 恵介  
江本 秀斗  
朝野 晴彦  
横手 祐二

Shunei KYO  
Ryozo OMOTO  
Shinichi TAKAMOTO  
Keisuke UEDA  
Hideto EMOTO  
Haruhiko ASANO  
Yuji YOKOTE

### Summary

This study demonstrated the diagnostic usefulness of the newly-developed real-time two-dimensional Doppler echocardiography (2-D Doppler) in congenital heart disease. Among fifty-four patients with congenital heart disease, 18 had ASD; 16, VSD; 6, T/F; 3, PDA; 3, d-TGA; 3, ECD; and 1 each, DORV, PA, PS, Ebstein's anomaly, and ruptured aneurysm of the sinus of Valsalva. Each diagnosis was confirmed by cardiac catheterization and/or surgery. Forty normal cases were subjected as the control. The study cases included 26 adults and 28 children under 15 years old, 13 infants and seven newborns.

1. In 52 cases (96.3%) 2-D Doppler provided diagnostic abnormal intracardiac blood flow images which were compatible with the data of cardiac catheterization and cardiac angiography and/or patients' cardiac anatomy observed during surgery.

2. The blood flow data obtained by 2-D Doppler facilitated determining the appropriate timing of palliative surgery such as the Blalock-Taussig shunt procedure.

3. 2-D Doppler was effective in evaluating medical (pharmaco-echocardiography) and surgical therapy including radical and palliative procedures for congenital heart disease.

Thus, 2-D Doppler proved a non-invasive and useful diagnostic method for congenital heart disease. Our data suggest that with this technique cardiac surgery can be performed without cardiac catheterization or cardiac angiography in some cases of congenital heart disease.

埼玉医科大学 第一外科  
埼玉県入間郡毛呂山町大字毛呂本郷 38 (〒350-04)

The First Department of Surgery, Saitama Medical  
School, 38 Moro-Hongo, Moroyama-cho, Iruma-gun,  
Saitama 350-04

Received for publication February 14, 1984 (Ref. No. 27-55)

## Key words

Real-time two-dimensional echocardiography      Pulsed Doppler echocardiography      Congenital heart disease  
Blood flow image      Intracardiac shunt flow

## はじめに

リアルタイム心腔内ドプラー血流映像法(ドプラー断層)は, セクタースキャン心エコー図の映像全視野でパルス・ドプラー法による血流速度分布を実時間で計算し, 心腔内血流映像を断層像としてカラー表示するものである. この装置の基本原理<sup>1,2)</sup>は, 周波数分析法を用いずに, 信号の自己相関から血流情報を直接演算することによって求めるもので, すでにその詳細は他に報告されている<sup>3)</sup>. 従来の断層心エコー図は X 線血管造影法と比較して, 心腔内の血流情報の直接的な映像化に弱点があったが, ドプラー断層はこの弱点を補うのみならず, X 線心臓血管造影に比べ, 造影剤や麻酔剤を使わないということにおいて, より生理的な条件下に心腔内の血流情報を提供してくれるものである. 成人心臓弁膜症の弁逆流評価における有用性はすでに報告したが<sup>4,5)</sup>, 先天性心疾患の診断におけるドプラー断層の有用性に関してはいまだ検討されていない. 本報告はドプラー断層の先天性心疾患の診断における有用性を検討した最初の報告である.

## 方 法

装置は Aloka 製 XA-54 型を用いた. 本装置はセクタースキャン断層心エコー図の映像全視野において, パルス・ドプラー法により血流速度分布を実時間で計算し, 従来の断層心エコー図と心腔内血流像をリアルタイムで, 同時に重ねてカラー表示するものであり, 心腔内の正常血流や異常血流を極めて容易, かつ直接視により分別し, 描出することができる. 血流信号は血流の方向, 平均流速, “乱れ”の程度の三つの情報を含み, 60 度の入射角( $\theta$ )で, 検出最大流速は 120 cm/s, 検出最小流速は B モードで 23 cm/s, M モードで 6 cm/s

である. 血流方向に関してはトランスデューサーに近づく flow は warm color の赤系統の色, また遠ざかる flow は cold color の青系統の色で表示され, カラー輝度により平均血流速度を表わし, 血流の分散で乱れの程度を表わすが, これは第 3 の色(緑色)を混合することにより表現している. 必要に応じて従来からの FFT (fast Fourier transformation 周波数分析法) も併用できる.

## 症 例

対象は心房中隔欠損(ASD) 18 例, 心室中隔欠損(VSD) 16 例(I 型 3 例, II 型 12 例, IV 型 1 例), ファロー四徴症(T/F) 6 例, 動脈管開存(PDA) 3 例, 完全大血管転位(d-TGA) 3 例, 心内膜床欠損(ECD) 3 例, 両大血管右室起始(DORV), 弁性肺動脈狭窄(PS), 肺動脈閉鎖(PA), Ebstein 奇形, およびバルサルバ洞動脈瘤破裂各 1 例の, 計 54 例である. 年齢は 0 歳~68 歳(平均 20.4±20.5 歳)で, 15 歳以上の成人 26 例, 15 歳未満の小児 28 例である(Table 1). 乳児が 13 例, 生後 1 ヶ月未満の新生児が 7 例含まれている. 男女比は 25:29 である. 対象症例はすべて心臓カテーテル検査で確定診断されており, うち TGA 2 例と PA 1 例に BAS 手術を施行した. T/F の 2 例と PA の 1 例, DORV の 1 例には Blalock-Taussig 短絡手術を施行し, また PA の 1 例にはさらに Brock 手術を施行した. VSD 2 例, ASD 12 例, ECD 2 例, PDA 3 例, T/F 3 例に対しては根治手術を施行した. 対照群として, 成人, 小児各 20 例の正常例を同様に検査し, これら正常例と先天性心疾患症例を比較検討した.

## 成 績

### 1. 正常例の基本像

正常例の心尖部よりの左室長軸像は, 拡張期に

Table 1. Materials (cases)

Atrial septal defect (ASD)	18
Ventricular septal defect (VSD)	16
Tetralogy of Fallot (T/F)	6
Patent ductus arteriosus (PDA)	3
Transposition of great arteries (d-TGA)	3
Endocardial cushion defect (ECD)	3
Double outlet right ventricle (DORV)	1
Valvular pulmonary stenosis (PS)	1
Pulmonary atresia (PA)	1
Ebstein's anomaly	1
Ruptured Valsalva sinus aneurysm	1
Total	54

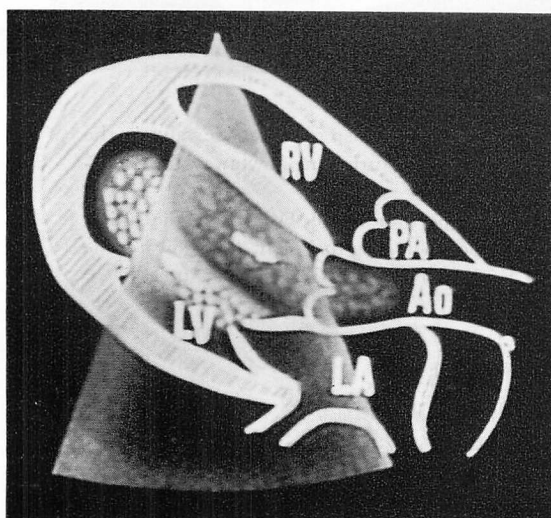


Fig. 1. Diagram of intracardiac blood flows from the apical long-axis view in a normal case.

In this view flow of the left ventricular inflow is expressed as warm color indicating flow toward the transducer and flow of the left ventricular outflow is expressed as cold color indicating flow away the transducer. Ao=aorta; LA=left atrium; LV=left ventricle; PA=pulmonary artery; RV=right ventricle.

左房から左室への流入血流が赤系統の色で表示され、収縮期には左室より大動脈への左室流出血流が青系統の色で表示された (Fig. 1).

心尖部よりの四腔像では、拡張期に右房および

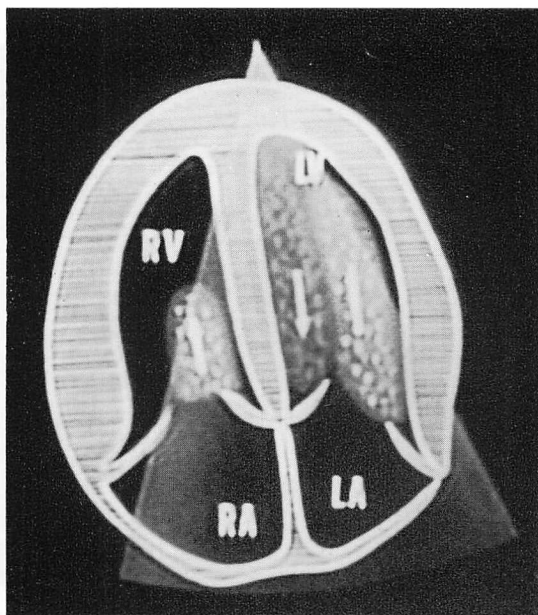


Fig. 2. Diagram of intracardiac blood flows from the apical four-chamber view in a normal case.

In this view the inflows to both ventricles are expressed as warm color and flow of the left ventricular outflow is observed along the interventricular septum (IVS). LA=left atrium; LV=left ventricle; RA=right atrium; RV=right ventricle.

左房よりの右室および左室への血流は赤系統の色で表示され、収縮期には左室流出路血流が、左室内心室中隔寄りに青系統の色で表示された (Fig. 2).

第3肋間よりの大動脈基部短軸像では、右室流出路より主肺動脈への血流が観察されたが、通常は右室流出路血流は観察しにくかった。収縮期に主肺動脈血流が青系統の色で観察された。

もしこれら三つの断面で心腔内に異常血流が観察された場合、異常血流の起源を求めて必要な視野を展開した。心内欠損部よりの短絡血流による場合には、確実に心内欠損部を異常血流が通過していることを確認した。

正常例40例では、弁逆流や心内短絡に基づく異常血流は1例も観察されなかった。ただし、成人例では時に心尖部よりの四腔像で拡張期の右房

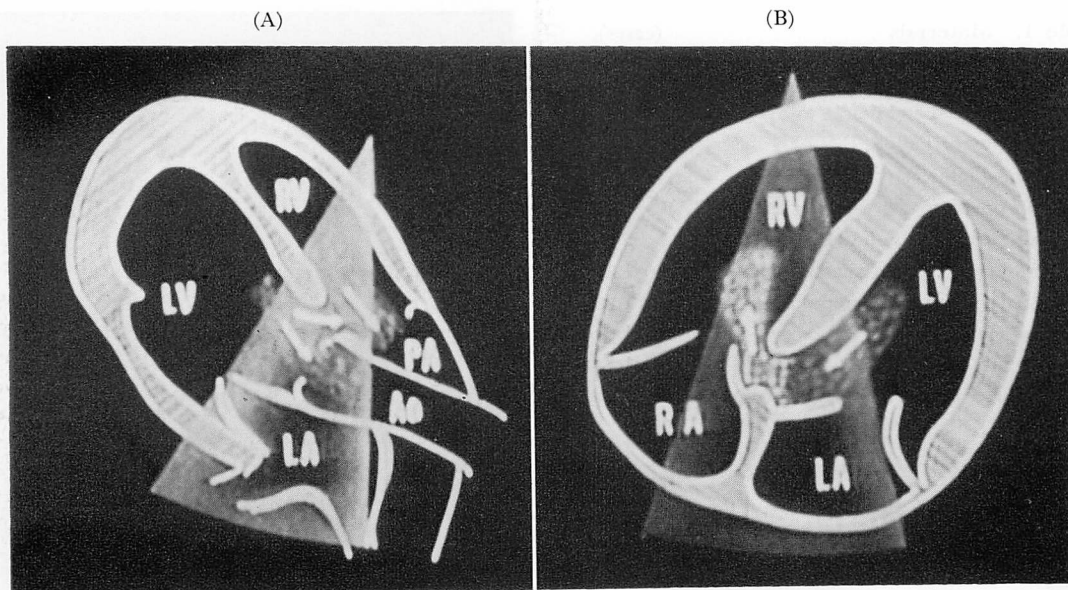


Fig. 3. Diagrams of shunt flows in cases of ventricular septal defect.

(A) Type 1: Septal defect is observed just below the right coronary cusp of the aortic valve in the long-axis view. Shunt flow is observed as cold mosaic color including turbulent flow away the transducer.

(B) Type 2: Septal defect is observed in the membranous portion of the IVS from the apical four-chamber view. Shunt flow is observed as warm mosaic color including turbulent flow toward the transducer (cf. Fig. 10). Ao=aorta; LA=left atrium; LV=left ventricle; RA=right atrium; RV=right ventricle.

より右室への流入血流が描出困難なことがあったが、小児例ではいずれの view でも良好な心内流が観察された。

## 2. 先天性心疾患における短絡の検出

### VSD I 型

3例の VSD I 型では、左室長軸像もしくは大動脈基部短軸像において心室中隔欠損部が確認され<sup>6,7)</sup>、ドプラー断層ではその部位を通過する短絡血流が乱流パターンを呈し、右室流出路において右室流出血流と合流する有様が観察された (Fig. 3A)。特に左室長軸像では、左室流出路血流は VSD 欠損部で Y 字型に分かれ、一方は大動脈に、他方は乱流となって VSD 欠損孔を通じ、右室流出血流と合流した (VSD・Y サイン)。大動脈基部短軸像では、欠損部を通過する血流が、乱流として主肺動脈内へ拡がるのが観察された。

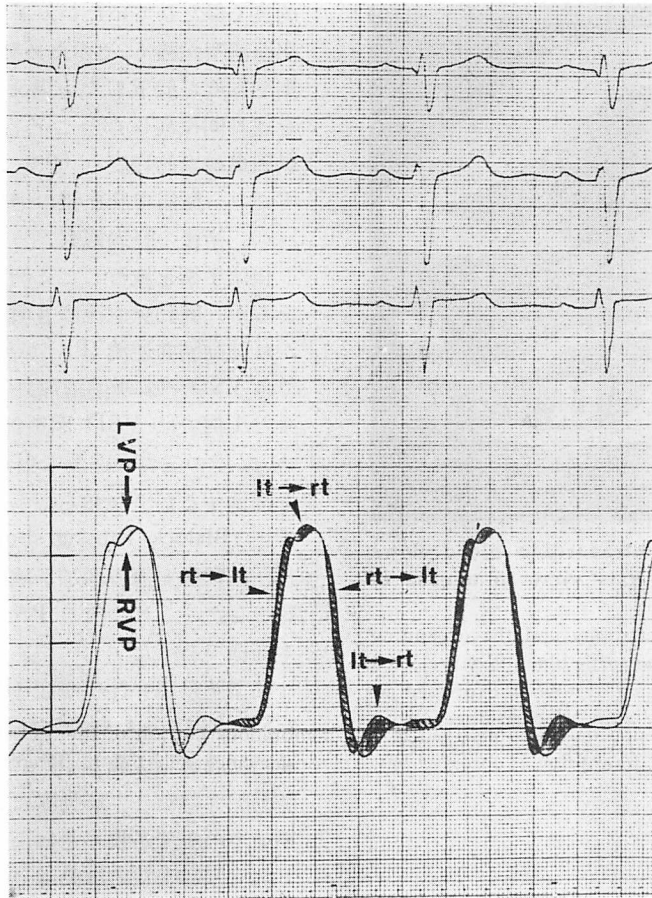
### VSD II 型

膜性部中隔欠損症例では、心尖部よりの四腔断層像が短絡血流の観察に適しており (Fig. 3B)、赤、黄、青のモザイクカラーで表現される乱流パターンが、欠損孔より右室流出路まで大きく拡がるのが観察された (Fig. 11)。

### Eisenmenger 化した VSD (20 歳男子)

心臓カテーテル検査ではほぼ balanced の肺高血圧を伴った VSD 症例で、計算上は左-右短絡率 41.1%、右-左短絡率 17.2% であった。左右心室同時圧記録 (Fig. 4) では、一心周期に左室圧と右室圧に 4 回逆転が生じていた。ドプラー断層では収縮早期に左-右、収縮後期には右-左、拡張期前半には左-右、また拡張期後半には右-左と、4 回にわたって短絡血流方向の逆転が観察された。

M モード・ドプラー心エコー図においても、一



**Fig. 4. Simultaneous pressure recording of both ventricles in a case of VSD with Eisenmenger reaction (20 years old, male).**

The pressure curves of the left and right ventricles cross four times in a cardiac cycle, suggesting shunt flow through VSD changes its direction four times in a cardiac cycle (cf. Fig. 11). LVP= left ventricular pressure; RVP=right ventricular pressure; lt → rt=left to right shunt; rt → lt= right to left shunt.

心周期に赤系統、青系統、赤系統、青系統と4回にわたって色が変化し、短絡血流方向が変化するのが観察された。FFT 分析でも同様に、上、下、上、下と、4回、血流方向が変化した (Fig. 11)。

ファロー四徴症 (T/F)

心尖部からの左室長軸像で、大動脈が心室中隔に騎乗しているのが観察され、Fig. 5 に示したごとく、右室と左室の両心室より、収縮期に同時に駆出される血流が観察された。さらに術前例4例

とも、右室側の血流は収縮末期には左室方向に向い、右左短絡となった。また拡張期には、全例とも程度の差はあれ、左右短絡血流が観察された。

ファロー四徴症において最も重要な所見は、肺動脈狭窄の程度の判定であるが、これを以下の諸点を中心に検索した。

- i) 主肺動脈の形成の程度
- ii) 右室流出路狭窄の程度
- iii) PDA の有無およびそれを通過する短絡血

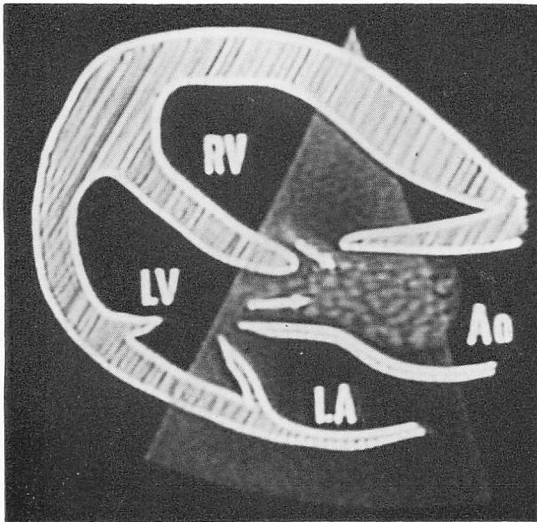


Fig. 5. Diagram of intracardiac blood flows from the apical long-axis view in a case of tetralogy of Fallot.

Right ventricular hypertrophy and the overriding aorta are observed, and the aortic blood flow is ejected from both ventricles during systole as expressed as cold color indicating flow away the transducer. Ao=aorta; LA=left atrium; LV=left ventricle; RV=right ventricle.

#### 流の量

iv) 肺へ供給される 全肺血流量として左右の肺動脈の血流量の判定

a) Prostaglandin E<sub>1</sub> (PGE<sub>1</sub>) の効果と姑息的手術時期の判定におけるドプラー断層の役割

新生児ファロー四徴症の2例はドプラー断層法によりほとんど主肺動脈血流の観察されない極型ファロー四徴症と診断され、PDAにより肺血流量が維持されていたため、初期の2カ月はPGE<sub>1</sub>により肺血流を維持した。両例とも2ヵ月目後半よりPDAの開存状態が悪化し、ドプラー断層により肺血流量の低下が観察されたため、Blalock-Taussig 短絡手術を施行した。

b) Propranolol の効果

無酸素発作を頻回におこす11ヵ月男子のファロー四徴症では、肺動脈弁および主肺動脈は比較

的良く保たれていたが、ドプラー断層では右室流出路狭窄が強く、そのため肺血流が減じ、動脈血酸素飽和度が低下したと考えられた。Propranololを3日間投与したところ、無酸素発作は軽減し、動脈血酸素飽和度も60%台から80%台となり、ドプラー断層で肺血流の増加が確認された。

c) 術後の経過観察

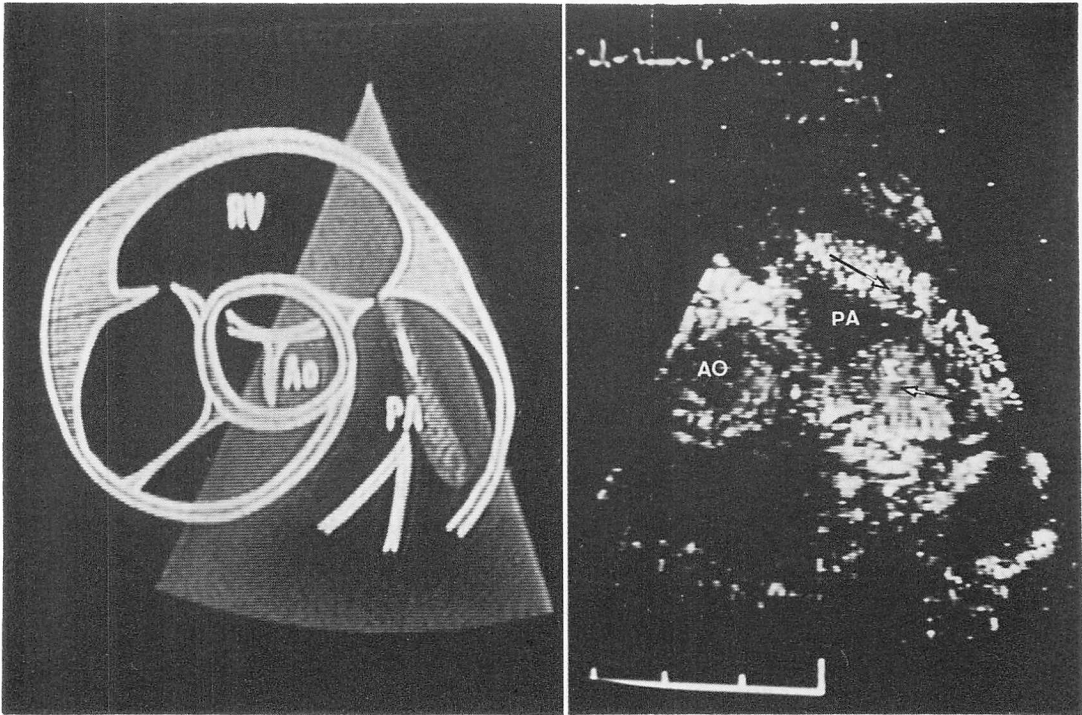
根治手術を施行した3例とも、当然のことではあるが、肺動脈血流は著明に増加し、多かれ少なかれ肺動脈弁逆流(PR)が見られた<sup>8)</sup>。さらに2例ではVSDパッチ閉鎖部にleakageが観察された。また1例ではVSD閉鎖部leakageとPRのため、2度の三尖弁逆流も生じており、術後6ヵ月を経過するが、なお右心不全は続いている。姑息手術(Blalock-Taussig shunt)症例では姑息手術後、肺動脈血流の増加が確認され、その開存を確認できた。これは他のPA症例、DORV症例でも同様であった。

純型肺動脈弁狭窄症(PS)

5歳女児の純型肺動脈弁狭窄症の1例(右室-肺動脈収縮期圧較差40~60mmHg)では、狭い肺動脈弁部より主肺動脈にジェット様の強い収縮期前半の血流が観察され、それが主肺動脈の天井とも言うべき左右肺動脈分岐部に衝突し、反転するのが観察された。Fig. 6左はジェット血流の吹き出しを示し、ドプラー断層像ではそれよりやや遅れた収縮期に、ジェット血流の反転が観察された(Fig. 6右)。この血流は収縮期後半にはび慢性の乱流となり、拡張した肺動脈内に広がり、この肺動脈内の乱流は心電図上の拡張期にも観察された。

ASD(二次孔欠損)

4歳男子のASD二次孔欠損症例をFig. 12に示す。径2cmの欠損孔より、収縮期前半の一時期を除き、上向きの左右短絡血流が赤系統の色で表現される乱流として観察された。このように大きなASDの場合は観察に困難はなかったが、小さく、かつ高位のものは、大動脈弁レベルでの短軸像で良く観察される場合が多く、また剣状突起



**Fig. 6. Diagram and 2-D Doppler blood flow image in the short-axis view at the aortic valve level in a case of pure valvular PS.**

The jet blood flow through the stenotic valve is observed in the main pulmonary artery in early systole. Ao=aorta; PA=pulmonary artery; RV=right ventricle.

下のアプローチも、右房が拡大した症例では観察が容易であった。

ASD 症例の場合、心臓全体のユレが大きく、いわゆる wall motion ghost signal<sup>9)</sup> が強いため、この artifact を避けるよい位置で観察することが重要であった。これら短絡血流の中央部における FFT 分析では、洞リズムの場合は四峰性のシャント血流パターン<sup>10,11)</sup> が観察されるが、心房細動の場合は一定した傾向はなかった。共通することは、VSD 短絡血流が赤、黄、青のモザイクカラーで表わされる bidirectional で wide-band の特徴をもつのに対し、ASD 短絡血流は一様の赤系統で表わされ、び慢性の上向きの乱流で表わされることであった。

不完全型心内膜床欠損症

不完全型心内膜床欠損症の診断では、一次孔欠損の証明のほか、三尖弁や僧帽弁の逆流の程度を確実に診断することが、手術治療上極めて大切である。

Fig. 7 の例は 29 歳女子の一次孔欠損と 2 度の三尖弁逆流を伴った不完全型心内膜床欠損症例で、臨床的には全く症状はなく、心カテ上短絡率も 10% 以下と計算されたので、現在外来経過観察中である。ドプラー断層上の短絡血流パターンは二次孔欠損とほぼ同様であったが (Fig. 13), 収縮期初期に、心房中隔に沿い、右房内に青系統のモザイク色で表現される 2 度の三尖弁逆流<sup>12)</sup> が観察された (Fig. 7)。

PDA

成人 PDA の 1 例ではほとんど診断学的に有効

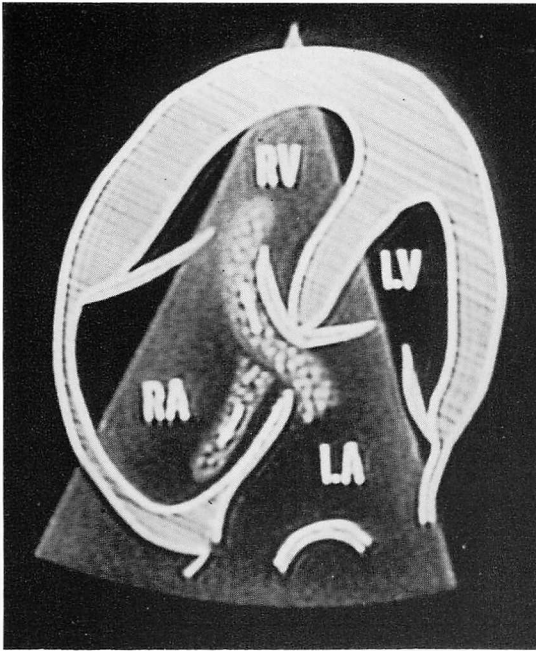


Fig. 7. Diagram of intracardiac blood flow in a case of incomplete type of ECD (cf. Fig. 13).

Shunt flow through primum ASD is observed as warm color in diastole and tricuspid regurgitation (grade 2) in systole as cold mosaic color. LA=left atrium; LV=left ventricle; RA=right atrium; RV=right ventricle.

な所見は得られなかったが、他の2例、あるいはT/Fの2例、PS 1例、TGA 2例などの小児例におけるPDAの直接描出は、極めて容易であった。

PDAの直接的描出は、大動脈と肺動脈の交叉部を長軸像で描出し、PDA部を直接視し、主肺動脈内へのシャント血流の広がりを見るのが、解剖学的関係上最も良い(Fig. 8a, Fig. 14)。小児では胸骨上より大動脈弓を直視する視野でPDAが綺麗に描出できた(Fig. 8b, Fig. 15)。この場合、PDAは大動脈弓の左内側に観察された。収縮期には上行大動脈血流はトランスデューサーに向い、赤系統で表示され、大動脈弓頂上で方向を転じるため、色が青系統に変化し、下行大動脈に向かった。PDA短絡血流は、この視野では赤系統の血流として描出された。この胸骨上よりの

approachでは、年長児では検出深度が深くなるため明瞭な画像が得られなかったが、5例の新生児、乳児のPDA血流の描出には、極めて有用であった<sup>13)</sup>。

#### 兩大血管右室起胎症 (DORV)

5歳男子におけるDORVでは、拡張期に大きなVSDを通る多量の左右シャントが見られ、収縮期には右室より兩大血管に同時に血液が駆出された。

#### TGA

d-TGAの3例では、右室より出る大動脈と左室より出る肺動脈が長軸像では平行に走行するのが観察され、2例でPDAが見られた。2例の新生児(2日目、10日目)にballoon atrio-septostomy (BAS)を施行し(Fig. 9)、BAS前後で著明な心房レベルの短絡血流が観察され、臨床データとよく一致した。

#### 純型肺動脈弁閉鎖 (PA)

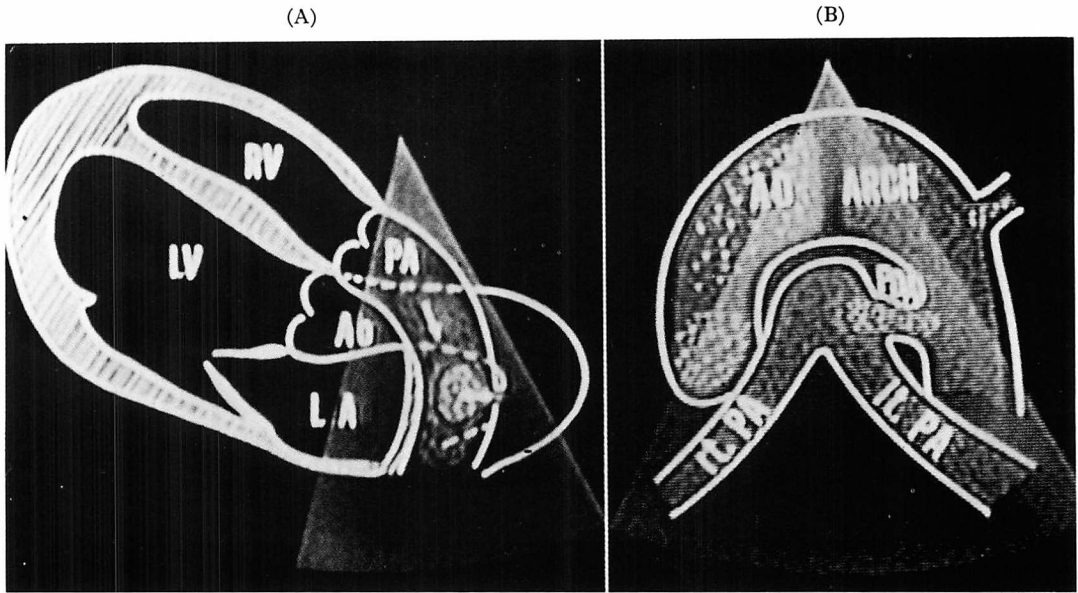
生後2日目に入院した本症例は、ドプラー断層上、主肺動脈血流は全く観察できず、右室壁の肥厚、右室腔の狭小、強い三尖弁逆流を伴っていて、卵円孔を通過する短絡血流は右→左であった。また肺動脈血流はPDAにより維持されていた(Fig. 15)。このドプラー断層所見に基づき、直ちにBASを施行した。

その他、今野4型のValsalva洞動脈瘤破裂、Ebstein奇形などを経験したが、いずれも特徴的な短絡血流動態、心内血流異常が明瞭で、ドプラー断層のみで確定診断を下し得た。

#### 考 按

ドプラー断層では、生理的状态の下での心腔内血流が実時間で映像化され、これにより、先天性心奇形における無侵襲的診断法は飛躍的發展を遂げた。本研究では、成人動脈管開存と成人フォロー四徴の各1例を除き、52例(96.3%)で、心血管造影および手術所見と一致したドプラー断層所見が得られ、診断手段として有効であることが証明された。新生児や乳児では、診断距離が短いとい





**Fig. 8. Diagrams of the shunt flows through PDA.**

(A) Shunt flow in the long-axis view, and (B) in the aortic arch view by the suprasternal approach (cf. Figs. 14 and 15). Shunt flows through PDA are observed as warm mosaic color of continuous signals.

う理由で極めて明瞭な血流映像が得られ、また多発奇形より発生する心内異常血流を一つずつ別個に分析し得る点において、特に新生児や乳児の無侵襲診断法として、本法は今や不可欠のものとなっている。しかしながら、新生児の頻拍、小さな心臓に関して適確に読影するためには、検者の慣れと装置の新たな改良が必要であろう。本法における時間分解能 (time resolution) は極めて良好で、M モードで見える限りわずか数 msec であり、FFT 法に関するこれまでの報告<sup>14,15)</sup>よりも優れている。B モードに 30~50 msec のフレームレート時間を要しているのは、原理に基づく当然の結果ではあるが、心拍数の多い新生児や乳児では、診断距離を短くして、フレームレートを上げることにより、さらに詳細な心内血流分析が可能である。

今後の診断学における課題として

1) 心内異常血流、特に短絡血流量の定量化を確立する、

2) 酸素負荷<sup>16)</sup>や薬物負荷<sup>17)</sup>の効果の無侵襲的評価法を確立する (pharmaco-echocardiography)、などが必要と思われる

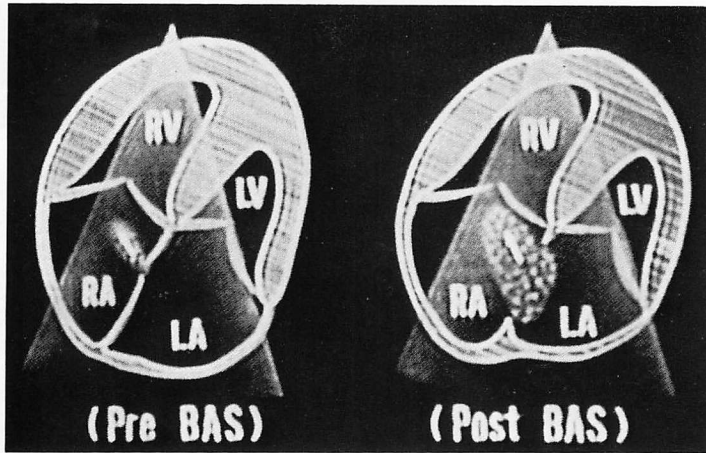
さらに外科サイドにおいては、重症例の姑息手術時期の決定に本法は大きな役割を果たし得るし、またその効果を評価し、患児を追跡する上で、本法が極めて有用であることは論を待たない。根治手術においても同様で、術後にも残存する VSD などの漏れや弁逆流のその後の運命については、今後本法により、十分検討すべき課題である。

### 要 約

本研究は新らしく開発されたリアルタイム心腔内血流映像法(ドプラー断層)を先天性心疾患に適用し、その臨床診断的意義を検討することを目的とする。

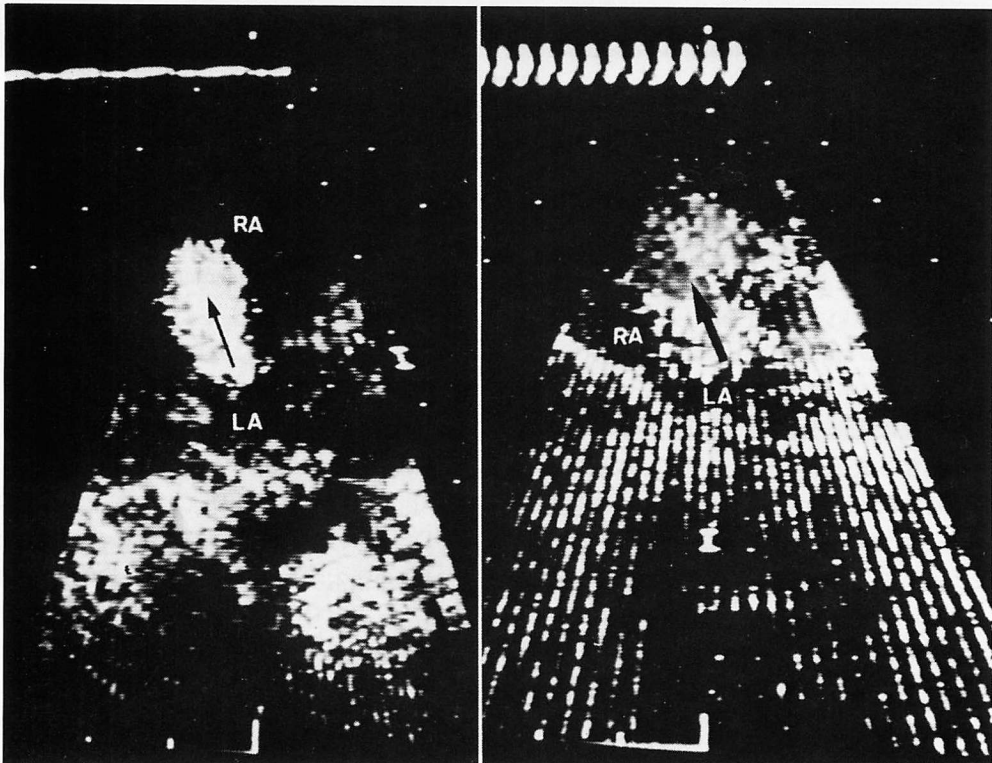
ASD 18 例, VSD 16 例, ファロー四徴症 6 例, PDA 3 例, d-TGA 3 例, ECD 3 例, DORV,

(A)




(B)

(C)



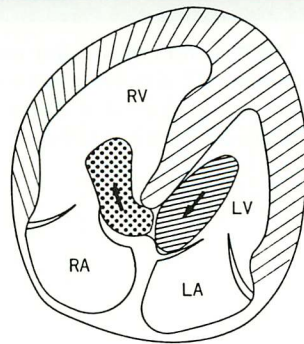
**Fig. 9.** Diagrams of shunt flows through ASD before and after balloon atrio-septostomy (BAS) (A), and the shunt flow images through PFO before BAS (B), and through ASD after BAS (C).

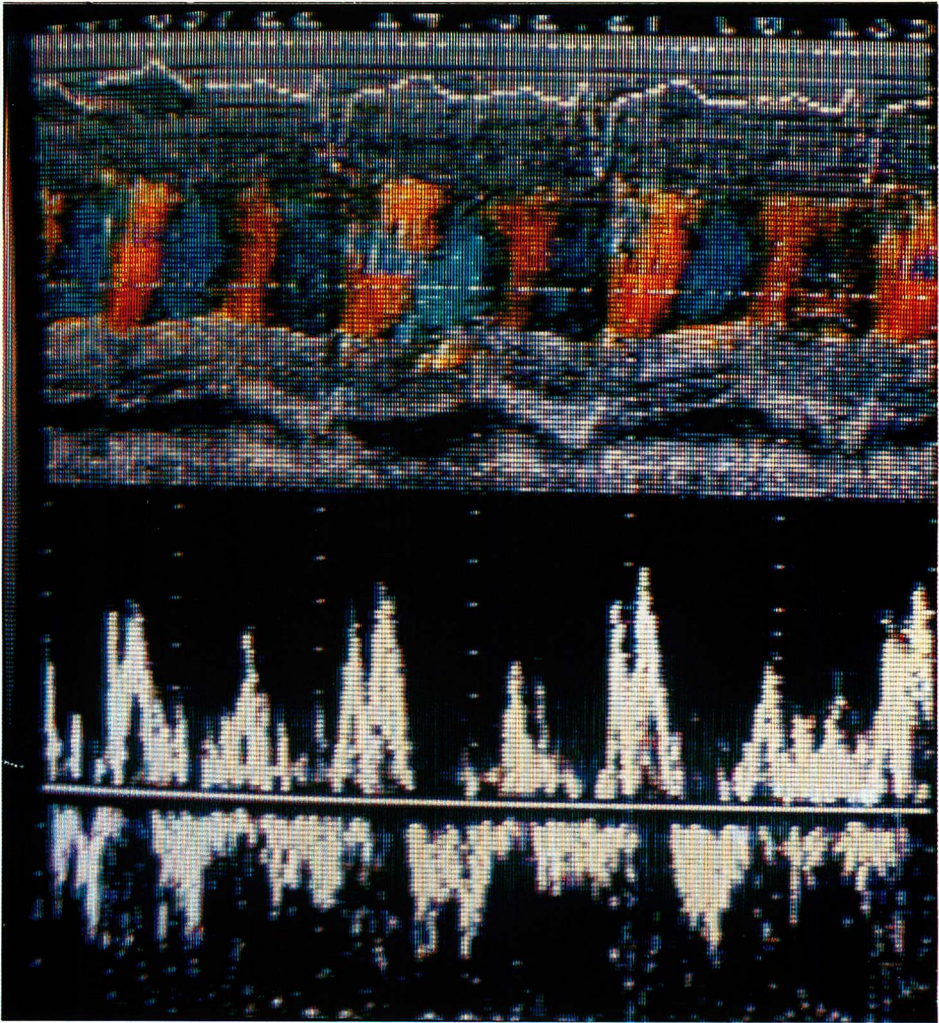
(a) A small amount of shunt flow through the patent foramen ovale (PFO) is observed before BAS, but it remarkably increases after BAS. LA=left atrium; LV=left ventricle; RA=right atrium; RV=right ventricle.



**Fig. 10.** VSD type 2 (E.D., 11 months old, male).

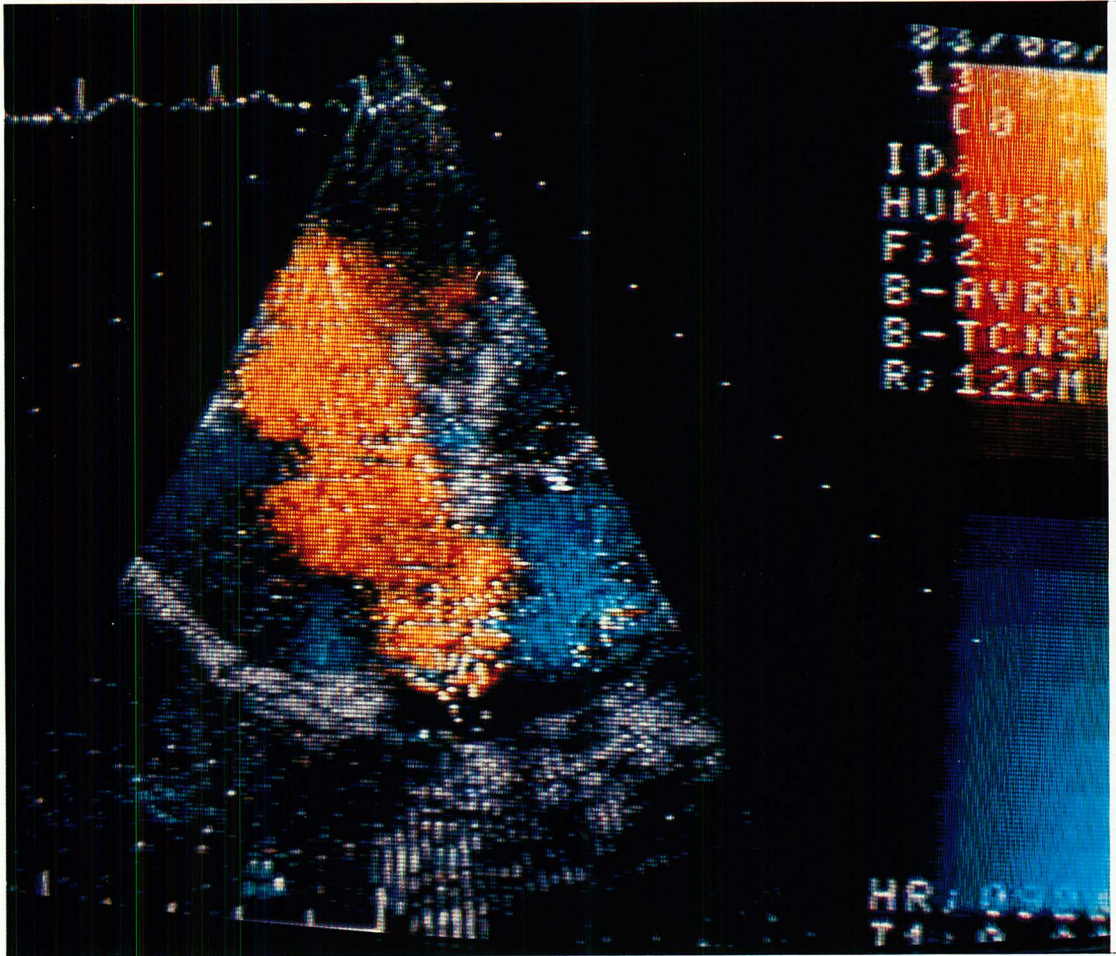
Shunt flow through the membranous septum defect is observed as warm mosaic color from the apical four-chamber view (*cf.* Fig. 3-b). LA=left atrium; LV=left ventricle; RA=right atrium; RV = right ventricle.





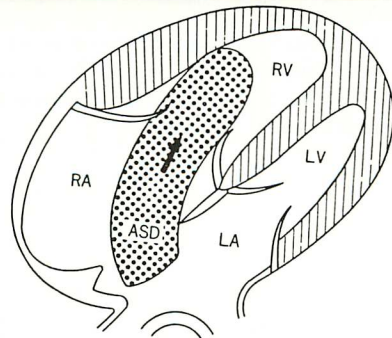
**Fig. 11. VSD with Eisenmenger reaction** (M.K., 20 years old, male).

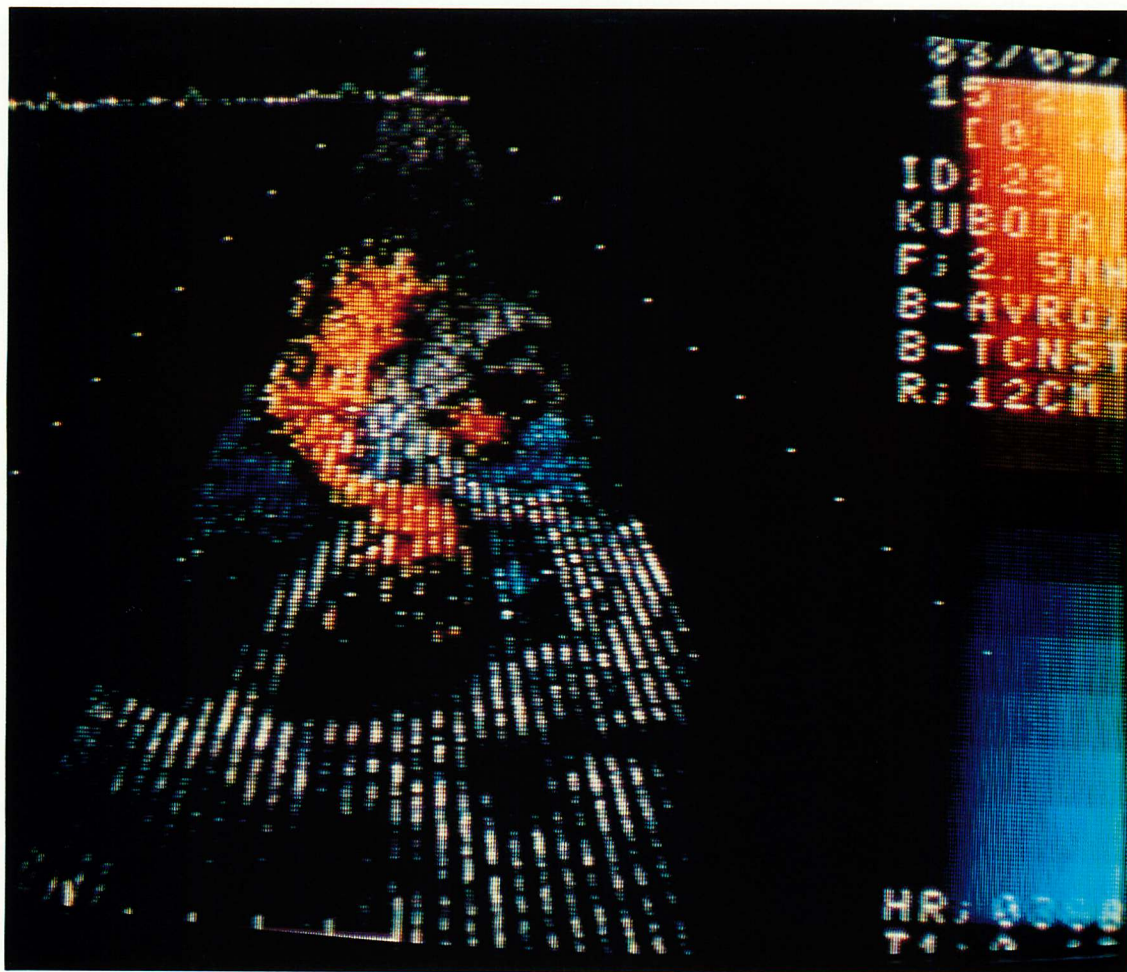
M-mode and FFT sampled at the center of VSD from the apical four-chamber view demonstrate that the direction of shunt flow changes four times in a cardiac cycle which is compatible with the cardiac catheterization data (*cf.* Fig. 4). LV=left ventricle; RV=right ventricle.



**Fig. 12. ASD secundum type** (F.K., 4 years old, male).

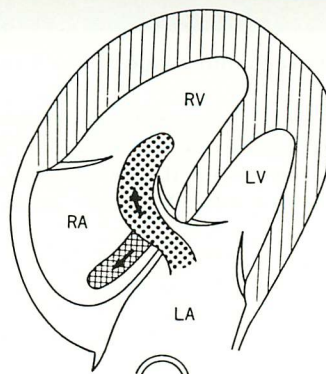
Shunt flow through large ASD is observed from the apical four-chamber view as with warm color indicating turbulent flow toward the transducer. LA=left atrium; LV=left ventricle; RA=right atrium; RV=right ventricle.

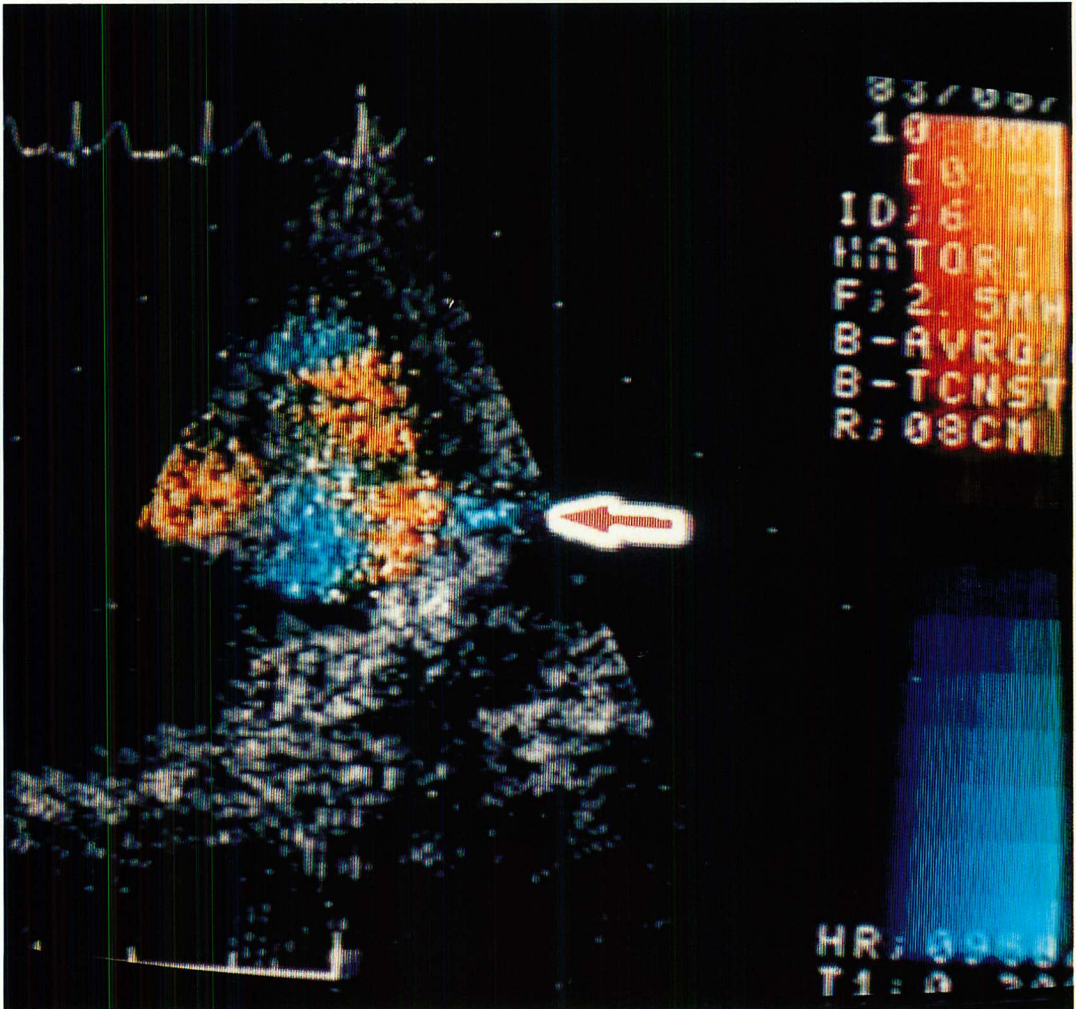




**Fig. 13. ECD of incomplete type** (K.E., 29 years old, female).

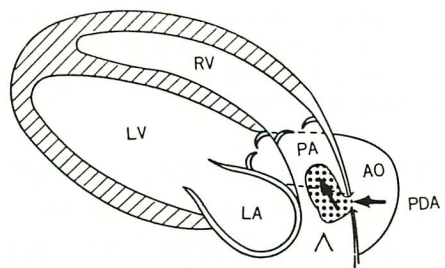
Shunt flow through primum ASD is observed from the apical four-chamber view as warm color in systole (*cf.* Fig. 7). LA=left atrium; LV=left ventricle; RA=right atrium; RV=right ventricle.

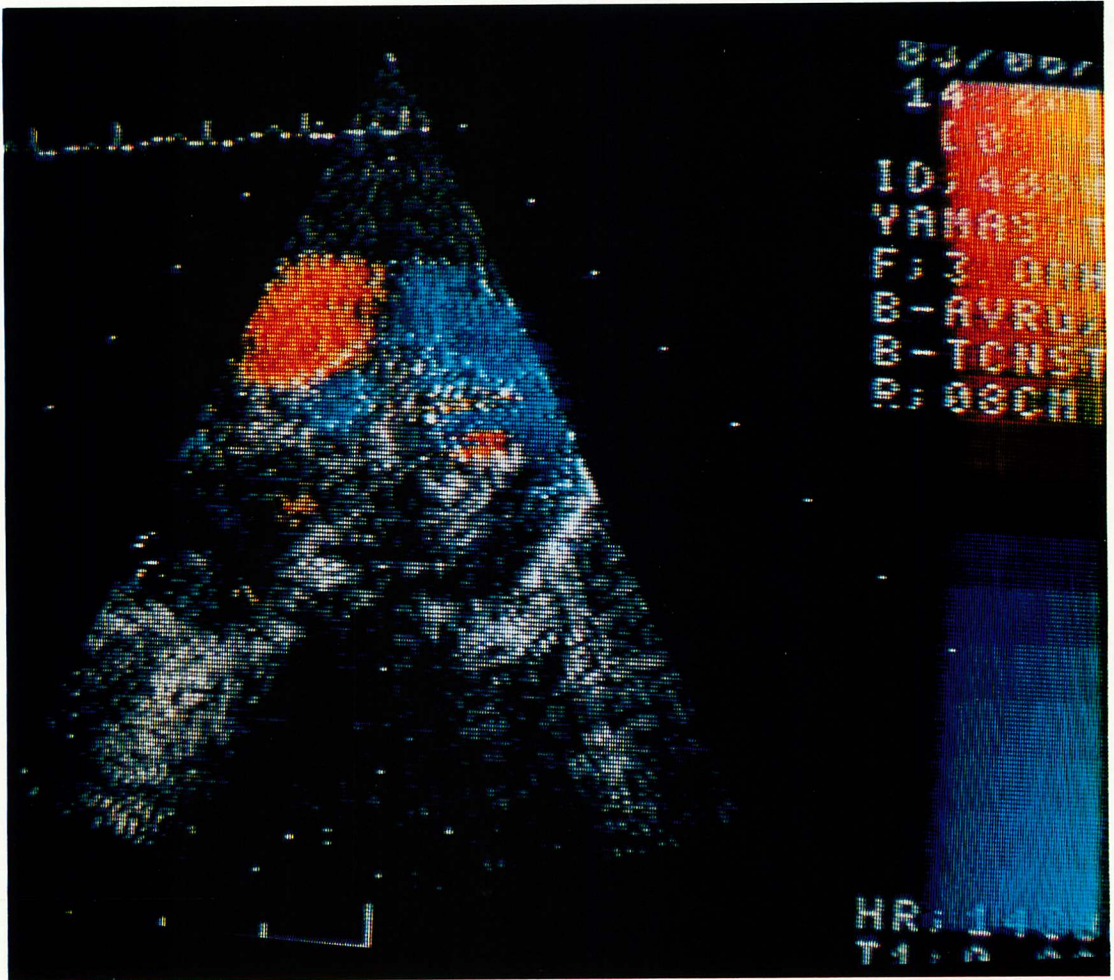




**Fig. 14.** PDA (H.Y., 6 years old, male).

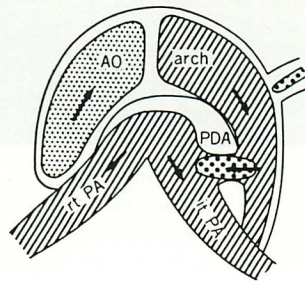
Shunt flow through PDA is observed in the long-axis view. The blood flow in the main pulmonary artery is turbulent due to shunt flow through PDA (arrow) (*cf.* Fig. 8-A). Ao=aorta; PA=main pulmonary artery; PDA=patent ductus arteriosus.





**Fig. 15. Pulmonary atresia with PDA (Y.Y., 2 days old, male).**

Shunt flow through the ductus is clearly observed leftward and inside of the aortic arch by the suprasternal approach. Ascending aortic flow is observed as warm color indicating flow toward the transducer and the descending aortic flow is observed as cold color indicating a flow away the transducer. A narrow black space is observed at the top of the aortic arch, because  $\cos \theta$  is very close to zero. Ao = aortic arch; PDA = patent ductus arteriosus.



PS, PA, Ebstein 奇形, Valsalva 洞動脈瘤破裂 各 1 例, 計 54 例の先天性心疾患を対象とした. 26 例が成人, 28 例が小児 (乳児 13 例, 新生児 7 例を含む)であった. 52 例 (96.3%) において心臓

カテーテル検査, 心血管造影, 手術所見と一致したドプラー断層所見が得られ, 先天性心疾患の無侵襲的診断上ドプラー断層は極めて有用と思われた. さらにこれら症例の姑息手術時期の決定にド



プラー断層は有力な情報をもたらし、術後、その効果を評価する手段としても極めて優れた方法であることが、今回の検討で明らかになった。

さらに今後の展望として、心内シャント血流量の定量化の可能性と、心内血行動態におよぼす薬物負荷効果判定 (pharmaco-echocardiography) が診断学領域における今後の課題であることを示唆した。また本研究は近い将来、先天性心奇形の一部の疾患においては、心臓カテーテル検査や侵襲の大きい心血管造影検査を省略しても、ドプラー断層検査のみで心臓外科手術が施行できるのではないかという可能性をも示唆した。

#### 文 献

- 1) Namekawa K, Kasai C, Tsukamoto M, Koyano A: Imaging of blood flow using auto-correlation. *Ultrasound in Medicine & Biology* 8: 138, 1982
- 2) Namekawa K, Kondo Y, Kasai C, Tsukamoto M, Koyano A: Real-time two-dimensional blood flow imaging system. *JSUM Proc* 42: 541, 1983
- 3) Omoto R, Yokote Y, Takamoto S, Tamura F, Asano H, Namekawa K, Kasai C, Tsukamoto M, Koyano A: Clinical significance of newly developed real-time intracardiac two-dimensional blood flow imaging system (2-D Doppler). *Jpn Circ J* 47: 974, 1983
- 4) 尾本良三, 横手祐二, 高本真一, 許 俊鋭, 朝野晴彦, 滑川孝文, 近藤祐司, 河西千広, 塚本盛陪, 小谷野 明: リアルタイム心腔内ドプラー血流映像法 (ドプラー断層). *外科診療* 25: 1005-1014, 1983
- 5) Omoto R, Yokote Y, Takamoto S, Kyo S, Ueda K, Asano H, Yoshikawa Y, Iijima S, Katabami T, Hidai T: Study on clinical application of real-time intracardiac two-dimensional blood flow imaging system. *JSUM Proc* 42: 305, 1983
- 6) Takeuchi N, Tomita I, Satokata I, Aragaki Y, Kamiya T: Detection of the location of ventricular septal defect with pulsed Doppler echocardiography. *JSUM Proc* 42: 469, 1983
- 7) 石川自然, 高木康雄, 奥山和男, 高場利博, 石井淳一, 高尾篤良, 森 克彦: 円錐部心室中隔欠損症兼大動脈弁 prolapse のドプラー所見. 第 19 回日本小児循環器学会 157, 1983 (abstr)
- 8) 永沼万寿喜, 小池一行, 高野良裕, 水谷正興, 常本実, 太田喜義, 島田宗洋, 遠田栄一: ファロー四徴症術後のドプラー法による右心系の評価について. 第 19 回日本小児循環器学会 434, 1983 (abstr)
- 9) Takamoto S, Asano H, Kondo Y, Miura K, Kubota S, Omoto R: Clinical analysis of wall motion ghost signal in pulsed Doppler echocardiogram. *JSUM Proc* 42: 303, 1983
- 10) Ikeda Y, Sugawara M, Homma M, Ataka Y, Bando M, Sudo H, Ono Y, Miura M, Kanazawa T: A study of shunt flow in atrial septal defect using pulsed Doppler echocardiography and contrast echocardiography. *JSUM Proc* 42: 473, 1983
- 11) Nakamura Y, Suzuki S, Sasaki T, Miyazawa S, Arai T: A study of shunt flows on atrial septal defect with use of the ultrasonic pulsed Doppler echocardiography. *JSUM Proc* 41: 737, 1982
- 12) Miyatake K, Okamoto M, Kinoshita N, Ohta M, Kozuka T, Sakakibara H, Nimura Y: Evaluation of tricuspid regurgitation by pulsed Doppler and two-dimensional echocardiography. *Circulation* 66: 777-784, 1982
- 13) Okamoto M, Miyatake K, Kinoshita N, Beppu S, Ohta M, Yamaguchi T, Kozuka T, Naito Y, Sakakibara H, Nimura Y: Noninvasive detection and analysis of the shunt flow in patent ductus arteriosus using real-time two-dimensional Doppler echocardiography. *Heart* 15: 282-290, 1983 (in Japanese)
- 14) Sato Y: Analysis and display of blood flow signal by ultrasonic Doppler technic. *JSUM Proc* 41: 9, 1982
- 15) Takao S, Miyatake K, Okamoto M, Kinoshita N, Omori F, Tsubakimori H, Sakakibara H, Nimura Y: Time delay caused by fast Fourier transformation in the frequency analysis of Doppler signals. *JSUM Proc* 41: 479, 1982
- 16) 小山耕太郎, 吉田芳郎, 尾形 寛, 藤山純一, 久手堅修, 阿部淳一郎, 村田祐二: パルスドプラー法による動脈管開存症兼肺高血圧症の診断—高濃度酸素吸入法について—. 第 19 回日本小児循環器学会 308, 1983 (abstr)
- 17) 富田 英, 里方一郎, 竹内則夫, 新垣義夫, 神谷哲郎: 肺高血圧を伴う先天性心疾患におけるトランプリン負荷による血行動態の変動: 超音波パルス・ドプラー法による検討を中心に. 第 19 回日本小児循環器学会 312, 1983 (abstr)