

川崎病における冠動脈内血
栓融解療法：とくに断層心
エコー図法による血栓診断
の有用性

Intracoronary throm-
bolytic therapy in Ka-
wasaki disease and the
usefulness of two-dimen-
sional echocardiography
in detecting intracoro-
nary thrombi

一ノ瀬英世
加藤 裕久
井上 治
平田 克彦
江藤 仁治
吉岡 史夫

Eisei ICHINOSE
Hirohisa KATO
Osamu INOUE
Katsuhiko HIRATA
Yoshiharu ETO
Fumio YOSHIOKA

Summary

The main cause of death in patients with Kawasaki disease is myocardial infarction due to thrombotic occlusion of a coronary aneurysm. Intracoronary thrombolytic therapy was administered to dissolve the intracoronary thrombi of one infarcted patient and five non-infarcted patients who had massive intracoronary thrombus formations which were detected by two-dimensional echocardiography (2-D echo). Intracoronary injections of Urokinase ranged in dose from 2000 to 240000 IU. Systemic Urokinase infusions were performed for two patients in addition to intracoronary injections.

Coronary angiography revealed complete obstruction of coronary aneurysms in two patients and partial obstruction in one patient. Although coronary angiography failed to visualize the intracoronary thrombi in three patients, 2-D echocardiography imaged massive thrombus formations in coronary aneurysms.

Partial but significant coronary arterial recanalization was achieved after injecting Urokinase in a patient with myocardial infarction. Complete resolution of massive intracoronary thrombi was observed in three of five patients using 2-D echocardiography. A decrease in size of the intracoronary thrombus in one patient was observed after thrombolytic therapy. In another patient, the size of a thrombus did not change after thrombolytic therapy.

Recurrence of thrombus formation in coronary aneurysms was observed in three patients using serial 2-D echocardiography. Urokinase was readministered to them and one showed significant reduction in the thrombus size.

久留米大学医学部 小児科
久留米市旭町 67 (〒830)

Department of Pediatrics and Child Health, Kurume
University Medical Center, Asahi-machi 67, Kurume
330

Received for publication April 25, 1984 ; accepted June 13, 1984 (Ref. No. 27-71)

We conclude that 1) 2-D echocardiography is more sensitive and reproducible than coronary angiography. Therefore, serial 2-D echocardiography should be performed for patients with Kawasaki disease to detect intracoronary thrombus formation and to evaluate serial changes in thrombi. 2) Intracoronary thrombolytic therapy is useful for patients who have intracoronary thrombi to treat or prevent myocardial infarction.

Key words

Kawasaki disease Thrombus Intracoronary thrombolytic therapy Two-dimensional echocardiography

目 的

冠動脈瘤の血栓性閉塞による急性心筋梗塞発作は、川崎病患児の死因の大部分を占め、川崎病を治療、管理する上で重要な問題となっている。心筋梗塞発作を予防するためには、冠動脈瘤内の massive な血栓形成を抑制することが大切となり、このため、現在ではアスピリンを主体とする抗血栓剤の投与が行われている。しかし、抗血栓剤投与中にも血栓が形成され、心筋梗塞発作をおこす者がまれにはみられる。

従来、心筋梗塞発作をおこした例の血栓に対する治療として、ウロキナーゼの経静脈的大量投与が行われてきたが、その効果は疑問視されていた。最近、成人の急性心筋梗塞発作の治療として、ウロキナーゼやストレプトキナーゼを直接冠動脈内に注入する冠動脈内血栓融解療法 (PTCR) が行われ、その有効性が報告されるようになった¹⁻³⁾。しかし、川崎病の冠動脈内血栓や急性心筋梗塞発作の治療としての PTCR 療法は、我々が 1982 年に急性心筋梗塞発作をおこした 2 歳の川崎病患児に試みた⁴⁾のが初めてであり、まだ十分な評価はなされていない。

一方、川崎病の心筋梗塞発作の原因となる冠動脈瘤内血栓の早期診断は、患児の治療、管理に大きな意味を持ち、特に血栓の大きさ、部位、性質の診断や経過観察、および血栓融解療法の評価には断層心エコー図検査が優れた検査法と考えられる。

症 例

入院翌朝に心筋梗塞発作をおこした 2 歳の女児と、心筋梗塞発作はおこしていないが、断層心エコー図検査で冠動脈瘤内血栓を認めた患児 5 例、計 6 例に対し、ウロキナーゼによる PTCR 療法を行い、心筋梗塞発作に対する治療、予防効果を検討した。また、冠動脈瘤内血栓を診断、経過観察する上で、断層心エコー図検査の有用性も同時に検討した。年齢は最低 1.3 歳、最高 8 歳、平均 3.7 歳である。

方 法

大腿動脈から sheath 法を用いて 5.7F の Judkins-Kato (Cook 製) のカテーテルを挿入し、選択的に冠動脈内にウロキナーゼを注入した。心筋梗塞発作をおこした 2 歳の女児に対しては、発作 4 時間後にウロキナーゼ 2000 IU を血栓で閉塞された右冠動脈瘤内に注入し、その後 12 時間で、30 万 IU のウロキナーゼを全身投与した。心筋梗塞発作をおこしていない例では、通常、4 週毎の追跡が行われており、断層心エコー図検査で血栓が確認されてから、48 時間以内に PTCR 療法を行った。ウロキナーゼの投与量は 24000 IU を 10 ml の生理食塩水に容解し、4000 ~ 8000 IU/kg の量を 8000 IU/分 以上の速さで冠動脈瘤内に注入した。最高投与量は 24 万 IU であった。また 5 例中 1 例に、PTCR 療法を行う前日にウロキナーゼ 24 万 IU を全身投与した。冠動脈瘤内血栓の観察には、東芝製 Model

Table 1. Clinical data including echocardiographic findings before and after thrombolysis

	Sex	Age	Procedure	Clinical sign	Dose of Urokinase	Thrombus by echo	
						Before lysis	After lysis
Case 1 K.S.	F	2 Y	1st	Infarction	2000 IU (300000 IU)	RCA massive LCA small	Diminish Small
Case 2 N.O.	M	1.3 Y	1st 2nd	None None	48000 IU 96000 IU	RCA massive RCA massive	Diminish Diminish
Case 3 T.W.	M	1.7 Y	1st 2nd	None None	72000 IU 120000 IU	RCA small RCA massive	Invisible No change
Case 4 M.K.	M	8 Y	1st	Angina	96000 IU	RCA massive	No change
Case 5 K.H.	M	2.1 Y	1st	None	48000 IU	RCA small	Invisible
Case 6 T.T.	M	6 Y	1st 2nd	None None	120000 IU 240000 IU	RCA massive (240000 IU) RCA massive	Invisible No change

RCA=right coronary artery; LCA=left coronary artery; ()=systemic infusion.

SSL-53M 断層心エコー装置を使用し、トランスドューサーは 5 MHz のリニアタイプ (PL-50B) を用いた。動脈瘤内血栓の診断は、瘤内に異常エコーが観察され、それが冠動脈瘤に伴って動き、再現性がみられる場合とした。

PTCR 療法の効果判定は、1) 造影検査にて閉塞した血管の再開通がみられた場合、2) 冠動脈瘤内の血栓エコーが PTCR 療法により消失するか明らかに減少した場合、効果ありと判定した。

結 果

1. 心筋梗塞症例

心筋梗塞発作をおこした 2 歳の女児では、発作直後の断層心エコー図検査で右冠動脈瘤内に巨大な血栓エコーが認められ、造影検査では右冠動脈瘤の血栓性閉塞認められた。ウロキナーゼ 2000 IU 注入後の造影検査で、冠動脈瘤の一部再開通の所見が得られた (Fig. 1)。その後、経静脈的に 30 万 IU のウロキナーゼを注入したが、断層心エコー図検査上、血栓エコーの消失は認め

られなかった。

2. 非梗塞症例

心筋梗塞発作はないが、断層心エコー図検査で動脈瘤内血栓形成がみられた 5 例の冠動脈造影所見は、症例 4 は右冠動脈の完全閉塞、症例 2 では部分的な血栓像がみられたが (Fig. 2)、他の 3 症例 (症例 3, 5, 6) では血栓の存在を確認できなかった。これらの症例では PTCR 療法により、断層心エコー図上、血栓エコーは消失した (Fig. 3)。しかし、動脈瘤が完全閉塞していた症例 4 では、ウロキナーゼ 7200 IU 注入後にも、血栓の状態に大きな変化はみられず、以後、投与を中止した。

造影検査で部分的な血栓像がみられた症例 2 では、PTCR 療法後に、造影上、血栓の存在は不明となったが、断層心エコー図検査では血栓エコーの減少として観察された。PTCR 療法前にウロキナーゼ 24 万 IU を経静脈的に注入した症例 6 では血栓エコーの減少が観察され、PTCR 療法施行後に血栓エコーは消失した (Fig. 4)。冠動脈瘤内血栓は、経時的な断層心エコー図検査で 3

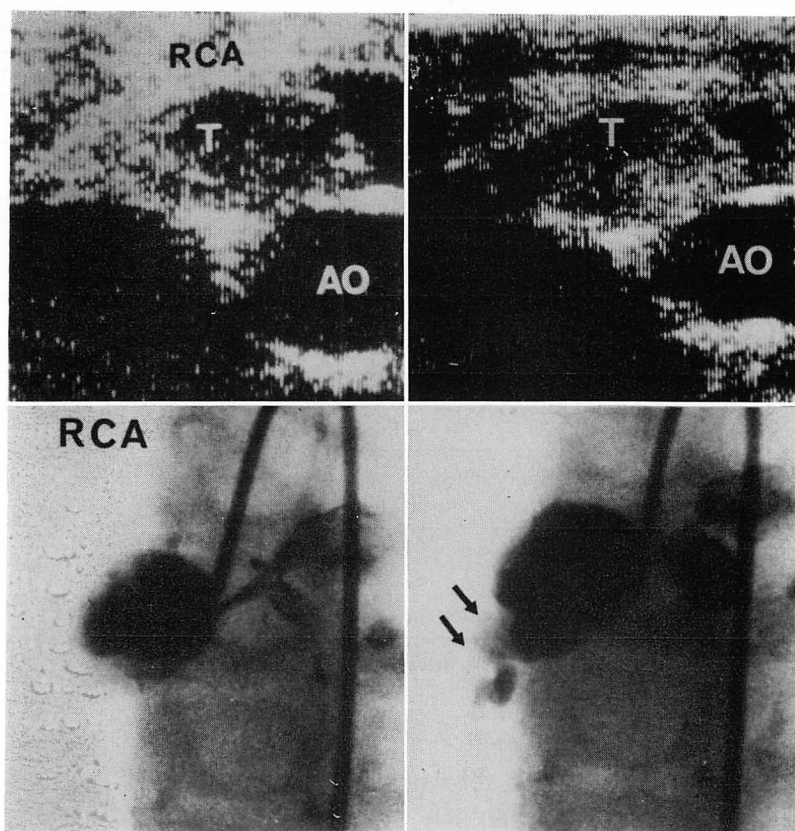


Fig. 1. Two-dimensional echocardiograms and coronary angiograms in a case of Kawasaki disease with myocardial infarction (Case 1: 2-year-old girl).

Massive thrombus formation (T) is detected in a right coronary aneurysm (RCA: upper left panel). Coronary angiography shows complete obstruction of the right coronary aneurysm (lower left panel). After Urokinase injection (right panels), partial coronary recanalization is observed (black arrow).

例で再び増加した。この再増加が認められるまでの期間は、症例 2 で初回血栓融解療法から 8 カ月、症例 3 で 6 カ月、症例 6 で 1.5 カ月であった。これら 3 症例に再度 PTCR 療法をおこなったが、血栓エコーの減少は 1 例にみられたにすぎなかった。その後、症例 2, 3 で冠動脈壁に沿った血栓エコーの輝度上昇が観察されるようになったが、冠動脈内腔はよく保たれていた (Fig. 5)。これら 6 症例の PTCR 療法では、ショックや不整脈、出血傾向といった副作用は 1 例もみられなかった。

考 察

第 1 回から第 7 回までの川崎病全国調査の結果、1965 年から 1982 年 6 月までの間に 47,372 名の川崎病が報告され、その間に累計 276 人の川崎病死亡が報告⁵⁾されており、死亡率は年々減少傾向を示しているが、死亡数そのものはそれ程減少していない。死亡原因の大部分は冠動脈瘤の血栓性閉塞による心筋梗塞発作であり、この心筋梗塞発作の頻度は、死亡例以外に、救命例や無症候性心筋梗塞発作の患者を含めると、死亡例の 2~3

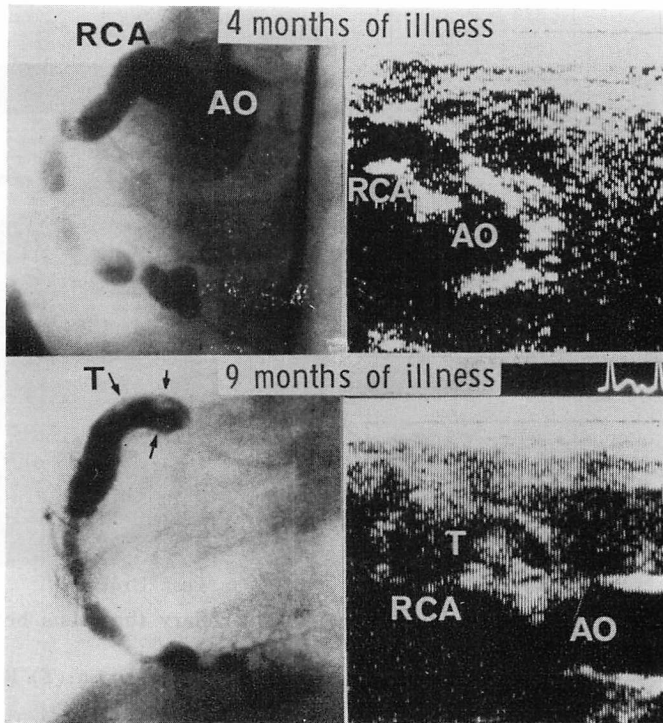


Fig. 2. Serial two-dimensional echocardiograms and coronary angiograms in a case with intracoronary thrombus (Case 2: 1.3-year-old boy).

A coronary aneurysm can be seen first at four months illness (upper panel). Massive thrombus formation (T) is visualized in the right coronary aneurysm at nine months illness. In this patient, there is no clinical sign of myocardial infarction.

倍になることが推測される。

心筋梗塞発作による死亡は急性期に比較的多くみられるが、冠動脈瘤後遺症を持つ患児では、どの時期にも冠動脈瘤の血栓性閉塞をおこす可能性が残されている。

冠動脈瘤内血栓を診断する方法として、断層心エコー図検査法や冠動脈造影検査法がある。これまで、断層心エコー図検査で動脈瘤内血栓を観察した報告はみられるが^{6,7)}、これと PTCR 療法を組み合わせた報告は我々のもの以外にはない。冠動脈造影検査法も血栓を診断する有用な方法であるが、血栓が小さい場合や軟らかい新鮮血栓の場合には、造影剤によって血栓が被われ、血栓の診断ができないこともあり、また繰り返しおこなえる検査法でもない。一方、断層心エコー図検査

で血栓の存在を診断するには、エコー検査上の偽陽性、偽陰性の問題がある。偽陽性例の場合にはアーチファクトの発生があるが、これは注意深い観察によって鑑別可能と考えられる。偽陰性例では、血栓の発生をごく初期から心エコー図検査で同定できるか否かという問題があり、これは今後の課題である。しかし、断層心エコー図検査は小さな血栓に対しても十分診断的であり、非侵襲的に反復して検査しうる利点を持っている。

心筋梗塞発作をおこした場合の治療としては、ショックや不整脈、心不全に対する対症療法のほかに、従来より血栓融解を目的としたウロキナーゼの経静脈大量投与が行われていたが⁸⁾、最近では PTCR 療法を有効とする報告がみられるようになった⁴⁾。しかし、川崎病患児に PTCR 療法

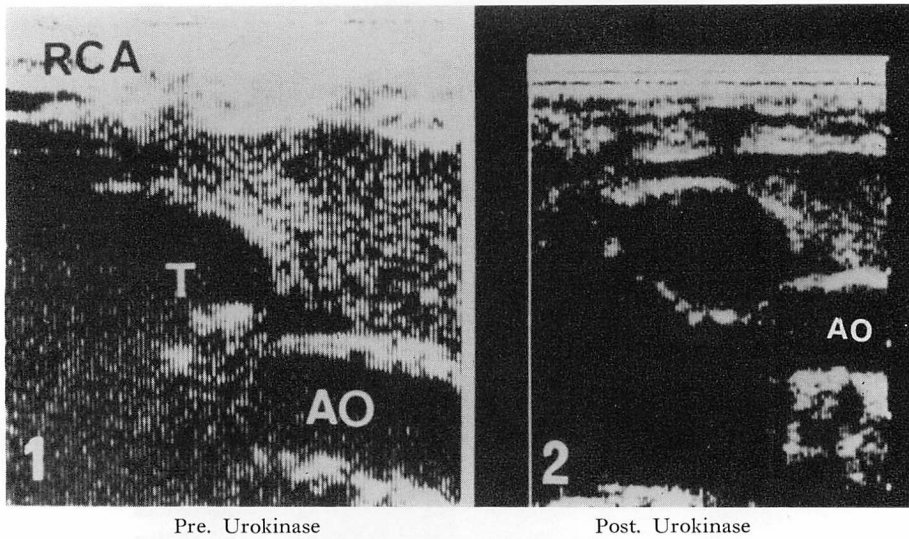


Fig. 3. Two-dimensional echocardiograms of intracoronary thrombus before and after Urokinase injection (Case 3: 1.7-year-old boy).

Left panel shows a small thrombus formation in the right coronary aneurysm (T). Right panel shows the disappearance of the small intracoronary thrombus.

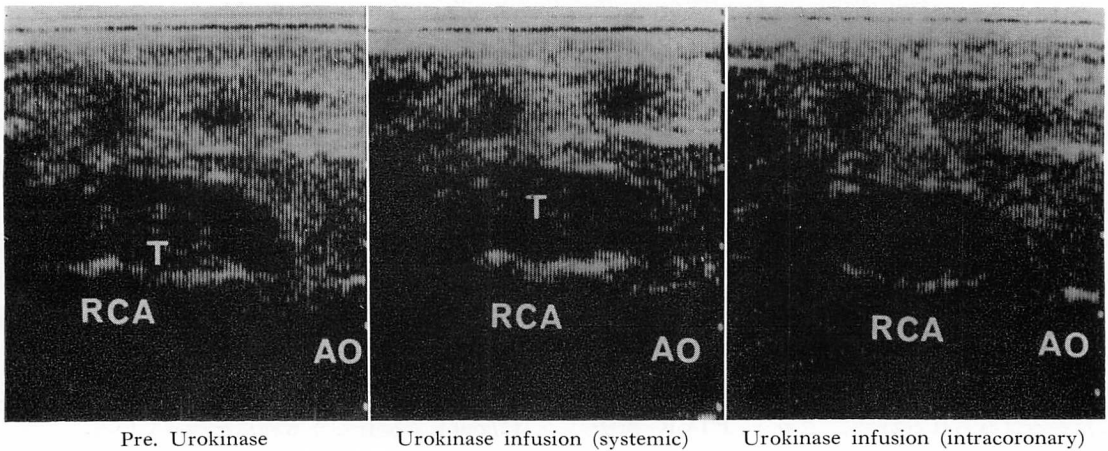


Fig. 4. Serial two-dimensional echocardiograms before and after thrombolysis (Case 6: 6-year-old boy).

Abnormal echoes of massive thrombus are observed in the right coronary aneurysm before thrombolysis (left panel). After systemic Urokinase infusion, intracoronary the thrombus echo reduces (middle panel), and it disappears after therapy (right panel).

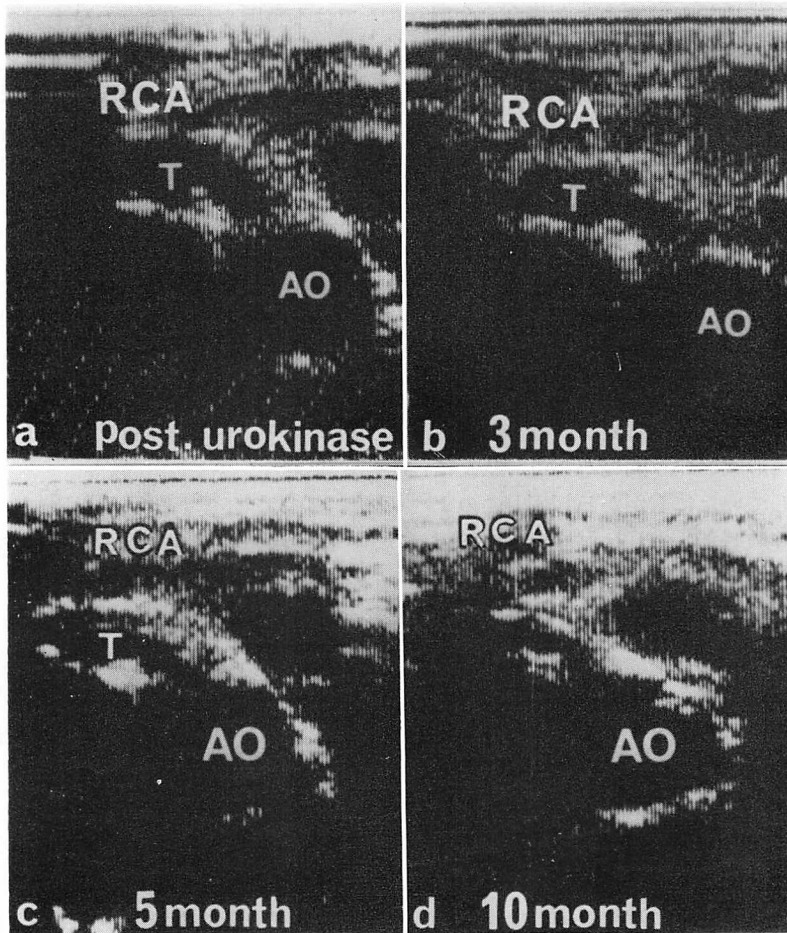


Fig. 5. Serial two-dimensional echocardiograms (Case 2).

Small intracoronary thrombus remains in the right coronary aneurysm after the readministration of Urokinase (panel a). Recurrence of thrombus formation on the arterial wall is observed (panel b, c). High density echo is visualized along the coronary arterial wall (panel d).

をおこなうには幾つかの問題がある。まず、もっとも有効な PTCR 療法の時期という問題がある。成人例では2時間以内に治療を開始すると再開通率が高いという報告⁹⁾がみられるが、神原ら¹⁰⁾は2時間以内の PTCR 施行例で有効率が高い傾向にあったが、それ以上に時間の経過した例との間に有意差はみられなかったとしている。我々の心筋梗塞例では、2000単位という少量でも冠動脈の一部再開通所見が得られたことから、発作3~4時間以内に PTCR 療法をおこなえば、

効果が期待できると考えている。

一方、心筋梗塞発作はおこしていないが、断層心エコー図検査で冠動脈瘤内血栓が観察された例に対し、PTCR 療法をいかに行うかということは、川崎病の心筋梗塞発作の予防を考える上で重要である。柳沢¹¹⁾は、冠動脈瘤の経過観察中に血栓の形成を断層心エコー図検査で観察したが、血栓は2~3ヵ月の経過で消失したとしている。しかし、逆にこの血栓が増大して心筋梗塞の原因になることも十分に考えられる。ここで問題となるのは、断

層心エコー図検査で血栓が観察された場合，全例に PTCR 療法を行うか否かということである。我々の今までの経験から，冠動脈瘤で軟い動きをする血栓では PTCR 療法の効果がみられたが，巨大で動きが少なく，輝度の高い血栓は PTCR 療法が奏功しないことが多かった。このことから，輝度が弱く，軟いエコーを示すものはおそらく新しい血栓で，PTCR 療法を試みる価値があると考えている。一方，血栓が冠動脈壁に沿って存在するのみの場合には，嚴重な経過観察してもよいと考えられる。

このように PTCR 療法を行い，一度は血栓を融解しても血栓再形成という問題がある。我々は抗血栓剤を投与していたにもかかわらず，このような例を3例に経験した。これは血栓形成の要因である動脈瘤が存在する限り続くものと考えられ，これにどのように対処するかは，今後の課題と思われる。

ウロキナーゼの投与量，投与速度に関しては，成人の心筋梗塞発作例でも色々の報告がある。我々の例では，小血栓が存在する場合には 48000～78000 IU の投与により，断層心エコー図上血栓は消失したが，巨大な血栓の場合には 24 万 IU を投与しても，完全な消失は得られなかった。梶原¹²⁾は実験的冠動脈血栓に対する報告で，ウロキナーゼ 500 IU/kg/分 で，10～20 分間，直接冠動脈内に注入すると，血栓は溶解されたとしており，これから考えると，我々の注入量は少ないものではないが，川崎病の冠動脈内血栓は成人の心筋梗塞と異なる面があり，今後さらに検討する必要がある。また，ストレプトキナーゼの経静脈的投与で，心筋梗塞による死亡が減少したという報告もある¹³⁾。我々は症例6の初回時に，ウロキナーゼの大量静脈内投与後に動脈瘤内血栓の減少をみており，PTCR 療法をすぐに行えない場合には，ウロキナーゼの大量静脈内投与を行い，ついで PTCR 療法を追加するのも，有効な方法と考えられる。

ウロキナーゼ投与による副作用として，成人例

では不整脈や伝導障害の発生があるが，我々の例ではそれらのものはなく，またショックや重篤な出血傾向もみられなかった。本療法の本来の目的は心筋梗塞範囲を縮小し，心機能を改善するというものであるが，川崎病での PTCR 療法は断層心エコー図検査を活用することによって，心筋梗塞の予防にも応用できると考えられる。

現在，川崎病における PTCR 療法には，ウロキナーゼの投与量，投与時期などの問題のほかに，断層心エコー図検査で血栓の状態をいかに診断するかという問題も残っているが，今後更に症例を重ね，本法の有効性を検討して行きたい。

要 約

川崎病の死亡原因の多くは，冠動脈瘤の血栓性閉塞による心筋梗塞発作である。この川崎病患児の冠動脈瘤内血栓を融解する目的で，心筋梗塞発作をおこした1例と，心筋梗塞発作はおこしていないが，断層心エコー図検査で冠動脈瘤内血栓を認めた5例に対して，冠動脈内血栓融解療法を行った。

ウロキナーゼの冠動脈内注入量は最小 2000 単位から最高 24 万単位で，6 例中 2 例にウロキナーゼの全身投与を併用した。

冠動脈造影検査では，6 例中 2 例に冠動脈瘤の完全閉塞を認め，1 例に部分的な閉塞がみられた。しかし，残りの 3 例では，血栓の存在を造影検査上確認できなかった。

冠動脈内血栓融解療法の結果，心筋梗塞発作をおこした 1 例では，冠動脈造影検査で閉塞された冠動脈瘤の一部再開通の所見が得られた。断層心エコー検査で血栓エコーのみられた 5 例中 3 例では，血栓エコーの消失がみられ，1 例では血栓エコーの減少が観察されたが，1 例では不変であった。

冠動脈瘤内血栓の再増加は 6 例中 3 例に観察され，再血栓融解療法の結果，1 例で血栓エコーは減少したが，他の 2 例では有意な減少はみられなかった。

冠動脈瘤内の血栓を診断し、経過観察する上に、断層心エコー図検査は冠動脈造影検査より優れた方法と考えられた。また、冠動脈内血栓融解療法は、川崎病患者の心筋梗塞発作の治療、およびその予防に有用な方法と考えられた。

文 献

- 1) Rentrop KP, Blanke H, Karsch KP, Wiegand V, Köstering H, Oster H, Leitz K: Acute myocardial infarction: Intracoronary application of nitroglycerin and streptokinase. *Clin Cardiol* **2**: 354, 1979
- 2) Rutsch W, Scharltl M, Mathey D, Kuck K, Merx W, Dörr R, Rentrop P, Blanke H: Percutaneous transluminal coronary recanalization: Procedure, results, and acute complications. *Am Heart J* **102**: 1178, 1981
- 3) Michael JC, Andrea H, George WV, Michael LH, Richmond: Effect of intracoronary streptokinase in acute myocardial infarction. *Am Heart J* **102**: 1149, 1981
- 4) 一ノ瀬英世, 加藤裕久, 川上 昇, 吉岡史夫, 松永伸二: 川崎病におけるウロキナーゼによる冠動脈内血栓融解療法. *小児科* **24**: 385, 1983
- 5) 重松逸造, 柴田茂男, 柳川 洋, 草川三治: 最近(1981年1月~1982年6月)におけるMCLS(川崎病)の実態—第7回全国調査結果の速報—. *小児科* **24**: 53, 1983
- 6) 神谷哲郎, 鈴木淳子, 木島良民, 懸陽太郎, 広潔修, 中谷茂和, 亀山順治: 川崎病罹患後に急性心筋梗塞を来たした乳児の一例. *循環科学* **11**: 1018, 1981
- 7) 谷野定之, 柳沢正義, 伊藤紘一: 断層心エコー図による川崎病冠動脈瘤の経過観察. *超音波医学* **9**: 223, 1982
- 8) 五十嵐勝朗, 石橋 貢: MCLSの心筋梗塞様変化に奏功したUrokinaseの大量投与. *Medical Post-graduates* **19**: 225, 1981
- 9) Merx W, Dorr R, Rentrop P, Blanke H, Karsch KR, Mathey DG, Kremer P, Rutsch W, Schmutzler H: Evaluation of the effectiveness of intracoronary streptokinase infusion in acute myocardial infarction: Postprocedure management and hospital course in 204 patients. *Am Heart J* **102**: 1181, 1981
- 10) 神原啓文, 上松瀬勝男, 佐藤 光, 延吉正清, 三羽啓史, 門田和紀, 光藤和明, 関口守衛, 梶原長雄, 泰江弘文, 河合忠一: 急性心筋梗塞における選択的ウロキナーゼ注入療法の有効性に関する検討—多施設アンケート調査—. *最新医学* **38**: 830, 1983
- 11) 柳沢正義: 川崎病冠動脈病変の断層心エコー図による診断と経過観察. *日本臨床* **41**: 2086, 1983
- 12) 梶原長雄, 上松瀬勝男, 鬼倉俊一郎, 佐藤洋一, 斉藤忠興, 瀬戸博美: 冠動脈血栓融解療法. *内科* **50**: 115, 1982
- 13) James FS, Sols, Blase AC, Richard HM, William D, Mc, James HG, Richard DG, Kenneth MR, Alan HM, Barry SD, Howard FW, Ronald NR, Leon SM, Anthony C: High-dose, brief intravenous streptokinase early in acute myocardial infarction. *Am Heart J* **104**: 939, 1982