

Intimal flap の逸脱により
大動脈弁閉鎖不全をきたした
解離性大動脈瘤の 1 症例

Aortic dissection pre-
sented aortic regurgi-
tation induced by dia-
stolic prolapse of an
intimal flap into the left
ventricle: A case report

柳瀬 治
橋本 裕二
西崎 光弘
太田 保
鬼木 俊行
丸山 義明
野村 周三
保坂 俊明
玉置 肇
前沢 秀憲

Osamu YANASE
Yuji HASHIMOTO
Mitsuhiro NISHIZAKI
Tamotsu OTA
Toshiyuki ONIKI
Yoshiaki MARUYAMA
Shuzo NOMURA
Toshiaki HOSAKA
Hajime TAMAKI
Hidenori MAEZAWA

Summary

A case of aortic dissection associated with aortic regurgitation which was induced by diastolic prolapse of an intimal flap into the left ventricular outflow tract was reported. This 57-year-old man, referred for evaluation of sudden onset of chest oppression and a heart murmur, was hypertensive for several years. His admission blood pressure was 184/44 mmHg, and a systolic ejection murmur and a diastolic decrescendo murmur were audible along the left sternal border. Two-dimensional echocardiography revealed an intimal flap in the markedly enlarged aortic root. The intimal flap moved posteriorly in systole and anteriorly in diastole, and prolapsed into the left ventricular outflow tract during diastole. Associated with the movement of the intimal flap, an aortic cusp was shifted from its original position to the left ventricular outflow tract in diastole. Aortography disclosed type 1 aortic dissection and severe aortic regurgitation. After medical treatment for four months, the patient underwent a Bentall surgical procedure and recovered.

Impaired coaptation of the aortic valve induced by diastolic prolapse of the intimal flap into the left ventricular outflow tract is a newly encountered echocardiographic finding in proximal aortic dissection.

東京医科歯科大学 第三内科
東京都文京区湯島 1-5-45 (〒113)

The Third Department of Internal Medicine, Tokyo
Medical and Dental University, Yushima 1-5-45,
Bunkyo-ku, Tokyo 113

Received for publication October 23, 1984; accepted December 3, 1984 (Ref. No. 29-40)

Key words

Aortic dissection

Aortic regurgitation

Diastolic prolapse of an intimal flap

はじめに

上行大動脈近位部に解離を有する解離性大動脈瘤では、大動脈弁閉鎖不全症が重要な合併症の一つとされる¹⁻³⁾。その発生機序に関して種々の説明がなされているが³⁾、今回、我々は断層心エコー図上、intimal flap の拡張期逸脱により、弁尖の接合障害が確認された解離性大動脈瘤の一例を経験したので、文献的考察を加え報告する。

症 例

症 例：57歳，男性，工具

主 訴：前胸部圧迫感

家族歴：母と弟が高血圧

既往歴：特記すべきことなし

現病歴：数年前より検診で高血圧を指摘されていたが、放置していた。1984年2月7日夕方、帰宅途中、突然前胸部圧迫感が出現したが、安静にて数分で消失した。翌日より軽労作で前胸部圧迫感、呼吸困難を自覚するようになったため、2月17日近所の医院へ入院した。そのさい同医に心雑音を指摘され、精査加療を目的として、2月24日当科に入院した。

入院時現症：血圧 184/44 mmHg, 脈拍 84/分, 不整。心尖拍動は第5肋間前腋窩線上に抬起性に触知された。聴診上、第3肋間胸骨左縁に最強点を有し、両側頸部に放散する Levine IV 度の収縮期駆出性雑音、第4肋間胸骨左縁に最強点を有し、心尖部に放散する Levine III 度の高調な拡張期漸減性雑音を認めた。肺野にラ音は聴取しなかった。腹部では心窩部から臍部にかけて血管雑音を聴取した。下腿浮腫は認めなかった。

入院時検査所見では、血液生化学上尿素窒素 40 mg/dl, クレアチニン 2.3 mg/dl と中等度の腎機能低下を認めた。血沈は1時間値 7 mm, CRP は 1+ であったが、末梢血には異常を認めなかつ

た。

胸部 X 線写真 (Fig. 1) では心胸郭比は 62% で、左第4弓の突出と大動脈の拡大を認めたが、肺野のうっ血は認めなかった。

心電図 (Fig. 2) は左室肥大を呈し、V₅, V₆ に陰性 U 波を認めた。

第4肋間胸骨左縁における心音図 (Fig. 3) では収縮期駆出性雑音、および持続の長い高調な拡張期漸減性雑音を認めた。

断層心エコー図 (Fig. 4) では上行大動脈は根部より 48 mm と拡大し、収縮期に後方、拡張期に前方に動く intimal flap を認めた。偽腔は拡張期に著明に拡大し、同時に intimal flap は大動脈弁輪部を越え左室流出路に逸脱し、収縮期には intimal flap の前方に位置していた弁尖を左室側に圧排する動きを示した。上行大動脈から左室への M モード心エコー図のスキャン (Fig. 5) では、心周期に一致して動く intimal flap を認め、大動脈弁弁尖は収縮期にのみ intimal flap の前方に記録された。また、心室中隔および僧帽弁に拡張期 fluttering echo を認めた。拡張末期左室内径は 61 mm, 収縮末期左室内径は 42 mm で、左室内径短縮率は 31% であった。

大動脈造影 (Fig. 6) では DeBakey I 型の解離、および Sellers IV 度の大動脈弁閉鎖不全症が確認された。Entry は大動脈弁より約 2 cm の上行大動脈に認められ、re-entry は腹部大動脈および左総腸骨動脈に認められた。

本症例は約 4 ヶ月の内科的治療後、Bentall 手術にて救命し得た。手術時の所見 (Fig. 7) では、解離は大動脈根部のほぼ全周に及び、特に無冠動脈洞に解離が強く、無冠尖の下垂が認められた。以上の所見から、心エコー図上記録された弁尖は無冠尖と考えられた。

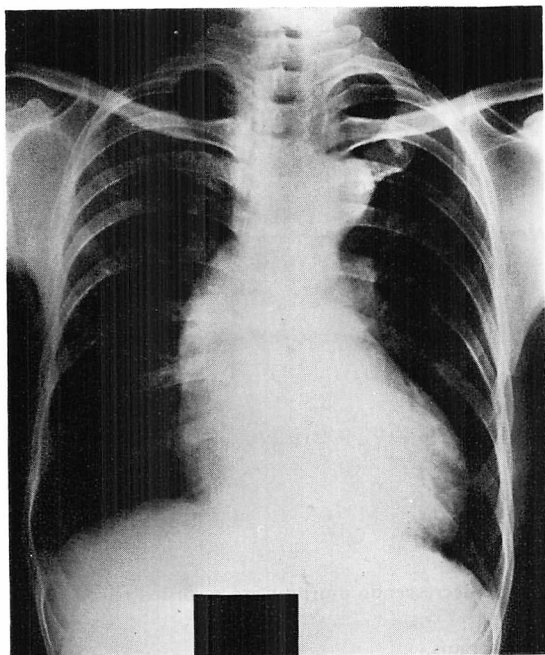


Fig. 1. Chest radiograph.

Moderate cardiac enlargement and aortic dilatation are noted.

考 按

解離性大動脈瘤の致命率は現在なお高く、急性期の迅速な診断および治療が重要とされるが、時には臨床症状から本症を疑い、確定診断前に強力な降圧療法を開始しなければならない場合もある。近年、心エコー図法の発達に伴い、本症における心エコー図法の有用性が確認され^{5,6)}、その簡便性から、ベッドサイド診断に活用されるに至った。しかし、大動脈壁二重エコー所見や大動脈根部の拡大など、Mモード心エコー図上の診断基準には限界のあることが指摘されている⁷⁻⁹⁾。すなわち、大動脈壁に高度の石灰化や肥厚を伴う症例や、大動脈弁輪部の拡大している症例では、解離がなくても大動脈壁二重エコー所見が認められることがあり、Mモード心エコー図による解離性大動脈瘤の診断には注意を要する。

一方、最近では断層心エコー図により、心周期

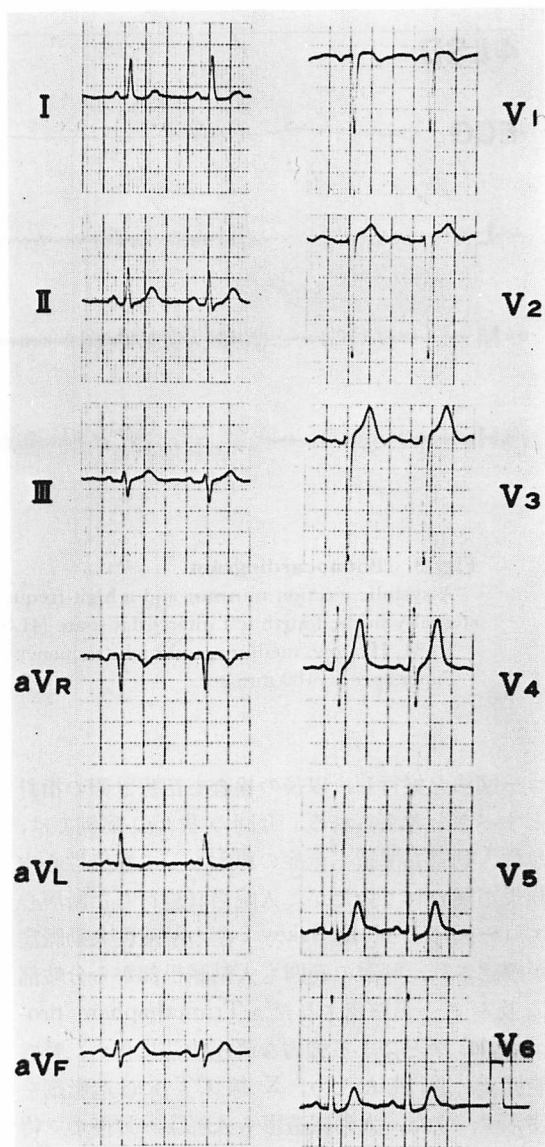


Fig. 2. Electrocardiogram.

Left ventricular hypertrophy with negative U waves in V_5 and V_6 is noted.

に一致して動く intimal flap の検出が解離性大動脈瘤の診断上有用とされており、さらに種々のアプローチにより、解離の範囲もある程度把握することが可能となった¹⁰⁾。したがって、本症を示唆する臨床症状が認められた場合には、早期に心エ

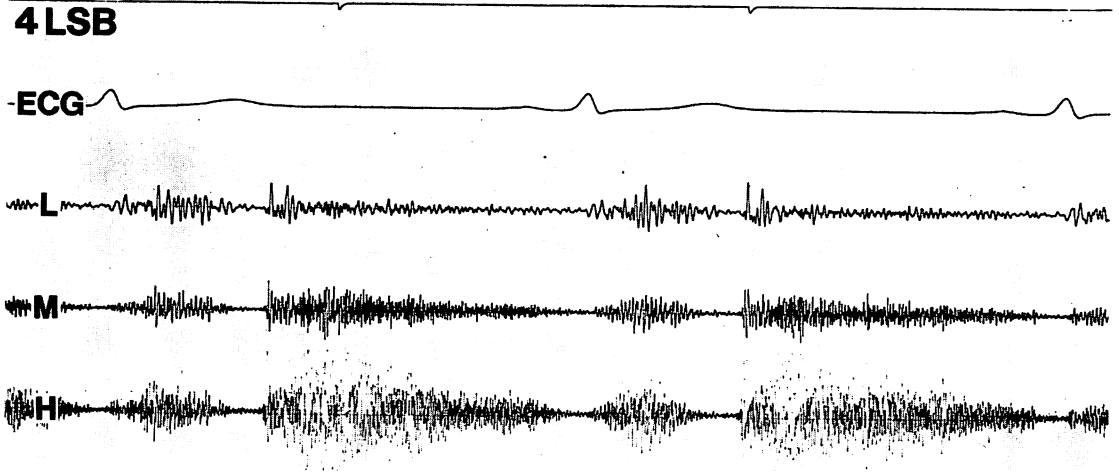


Fig. 3. Phonocardiogram.

A systolic ejection murmur and a high-frequency diastolic decrescendo murmur are recorded parasternally in the fourth left intercostal space (4LSB).

L, M, H=low, medium, and high frequency phonocardiograms.

Paper speed = 100 mm/sec.

コー図法を施行し、以後の検査と治療計画の指針とすべきと考えられる。今回の我々の症例では、急性大動脈弁閉鎖不全症の原因として感染性心内膜炎が疑われていたが、入院当日施行した断層心エコー図により、DeBakey I 型の解離性大動脈瘤が確認され、解離の範囲も大動脈根部から分岐部に及ぶことが確認された。Trimethaphan, propranolol などによる強力な降圧療法に伴い、腎機能低下が進行したため、X 線 CT には造影剤を使わず、また、大動脈造影も入院 3 ヶ月後まで待機せざるを得なかった。しかし、この間の経過観察には心エコー図法が有用であった。

一方、大動脈近位部の解離に合併する大動脈弁閉鎖不全症の頻度は 50% にも及ぶとされ^{4,5)}、大動脈弁閉鎖不全症による心雑音の存在が本症診断の糸口になることが多い。大動脈弁閉鎖不全症の発生機序に関して、解離が弁輪部へ進展するための弁輪拡大や、弁尖支持組織の破綻から、弁尖の接合障害が生じると考えられている³⁾。しかし、

本症例のごとく、手術前あるいは剖検前に、intimal flap の逸脱による弁尖の接合障害が心エコー図上確認された症例の報告はこれまでになく、近位部の解離性大動脈瘤で大動脈弁閉鎖不全症を伴う場合の特異な所見と考えられた。

要 約

Intimal flap の逸脱により大動脈弁閉鎖不全症をきたした解離性大動脈瘤の 1 例を報告した。

症例は 57 歳、男性。突然発症した前胸部圧迫感、および心雑音の精査加療のため、当科に入院した。血圧は 184/44 mmHg で、胸骨左縁を中心に収縮期駆出性雑音および拡張期漸減性雑音を聴取した。断層心エコー図上、上行大動脈は著明に拡大し、収縮期に後方、拡張期に前方に動く intimal flap を認めた。この intimal flap は拡張期に弁輪を越え、左室流出路に逸脱し、同時に無冠尖を左室側に圧排する動きを示した。大動脈造影にて DeBakey I 型の解離および IV 度の大動脈弁

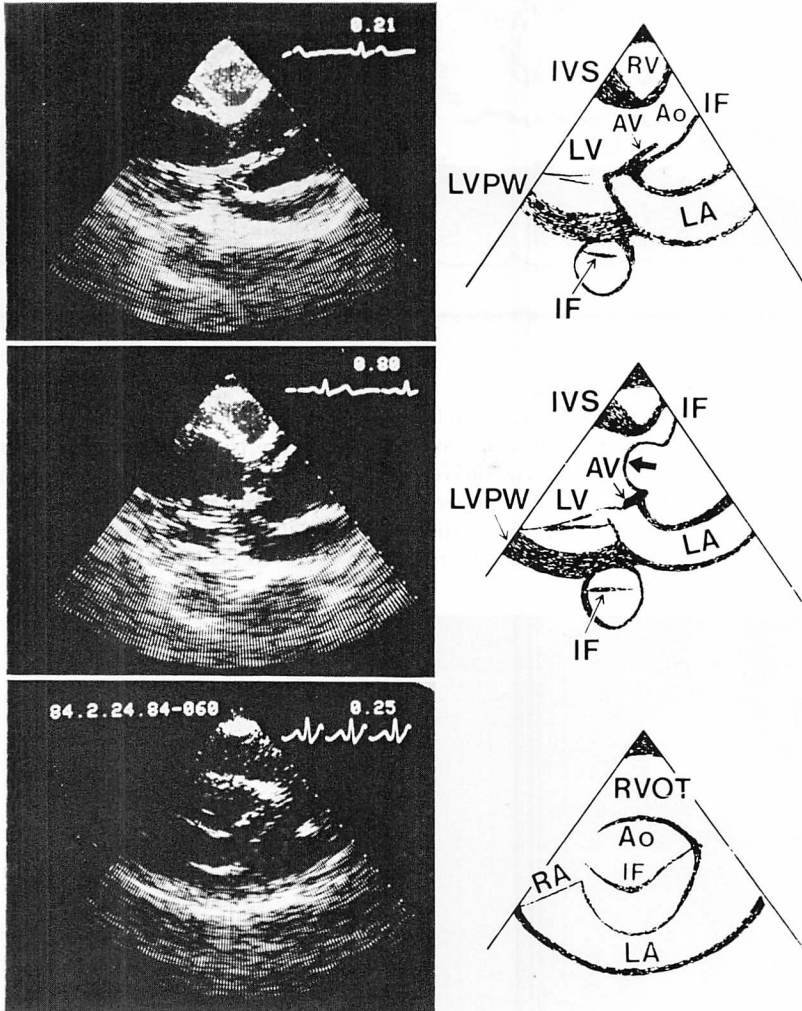


Fig. 4. Two-dimensional echocardiograms and the schemata.

An intimal flap echo in the markedly enlarged aortic root is shown. The intimal flap moves posteriorly in systole (upper and lower panels) and anteriorly in diastole (middle panel). During diastole, the intimal flap prolapses into the left ventricular outflow tract (a thick arrow in the middle panel) and shifts an aortic cusp to the left ventricle from the original position.

Ao=ascending aorta (true lumen); AV=aortic valve cusp; LV=left ventricle; IVS=interventricular septum; LVPW=left ventricular posterior wall; IF=intimal flap; RV=right ventricle; RA=right atrium; RVOT=right ventricular outflow tract.

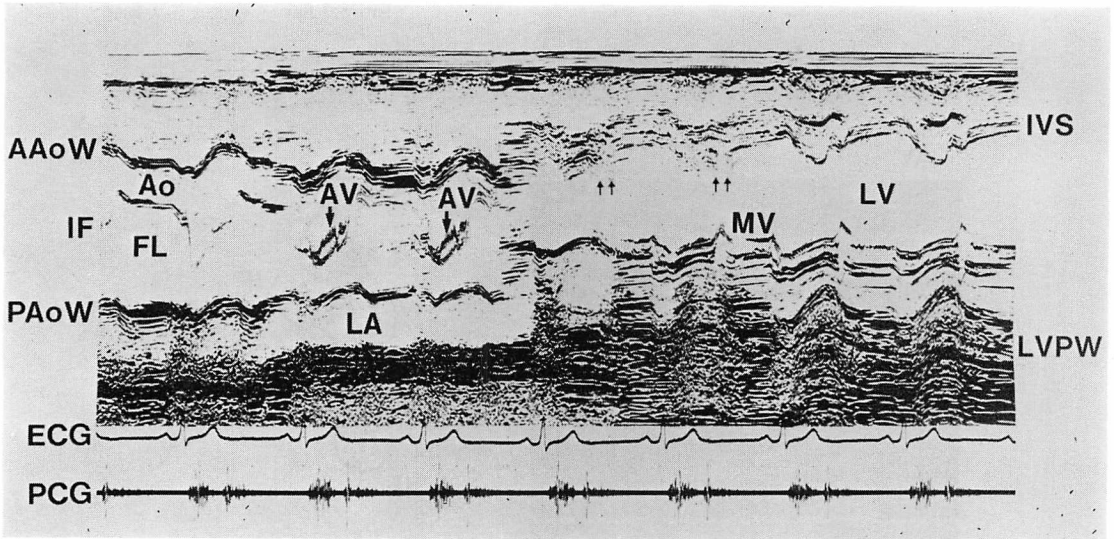


Fig. 5. M-mode echocardiogram.

A linear intimal flap echo in the dilated ascending aorta is shown. The intimal flap moves posteriorly in systole and anteriorly in diastole. Only in systole, an aortic cusp is recorded anterior to the intimal flap (thick arrows). Fluttering echo of the interventricular septum is also shown (thin arrows).

AAoW=anterior aortic wall; PAoW=posterior aortic wall; Ao=ascending aorta (true lumen); FL=false lumen; IF=intimal flap; AV=aortic valve cusp; LA=left atrium; MV=mitral valve; LV=left ventricle; IVS=interventricular septum; LVPW=left ventricular posterior wall.

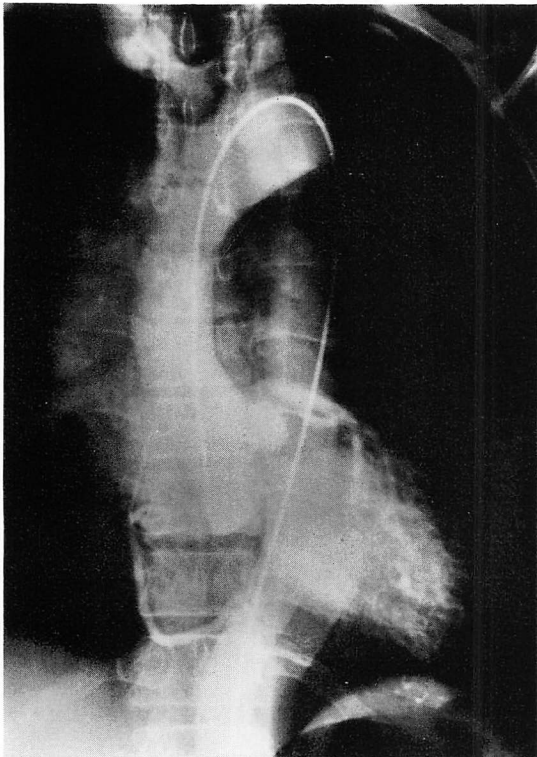


Fig. 6. Aortogram.

Type 1 aortic dissection and severe aortic regurgitation are noted.

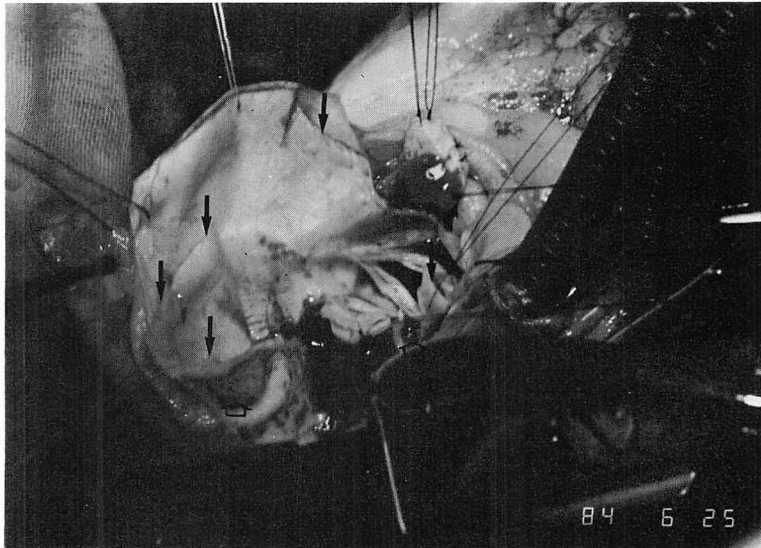


Fig. 7. Operative finding of the ascending aorta.

The intimal flap is indicated by black arrows and a dissection space by broad arrowhead (lower left).

閉鎖不全症を確認し、4ヵ月の内科的治療後、Bentall手術にて救命し得た。

心エコー図上、intimal flapの拡張期逸脱による弁尖の接合障害が確認された症例の報告はこれまでになく、これは大動脈弁閉鎖不全症を伴う上行大動脈近位部の解離における、注目すべき新所見と考えられた。

文献

- 1) Dalen JE, Pape LA, Cohn LH, Koster JK Jr, Collins JJ Jr: Dissection of the aorta: Pathogenesis, diagnosis, and treatment. *Prog Cardiovasc Dis* **23**: 237-245, 1980
- 2) Wheat MW Jr: Acute dissecting aneurysms of the aorta: Diagnosis and treatment-1979. *Am Heart J* **99**: 373-387, 1980
- 3) Slater EE, DeSanctis RW: Diseases of the Aorta. *in Heart Disease: A Textbook of Cardiovascular Medicine* (ed by Braunwald E), WB Saunders, Philadelphia, London, Toronto, Mexico City, Rio De Janeiro, Sydney, Tokyo, 1984, p 1540
- 4) Inoue T: Dissecting aneurysm of the aorta: Classification and proposal of surgical procedures. *Jpn Circ J* **46**: 201-204, 1982
- 5) Nanda NC, Gramiak R, Shah PM: Diagnosis of aortic root dissection by echocardiography. *Circulation* **58**: 506-513, 1973
- 6) Brown OR, Popp RL, Kloster FE: Echocardiographic criteria for aortic root dissection. *Am J Cardiol* **36**: 17-20, 1975
- 7) Krueger SK, Starke H, Forker AD, Eliot RS: Echocardiographic mimics of aortic root dissection. *Chest* **67**: 441-444, 1975
- 8) Roller DH, Muna WF, Ross AM: Psoriasis, sacroiliitis, and aortitis: An echocardiographic mimic of aortic root dissection. *Chest* **75**: 641-643, 1979
- 9) Kolettis M, Toutouzas P, Avgoustakis D: False echocardiographic diagnosis of aortic root dissection in case of abdominal aortic dissection. *Br Heart J* **45**: 602-604, 1981
- 10) Okumachi F, Yoshikawa J, Kato H, Yanagihara K, Takagi Y, Yoshida K, Asaka T: Usefulness and limitation of two-dimensional echocardiography in the diagnosis of acute dissecting aneurysm of the aorta. *J Cardiography* **11**: 1169-1180, 1981 (in Japanese)