

僧帽弁輪石灰化を主因とする僧帽弁膜症の臨床病理学的検討

Mitral valvular disease secondary to mitral ring calcification: A clinico-pathologic study

鈴木 順一*
大川真一郎
杉浦 昌也
坂井 誠
千田 宏司
渡辺千鶴子
松下 哲
上田 慶二
蔵本 築
高橋 利之*

Jun-ichi SUZUKI*
Shin-ichiro OHKAWA
Masaya SUGIURA
Makoto SAKAI
Hiroshi CHIDA
Chizuko WATANABE
Satoru MATSUSHITA
Keiji UEDA
Kizuku KURAMOTO
Toshiyuki TAKAHASHI*

Summary

Fifteen cases with mitral valvular disease caused by mitral ring calcification (MRC) were observed among 2,800 consecutive autopsy patients more than 60 years of age. They consisted of one man and 14 women whose average age was 86.4 years. All had been diagnosed as having mitral valvular disease during life. For this clinicopathologic study, the cases were categorized as nine cases with mitral regurgitation (MR Group) and six with mitral stenosis (MS Group).

Among the 15 cases, phonocardiograms were obtained in 14 and echocardiograms in 6. In addition, 122 cases with MRC, the length of which was 5 mm or more, were selected from 900 recent consecutive autopsies of senile patients, to evaluate the site of calcification and to analyze the ratio of calcification length to mitral valve ring circumference.

The following conclusions were obtained:

1. The prevalence of mitral valvular disease due to MRC in the aged was 15/2,800 (0.5%). MR was observed in nine cases and MS in six.

2. Phonocardiograms of the MR Group revealed a holosystolic murmur in seven cases, a late systolic murmur in one, a third heart sound in four and a fourth heart sound in five. In the MS Group, a holosystolic murmur was found in four, a presystolic murmur in four, a diastolic rumble in one, but no opening snap in any case. A diamond-shaped systolic murmur was found in nine cases

東京都養育院附属病院 内科
東京都板橋区栄町 35-2 (〒173)
*(現) 東京大学医学部 第二内科
東京都文京区本郷 7-3-1 (〒113)

Department of Internal Medicine, Tokyo Metropolitan Geriatric Hospital, Sakae-cho 35-2, Itabashi-ku, Tokyo 173

*(present address) The Second Department of Internal Medicine, Faculty of Medicine, University of Tokyo, Hongo 7-3-1, Bunkyo-ku, Tokyo 113

Received for publication January 16, 1985; accepted March 1, 1985 (Ref. No. 28-45)

with MS or MR, suggesting an ejection systolic murmur caused by an associated calcified aortic valve.

3. Echocardiograms showed markedly decreased DDR in five cases and increased echo intensity of the aortic valve in four.

4. Pathologic findings revealed that the mean length of MRC was 36.6 mm in the MR Group and 58.0 mm in the MS Group. The calcification ring ratio ($CRR = MRC/MVR \times 100$) was 50.3% in the MR Group and 69.8% in the MS Group. In the MR Group, MRC involved the anterolateral commissure in three, posteromedial commissure in five, and both in one. In five of six cases with MS, both commissures were involved by MRC.

5. The study of 122 cases with MRC length ≥ 5 mm suggested that MRC occurred first in the middle scallop of the posterior mitral leaflet, and extended to the posterior scallop, subsequently extending up to the anterior scallop, and finally involved the anterior mitral leaflet beyond the commissures. There were 44 men in 97 cases with CRR less than 30%, but 23 of the 25 cases with CRR greater than 30% were predominantly women.

Key words

Mitral ring calcification (MRC)

Mitral stenosis

Mitral regurgitation

はじめに

僧帽弁輪石灰化 (mitral ring calcification, MRC) は老年者剖検心の約 10% にみられ, 老年者僧帽弁膜症の一因として重要である^{1,2)}. 本研究の目的は, MRC を主因とする僧帽弁膜症の心音図, 心エコー図および病理学的所見の特徴を明らかにすることにある. また, MRC の発生部位についても考察した.

対象と方法

対象は東京都養育院付属病院にて, 1972 年 1 月から 1983 年 11 月までの約 12 年間に行われた老年者連続剖検 2,800 例中, 聴診および心音図所見にて僧帽弁膜症の診断がなされ, 肉眼的病理所見にて MRC が弁膜症の主因であると考えられた 15 例と, 1980 年 4 月から 1983 年 11 月までに施行された老年者連続剖検 900 例中, 肉眼的病理所見で 5 mm 以上の長さの MRC を有する 122 例 (男 46, 女 76 例) である.

僧帽弁膜症例 15 例中, 聴診および心音図所見に拡張期ランブルあるいは前収縮期雑音を有する 6 例を僧帽弁狭窄 (MS) 群, 他の僧帽弁閉鎖不全の所見を有する 9 例を MR 群とし, 以下の検討を行なった. 臨床的に高血圧, 心不全の有無を調

査し, 心電図学的には調律, 刺激伝導障害に注目し, また X 線学的には撮影されたすべての胸部 X 線写真から J 型, 逆 C 型の石灰化の有無を検討した³⁾. 心音図では記録された 14 例について, 僧帽弁開放音 (OS), III 音, IV 音の有無, 収縮期および拡張期雑音の性状を検討した. 心エコー図は MR 群の 6 例につき, アロカ製 SSD-110, 日立製 UB-10 により記録し, Reddy ら⁴⁾, Hirschfeld ら⁵⁾, 藤岡ら⁶⁾による M モード心エコー図法での MRC の診断基準に従い, 石灰化した弁輪の心エコー図上の幅および振幅を測定した. また計測可能例では, 僧帽弁前尖拡張期後退速度 (DDR), 左房径 (LAD), 中隔厚および左室後壁厚を計測し, 非対称性中隔肥大 (ASH) の有無, および僧帽弁収縮期前方運動 (SAM) の有無を検討した.

病理学的には, 弁膜症 15 例と 5 mm 以上の MRC を有する 122 例につき, 心重量, 冠動脈狭窄指数, 僧帽弁輪周囲径 (MVR), 僧帽弁輪に沿った石灰化の長さ (MRC Length), 石灰化断面最大径 (MRC width) を計測した^{2,7)}. なお冠動脈狭窄指数は, 左冠動脈前下行枝, 回旋枝および右冠動脈の狭窄度をそれぞれ 5 段階に評価し, 計 15 段階の評価を行った⁷⁾. また, MRC の大きさの指標として, 僧帽弁輪周囲径に占める石灰化の

Table 1. Clinical findings in 15 patients with mitral valve disease (MVD) due to mitral ring calcification (MRC)

No.	Age (years)	Sex	Diagnosis	CHF	HT	AF	ECG	MRC on X-P	Cardiac Death
1	92	F	MR	+	+	+	LVH, CRBBB	+	-
2	91	M	MR	-	+	-	III° A-V block	+	-
3	96	F	MR, AR	+	+	-	LAD	+	-
4	84	F	MR, AR	+	+	-	LVH	-	+(VF)
MR	5	88	F	MR, HOCM	-	-	LVH	-	-
6	85	F	MR, HOCM	+	+	-	LVH	+	-
7	86	F	MR, OMI	-	-	-	I° A-V block, LAD	+	-
8	91	F	MR, AR	-	+	-	LVH	+	-
9	78	F	MR	-	+	-	I° A-V block, LVH	-	-
10	83	F	MSR	+	-	-	LVH	+	-
11	83	F	MSR	+	+	+	ILBBB, LVH	-	-
MS	12	76	F	MSR, AR, OMI	+	+	LVH	+	-
13	78	F	MSR	-	-	-	CRBBB	+	-
14	87	F	MSR	+	-	+	LVH	+	-
15	98	F	MS, AS	-	-	-	CRBBB, LAD	+	+(VF)
Mean M : F 86.4 1 : 14				8/15	9/15	3/15		11/15	2/15

MR=mitral regurgitation; MS=mitral stenosis; CHF=congestive heart failure; HT=hypertension; AF=atrial fibrillation; ECG=electrocardiogram; X-P=chest radiograph; M=male; F=female; AR=aortic regurgitation; HOCM=hypertrophic obstructive cardiomyopathy; OMI=old myocardial infarction; AS=aortic stenosis; LVH=left ventricular hypertrophy; CRBBB=complete right bundle branch block; A-V block=atrioventricular block; ILBBB=incomplete left bundle branch block; LAD=left axis deviation; VF=ventricular fibrillation.

長さの百分率 [calcification ring ratio: CRR (%) = MRC/MVR×100] を定義し, CRR の値により MRC を以下の5つの grade に分類した. Grade I (0% < CRR ≤ 15%), Grade II (15% < CRR ≤ 30%), Grade III (30% < CRR ≤ 45%), Grade IV (45% < CRR ≤ 60%), Grade V (CRR > 60%). さらに僧帽弁輪部を9つの区分に分割し, 各症例の石灰化の存在部位を各区分に照らし合せ検討した. 僧帽弁輪部の9つの区分とは, a: 後尖前帆部 (a.s.), b: 前交連部 (AC), c, d, e: 前尖部 (AML), f: 後交連部 (PC), g: 後尖後帆部 (p.s.), h, i: 後尖中央帆部 (m.s.) である.

結 果

1. 臨床所見 (Table 1)

年齢は76~98歳, 平均86歳, 性比は男性1例に対して女性14例であった. うっ血性心不全の既往を15例中8例に, 高血圧の既往を9例に認めた. また大動脈弁閉鎖不全 (AR) 4例, 肥大型心筋症 (HCM) 2例, 陳旧性心筋梗塞 (OMI) 2例, 大動脈弁狭窄 (AS) 1例を認めた. 心電図学的には, 心房細動3例, I度房室ブロック2例, III度房室ブロック1例, 右脚ブロック3例, 不完全左脚ブロック1例をみた. 胸部 X線写真上, 15例中11例に MRC が診断され, 2例に心臓死がみられた.

Table 2. Phonocardiographic findings in 14 patients with MVD due to MRC

	SM	Ej.SM	OS	III s	IV s
	Is IIs				
1		+	-	+	-
2		-	-	+	+
3		+	-	-	+
4		-	-	+	-
MR 5		+	-	-	-
6		+	-	-	+
7		+	-	-	+
8		+	-	-	-
9		+	-	+	+
	Pre-SM				
10		+	-	-	-
12		+	-	-	-
MS 13		-	-	-	-
14		+	-	-	-
15		+	-	-	-

SM=systolic murmur; Ej.SM=ejection systolic murmur; OS=opening snap; IIIs=third heart sound; IVs=fourth heart sound; Is=first heart sound; IIs=second heart sound; AR-M= aortic regurgitant murmur; ↓ by Amyl=SM decreased by inhalation of amyl nitrite; Pre-SM=presystolic murmur.

2. 心音図所見 (Table 2)

MR 群の9例では, 汎収縮期雑音は7例, 収縮後期雑音は1例, 亜硝酸アミルで減弱する収縮期雑音は1例に記録された. III音は4例, IV音は5例に記録された. MS 群の5例では, 合併するMRによる汎収縮期雑音を4例に認め, 前収縮期雑音 (Pre SM) は4例に, 拡張期ランブルは1例に記録された. また汎収縮期雑音を呈した11例中9例では駆出性雑音の混入を疑わせる所見が認められた. OSは全例で記録されなかった. Fig. 1に症例12の心音図を示す.

Table 3. Echocardiographic findings in six patients with MR due to MRC

No.	MRC Width	MRC Excursion	MDDR	C-E Amp.	LAD	AV Intensity	ASH	SAM	Echocardiographic Diagnosis
1	9mm	5mm	28 mm/sec	9mm	63mm	↑	-	-	AV sclerosis LVH
2	3	6				→			Poor Record
5	6	4	18	11	29	↑	+	±	AS ASH
6	10	6	22	7	42	↑		+	HOCM P.E.
8	6	5	6	9	47	↑	-	-	ASR, LVH P.E.
9	8	8	14	13		→	-	-	p.m.d. P.E.
Mean	7.0	5.7	17.6	9.8	45.3				
S.D.	2.5	1.4	8.3	2.3	14.1				

MDDR=diastolic descent rate of the mitral valve; C-E Amp.=C-E amplitude; LAD=left atrial dimension; AV intensity=intensity of the aortic valve; ASH=asymmetric septal hypertrophy; SAM=systolic anterior motion; P.E.=pericardial effusion; p.m.d.=papillary muscle dysfunction; ASR=aortic steno-regurgitation; S.D.=standard deviation.

3. 心エコー図所見 (Table 3)

MR 群6例において, MRC幅は平均 7.0 ± 2.5 mm, DDRは平均 17.6 ± 8.3 mm/sec, 大動脈弁エコー輝度上昇を6例中4例に認めた. ASHまたはSAMを2例に認めた. Fig. 2に症例1の心エコー図を示す.

4. 病理学的所見 (Table 4)

僧帽弁膜症15例の病理学的検索の結果, 弁輪石灰化以外に, 乳頭筋の梗塞, 腱索断裂, リウマチ性変化等, 弁膜症の原因となりうる著明な病変は認めなかった. 心重量は, MR群では平均 340 ± 92 g, MS群では平均 360 ± 82 gであった. 冠動脈狭窄指数はMR群 8.7 ± 1.7 , MS群 9.3 ± 1.7 であった.

僧帽弁輪周囲径 (MVR) はMR群, 85.1 ± 9.6 mm, MS群 83.8 ± 11.7 mmであり, 以上3者はいずれも両群間に有意差を認めなかった. 石灰化の長さはMR群で平均 36.6 ± 12.0 mm, MS群で平均 58.0 ± 10.4 mmと, MS群で有意に長く ($p < 0.01$), また石灰化の幅はMR群で平均 9.0 ± 3.3 mm, MS群で平均 11.3 ± 2.3 mmと, 後者で

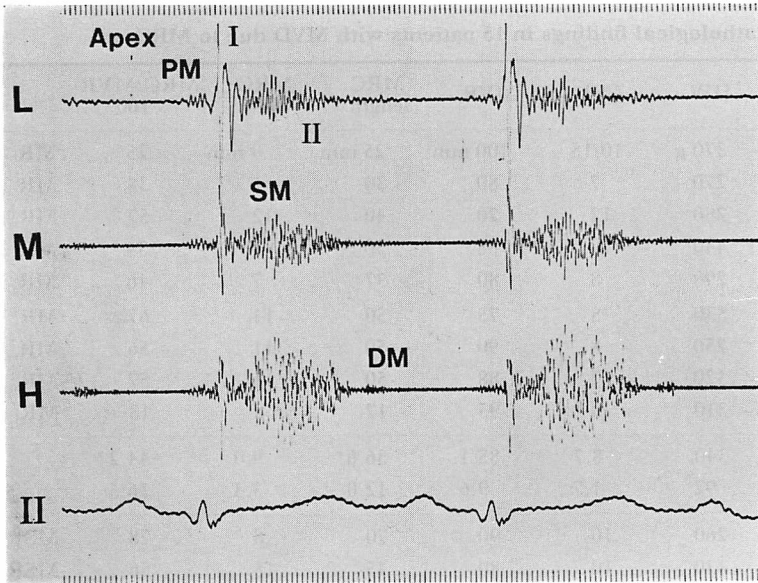


Fig. 1. Phonocardiogram of case 12 with mitral stenosis.

This shows a presystolic murmur (PM), a holosystolic murmur (SM) and a diastolic regurgitant murmur (DM). An opening snap is not recorded.

I = first heart sound; II = second heart sound.

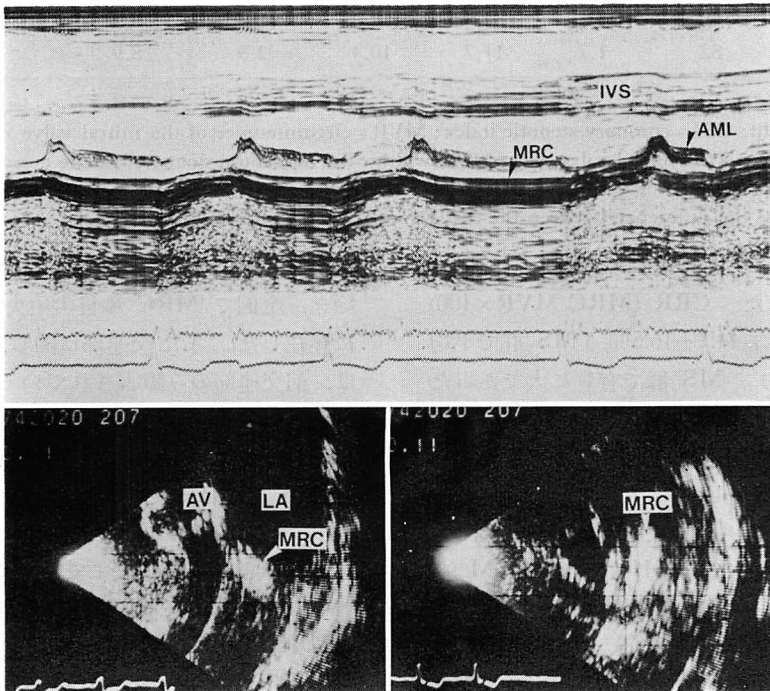


Fig. 2. Representative echocardiograms of case 1 with mitral regurgitation.

IVS = interventricular septum; AML = anterior mitral leaflet; MRC = mitral ring calcification; AV = aortic valve; LA = left atrium.

Table 4. Pathological findings in 15 patients with MVD due to MRC

	No.	HW	CSI	MVR	MRC length	MRC width	MRC/MVR ×100	Pathological diagnosis
MR	1	370 g	10/15	100 mm	25 mm	9 mm	25%	MR
	2	270	7	80	30	5	38	MR
	3	280	12	70	40	12	57	MR, AR
	4	440	10	88	30	4	34	MR, AR
	5	290	8	80	37	7	46	MR, HOCM
	6	530	8	75	50	14	67	MR, HOCM, Calc. AS
	7	250	8	90	50	11	56	MR, OMI
	8	320	7	88	50	11	57	MR, AR
	9	310	8	95	17	8	18	MR, OMI
Mean		340	8.7	85.1	36.6*	9.0	44.2*	
S.D.		92	1.7	9.6	12.0	3.3	16.5	
MS	10	260	10	90	70	8	78	MSR
	11	430	10	80	45	15	56	MSR
	12	380	11	90	65	10	72	MSR, OMI, Calc. ASR
	13	360	6	75	48	11	64	MSR
	14	460	10	100	66	12	66	MSR
	15	270	9	68	54	12	79	MS, Calc. AS
Mean		360	9.3	83.8	58.0*	11.3	69.2*	
S.D.		82	1.7	11.7	10.4	2.3	8.9	

* $p < 0.01$

HW=heart weight; CSI=coronary stenotic index; MVR=circumference of the mitral valve ring; MRC length=length of MRC along the mitral valve ring; MRC width=the maximum diameter of the cross section of MRC; Calc. AS=calcific aortic stenosis.

P value represents the difference between the MR Group and MS Group (t-test).

大きい傾向を示した。CRR (MRC/MVR×100) は、MR 群で平均 $44.2 \pm 16.5\%$ 、MS 群で平均 $69.2 \pm 8.9\%$ であり、MS 群で有意に大であった ($p < 0.01$)。

心音図所見にて駆出性雑音の重疊を示唆する心雑音を認めた 11 例中 10 例に大動脈弁の石灰化が認められ、さらに 3 例は石灰化大動脈弁狭窄であった。心エコー図にて、ASH または SAM を認めた 2 例は、ともに左室流出路の心室中隔上部に中隔繊維帯を認め、病理学的にも、閉塞性肥大型心筋症 (HOCH) と診断された。

9 つの区分について、各症例の MRC 存在部位の分析結果は Fig. 3 に示すごとく、症例 9 を

除き、全例で MRC は後尖中央帆部、区分 h, i に存在した。また交連部に関しては、MR 群では、前交連部のみ障害されているもの 2 例、後交連部のみ障害されているもの 4 例、前後両交連部がともに障害されているもの 1 例であった。同様に MS 群では両交連部障害は 6 例中 5 例で、症例 10 は後交連部のみ障害されていたが、本例の MRC は前尖部の中央まで及んでいた。

5. MRC の長さ と 存在部位 (Fig. 4)

MRC 長による分類では、Grade I は 56 例 (男性 32 例, 女性 24 例), Grade II は 41 例 (男性 12 例, 女性 29 例), Grade III は 15 例 (男性 1 例, 女性 14 例), Grade IV は 6 例 (男性 0, 女性 6 例),

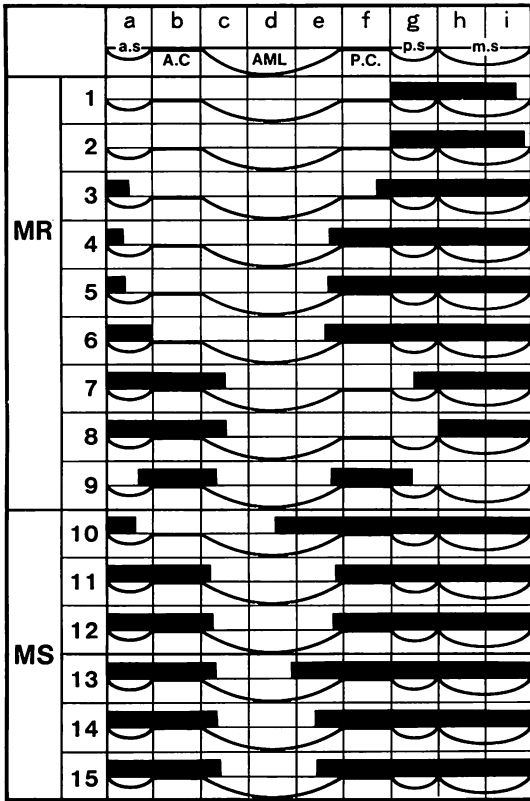


Fig. 3. Schematic representation of MRC observed in nine segments of the mitral valve ring.

Closed bar represents the localization of MRC along the mitral valve ring.

a.s.=region of the anterolateral commissural scallop of the posterior mitral leaflet; A.C.=region of the anterolateral commissure; AML=region of the anterior mitral leaflet consisting of 3 segments; P.C.=region of the posteromedial commissure; p.s.=region of the posteromedial commissural scallop; m.s.=region of the middle scallop of the posterior mitral leaflet consisting of two segments.

Grade V は4例(男性1例, 女性3例)であった。

僧帽弁輪上の MRC の存在部位と Grade との関係では以下の如き成績を得た。MRC が高率に存在する部位は, Grade I 群では後尖中央帆部の区分 h, i (48%), Grade II 群では区分 h, i (それぞれ 80%, 59%)であった。さらに Grade III 群では後尖後帆部の区分 g が 60%, Grade

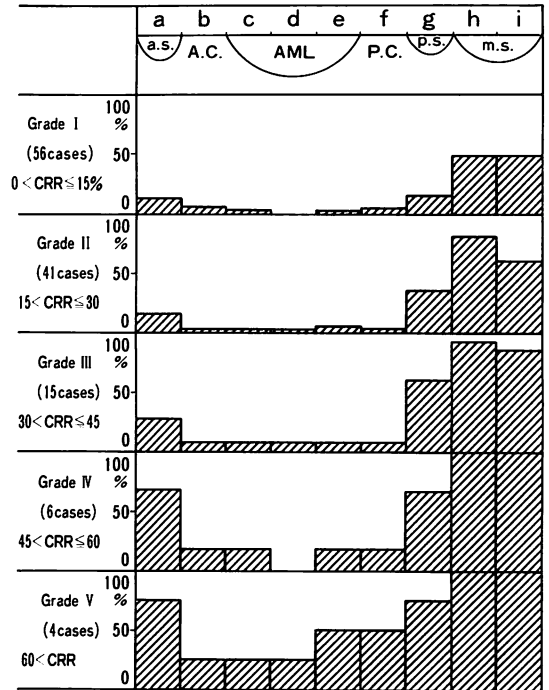


Fig. 4. Schematic representation of MRC along the mitral valve ring.

Panel shows the histograms of 122 cases with the length of MRC ≥ 5 mm. Calcification ring ratio (CRR) is calculated and 122 cases are classified into five grades. Each closed square shows the percentage of the presence of MRC on every segment of the mitral valve ring. CRR and the percentage of the presence of MRC are obtained by the following formulae.

$$CRR = (MRC \text{ length} / MVR) \times 100$$

$$\text{Percentage of presence} = (N_s / N_g) \times 100$$

N_s =the total number of MRC in one segment in each grade.

N_g =the total number of cases belonging to each grade.

IV 群では後尖前帆部の区分 a が 67% となり, Grade が進むにつれ, 前尖部にも石灰化の及ぶ症例が増えた。

考 按

1908年, Simmonds らが僧帽弁輪部に石灰化の生ずることを報告⁸⁾して以来, MRC が MR

をきたしうること, さらには MS の原因ともなりうるとの報告が多数なされている^{1,2,7)}. MRC による弁膜症の発生機序は以下のごとく考えられている. すなわち, 後尖部に発生した石灰化が大きくなると, 交連部を越えて前尖部に及び, 僧帽弁輪の収縮不全を来し, また石灰塊により弁尖が左房側へ挙上され, 僧帽弁装置 (mitral apparatus) の変形が生じて MR が発症する. さらに MRC の断面径が増すと, 前後両弁尖の可動性制限, および弁口の狭窄が生じ, MS が発症する^{1,9)}. したがって老人心の約 10% に認められる MRC は, 老年者僧帽弁膜症の成因として重要な意義を有することになる²⁾. 事実, 杉浦らの検討では老年者僧帽弁閉鎖不全 126 例中, MRC を主因とするものは 16 例 (12.7%) であり^{10,11)}, 今回の成績では, 老年者における MRC を主因とする僧帽弁膜症の発生頻度は 0.5% であった. しかも, 弁膜症の原因となる MRC はいずれも巨大なものであった. MRC の大きさの指標として従来より MRC 長, MRC 幅が計測されてきた²⁾が, 今回, 我々は新たに CRR を定義し, これを大きさの指標の 1 つとして検討を加えてみた. その結果, MS 群では MR 群に比べ, MRC 長, CRR は大であり, MRC 幅は大きい傾向を認めた. 又, MRC が前後両交連部を同時に障害しているものの割合は, MS 群で大きかった. さらに我々の MS 6 例中 5 例, Koan ら⁹⁾の MS 9 例全例に, MRC による MR が合併していることを考慮すると, MS 群は MR 群より MRC の病変がより進展した段階にあるものといえよう.

MRC の心音図所見の特徴として, 前回我々は, MRC 長 30 mm 以上の例の約 40% は, 中等度以上の大動脈弁石灰化を合併しており, これに起因すると考えられる駆出性収縮期雑音を呈する例が多いことを報告した²⁾. 今回は, 汎収縮期雑音を呈した MR 群 7 例中 6 例に駆出性雑音の重畳が疑われたが, これは合併する大動脈弁石灰化を反映したものであろう. また, 拡張期ランブルに関しては, Korn らの MS 9 例中 3 例に,

我々の 6 例中 1 例に記録されたのみであった. さらに僧帽弁開放音 (OS) に関しては, Korn らの 9 例では 1 例のみに記録されたが, 我々の 6 例では 1 例も認められなかった. したがって, MRC を主因とする MS の心音図所見の特徴としては, 拡張期ランブルを呈する場合は少なく, OS を呈することはさらに稀であると言えよう. これは弁尖自体の変化が主体となるリウマチ性と異なり, MRC の主病変が弁輪部にあることと関係すると考えられる.

心エコー図所見の特徴として, DDR の低下につき, 片岡ら¹²⁾は以下のごとく考察している. すなわち, MRC 例の DDR の低下は, 左室拡張性の低下も関与するが, 本症の場合, 後尖付着部に沿って生ずる MRC が交連部に及び, 前尖の運動制限を来すためであり, したがって MRC 長の長いものに DDR の低下例が多いという. 今回, DDR の計測された 5 例の平均値は 17.6 ± 8.3 mm/sec であり, 病理所見では, そのうち 4 例で, 交連部さらに前尖部に MRC が及んでおり, 前尖の運動性が制限されていた可能性が示唆された.

Meltzer ら¹³⁾の報告では, 100 例の MRC 例中 16 例に HOCM が合併しており, 逆に HOCM 例の約 30% に MRC が合併するという¹⁴⁾. 我々の弁膜症 15 例中, 心エコー図上, SAM, ASH を認めた 2 例は, 病理学的にも HOCM と診断された.

MRC は刺激伝導系を圧迫し, 刺激伝導障害を来すものと考えられているが^{15,16)}. 今回の症例 2 の III 度房室ブロックは, 刺激伝導系の連続切片による組織学的検討により, MRC によるヒス束圧迫が原因であった.

MRC の頻度の性差に関し, Pomerance は 50 歳以上の石灰化の頻度は男性 4.5%, 女性 11.5% で性比は男性対女性は 1 対 2.5 であったと報告し¹⁷⁾, 杉浦らは 60 歳以上の老年者剖検にて, MRC の頻度は男性 6.7%, 女性 13.3% で, 性比は男性対女性は 1 対 2 であったと報告してい

る。本研究の対象とした 5 mm 以上の MRC を有する 122 例においても、男性 46 例、女性 76 例、男性対女性は 1:1.7 と女性に多い傾向が認められたが、Grade I, II の軽度ないし中等度の石灰化では男性 44 例、女性 53 例と有意差を認めなかったが、Grade III 以上の著名な石灰化例では、男性の 2 例に対し、女性は 23 例で、女性に多くみられた。また Korn ら⁹⁾の MRC による弁膜症 14 例はすべて女性であり、我々の 15 例では 14 例が女性であった。以上から、弁膜症の原因となる巨大 MRC は、圧倒的に女性優位であるといえる。

MRC の局在に関しては、従来より後尖部に多いと言われて来た²⁾。今回のより詳細な検討では Grade I, II では MRC は後尖中央帆部に限局するものが多く、Grade III では後尖中央帆部と同時に後帆部にも高率に MRC が存在するようになり、さらに Grade IV では後尖前帆部が高率となった。この事実は MRC の成長過程を知る手掛りを与えているように思われる。

要 約

老年者連続剖検 2,800 例中、MRC が僧帽弁膜症の主因であると考えられた 15 例について、心音図、心エコー図、病理学的所見を検討した。また最近の連続剖検 900 例中、5 mm 以上の MRC を有する 122 例を弁輪周囲径に占める MRC の長さの百分率 (calcification ring ratio: CRR) により 5 つの grade に分類し、grade 別に僧帽弁輪の 9 つの区分上での MRC の分布状況を検討して、以下の成績を得た。

1. MRC を主因とする僧帽弁膜症の老年者における頻度は 15/2,800 (0.5%) で、MR 群 9 例 MS 群 6 例であった。

2. MRC を主因とする弁膜症の心音図所見では、MR 群では汎収縮期雑音 7 例、収縮後期雑音 1 例が記録され、MS 群では汎収縮期雑音 4 例、前収縮期雑音 4 例、拡張期ランブル 1 例が記録された。汎収縮期雑音の 11 例中 9 例に駆出性

雑音の混入が疑われた。III 音は 4 例、IV 音は 5 例で認められ、いずれも MR 群であった。OS の記録された例はなかった。

3. 心エコー図所見では、MRC を主因とする弁膜症例の DDR が極度に低下し、また大動脈弁輝度の上昇を 6 例中 4 例に認めた。

4. 病理学的所見では、MRC 長、CRR は MR 群より MS 群で有意に大であり、MR 群では前後交連部のいずれか一方が障害されているものが多いが、MS 群では両交連部同時障害例が主体を占めた。

5. 5 mm 以上の MRC を有する 122 例の病理学的検討により、僧帽弁輪上での MRC の高率に存在する部位は、CRR の増大に伴い、後尖中央帆部から後帆部へ、次に前帆部へと広がり、さらに交連部を越え前尖部へ及ぶことを確認した。また、CRR ≤ 30% の症例では頻度の性差は判然としないが、CRR > 30% では大部分は女性であった (23/25)。

文 献

- 1) 内山集二, 大川真一郎, 平山啓佑, 新美範之, 上田慶二, 杉浦昌也: 僧帽弁狭窄を呈した僧帽弁輪石灰化の 3 例. 心臓 7: 1300, 1975
- 2) 杉浦昌也, 内山集二, 桑子賢司, 大川真一郎, 平岡啓佑, 上田慶二, 嶋田裕之, 大津正一: 老年者の僧帽弁輪石灰化に関する臨床病理学的研究. 日老医誌 13: 190, 1972
- 3) 沖本孝雄, 岩崎 勤, 鎌田千鶴子, 大川真一郎, 橋本 甫, 松下 哲, 上田慶二, 杉浦昌也: 僧帽弁輪石灰化の心エコー図および心音図学的検討. 臨床心音図 5: 707, 1975
- 4) Reddy CS: Echocardiographic feature of calcified mitral annulus fibrosis. Circulation 52: 229, 1975
- 5) Hirschfeld DS, Emilson BB: Echocardiogram in calcified mitral annulus. Am J Cardiol 36: 354, 1975
- 6) 藤岡俊宏, 大川真一郎, 鎌田千鶴子, 伊藤雄二, 北野幸英, 上田慶二, 杉浦昌也: 僧帽弁輪石灰化の心エコー図と病理学的所見との対比. 最新医学 36: 1414, 1981
- 7) 杉浦昌也, 岡田了三, 飯塚 啓, 飯塚楯夫, 平岡啓佑, 大川真一郎, 嶋田裕之: 老人心の正常性について臨床病理学的考察. 日老医誌 6: 297, 1969
- 8) Simmonds M: über den Nachweise von Ver-

鈴木, 杉浦, 大川, ほか

- kalkungen am Herzen durch das Röntgenverfahren. *Fortschr Geb Röntgenstr* **12**: 371, 1908
- 9) Korn D, DeSanctis RW, Sell S: Massive calcification of the mitral annulus. *New Eng J Med* **267**: 900, 1962
- 10) 杉浦昌也, 大川真一郎: 図説老年期心臓病の臨床と病理, 南山堂 1982
- 11) Sugiura M, Matsushita S, Ueda K: A clinicopathological study on valvular disease in 3,000 consecutive autopsy of the aged. *Jpn Circ J* **46**: 337, 1982
- 12) Kataoka H, Sugiura M, Tomaru T, Kimura M, Tsuruta M, Sakai M, Ohokawa S, Matsushita S, Ueda K: A correlative study of M-mode echocardiograms and pathological findings in mitral ring calcification. *J Cardiography* **12**: 1, 1982
- 13) Meltzer RS, Martin RP, Robbin BS, Popp RL: Mitral annular calcification. *Acta Cardiographica* **35**: 189, 1980
- 14) Kronzon I, Glassman E: Mitral ring calcification in idiopathic hypertrophic subaortic stenosis. *Am J Cardiol* **42**: 60, 1978
- 15) Ohkawa S, Matsushita S, Ueda K, Matsuo H, Sugiura M: Electrophysiological and histological correlations in two cases of complete heart block. *Jpn Heart J* **18**: 287, 1977
- 16) Rytand OA, Lipstich LS: Clinical aspects of calcification of mitral annulus fibrosis. *Arch Int Med* **78**: 544, 1946
- 17) Pomerance A: Pathological and clinical study of calcification of the mitral valve ring. *J Clin Path* **23**: 354, 1970