

肺動脈弁閉鎖不全の出現機  
序：肺動脈弁輪形態の関与  
について

Pulmonic regurgitation  
with special reference to  
the shape of the pul-  
monic valve ring: A  
pulsed Doppler and an-  
giographic study

常吉 秀男  
原 和弘  
竹内 弘明  
檜田 光夫  
山口 徹  
戸出 浩之\*  
遠田 栄一\*  
町井 潔\*\*

Hideo TSUNEYOSHI  
Kazuhiro HARA  
Hiroaki TAKEUCHI  
Mitsuo KASHIDA  
Tetsu YAMAGUCHI  
Hiroyuki TOIDE\*  
Eiichi TODA\*  
Kiyoshi MACHII\*\*

Summary

Using pulsed Doppler echocardiography and cineangiography, the significance of pulmonic valve ring dimensions in the genesis of pulmonic regurgitation (PR) was studied in 40 patients, including 12 with valvular disease, 19 with coronary artery disease and nine with the normal heart. In nine of the 40 subjects, pulmonary hypertension (mean pulmonary artery pressure  $\geq 20$  mmHg) was observed. The criterion for diagnosing PR was disturbed flow patterns recorded just below the pulmonic valve which spanned more than 40% of diastole, exceeding 1.5 KHz in peak frequency (corresponding to a flow velocity of about 50 cm/sec). Sagittal and transverse diameters of the pulmonic valve ring (PRDs, PRDt) at the upper edge of the pulmonary sinus, and the sagittal diameter of the pulmonary sinus (PSD) at the level of its maximal bulging were measured using pulmonary angiography.

PR was detected in 15 subjects (37.5%). The prevalence of PR among three groups regardless of the absence or presence of pulmonary hypertension was not significantly different. The peak frequency of the regurgitant flow signals as well as the farthest point of the signals detected did not differ among the three groups irrespective of pulmonary hypertension. The ratio of the PRDs to the PRDt (PRDs/PRDt) was greater in patients with PR than in those without PR ( $p < 0.001$ ), but

三井記念病院 循環器センター

\*同 中央検査部

東京都千代田区神田和泉町1 (〒101)

\*\* (現) 東邦大学医学部 第3内科

東京都目黒区大橋2-17-6 (〒153)

Center for Cardiovascular Disease and \*Central  
Clinical Laboratory, Mitsui Memorial Hospital,  
Kanda-Izumicho 1, Chiyoda-ku, Tokyo 101

\*\*The Third Department of Internal Medicine, Toho  
University School of Medicine, Ohashi 2-17-6,  
Meguro-ku, Tokyo 153

Received for publication February 9, 1985 ; accepted April 17, 1985 (Ref. No. 27-54)

no correlation was established between PRDs/PRDt and mean pulmonary artery pressure. The PRDt index and PRDs index (normalized by body surface area) correlated well with the mean pulmonary artery pressure ( $r=0.70$ ,  $p<0.001$  and  $r=0.62$ ,  $p<0.001$ , respectively). PSD also correlated with the mean pulmonary artery pressure ( $r=0.49$ ,  $p<0.01$ ), whereas, PSD/PRDs correlated inversely with the mean pulmonary artery pressure ( $r=-0.40$ ,  $p<0.01$ ), indicating a relatively more prominent dilatation of the PRDs than the PSD in cases with pulmonary hypertension.

These results suggest that the etiology of PR in our series of patients was primarily attributable to the distortion of the pulmonic valve ring. The wide-spread concept that pulmonary hypertension dilates the pulmonic valve ring, leading to the development of PR, should be criticized.

#### Key words

Pulmonic regurgitation      Pulmonic valve      Pulmonary angiography      Pulsed Doppler echocardiography  
Pulmonary hypertension

### はじめに

近年、超音波パルス・ドプラー法の進歩によって心腔内血流動態の非観血的な観察が可能となり、本法は各種逆流性弁膜症、短絡性心疾患の診断に有用な方法として確立されつつある<sup>1)</sup>。肺動脈弁閉鎖不全についても例外ではなく、すでにドプラー法によるいくつかの報告がある<sup>1-3)</sup>。

従来、後天性弁膜症に併発する肺動脈弁閉鎖不全は、肺高血圧の進展に伴って出現してくるものと考えられ<sup>4,5)</sup>、従来のドプラー法における報告も、その場合の血流シグナルについてであった<sup>2,3)</sup>。

しかし最近、疾患心以外に健常者においても、右室流出路において拡張期乱流シグナルがしばしば検出されることが明らかになってきた。我々はこの乱流シグナルの成因および病態的意義につき、肺動脈圧と肺動脈弁輪形態の関係に注目して検討したので報告する。

### 対象および方法

#### 1. 対象

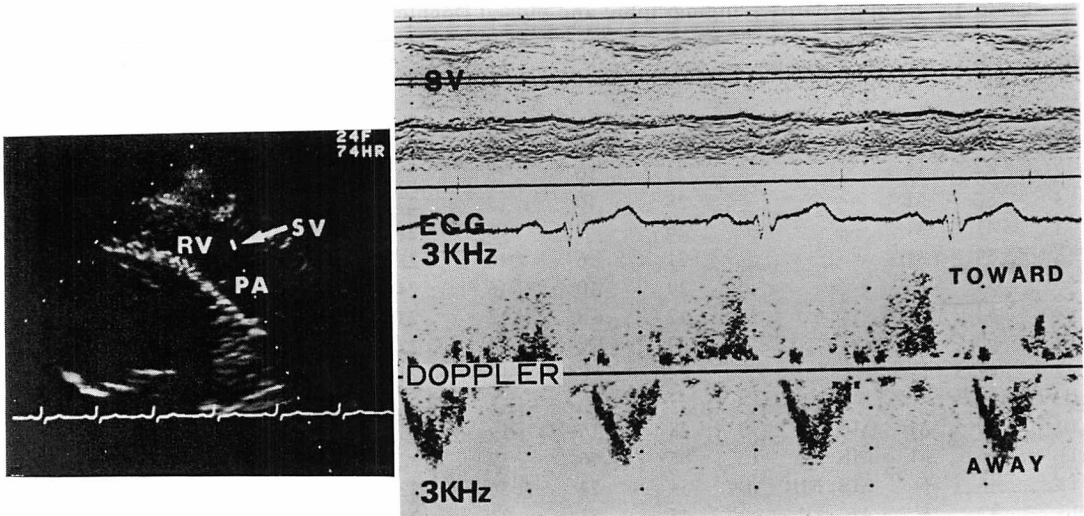
対象は超音波パルス・ドプラー法にて良好な記録を得、かつ右心カテーテル検査、肺動脈造影、冠動脈造影、左室造影を施行した40例である。上記症例のうち、胸痛を主訴に検査を施行し、冠動脈造影にて正常であった9例を健常群 (Normal)

とし、他は弁膜症群 (VHD) 12例と虚血性心疾患群 (IHD) 19例に分類した (Table 1)。平均肺動脈圧は Normal 群で  $13.9\pm 2.1$  mmHg (10~17 mmHg)、VHD 群で  $30.1\pm 15.5$  mmHg (15~60 mmHg)、IHD 群で  $13.5\pm 3.1$  mmHg (8~23 mmHg) であった。

#### 2. 使用装置及び記録法

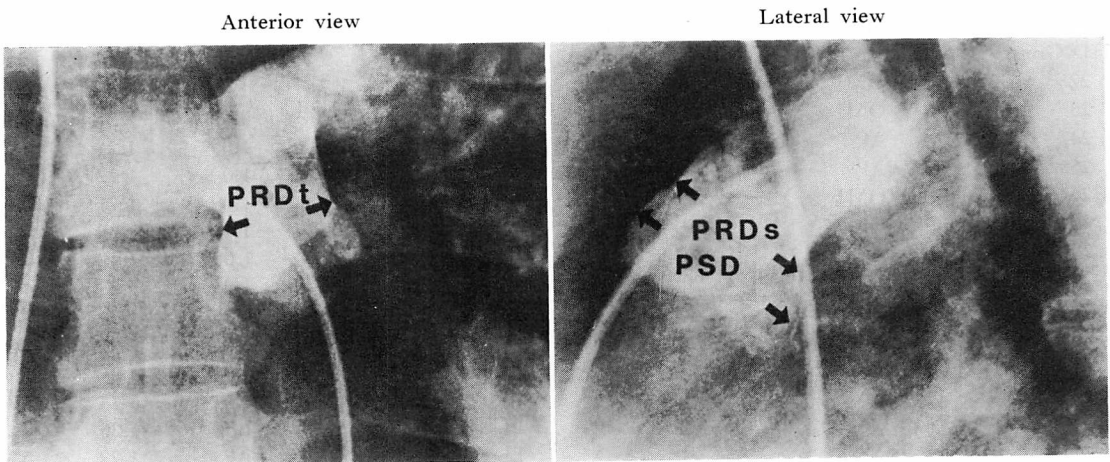
使用装置は東芝製電子走査型超音波断層装置 SSH-11A と超音波パルス・ドプラー血流計 SDS-10A の複合システム、または SSH-40A と SDS-20A の複合システムのいずれかをを用いた。パルス・ドプラー血流計の搬送周波数は 2.4 MHz、パルス繰り返し周波数は 6 KHz、サンプルボリュームの大きさは 3 mm×3 mm×3 mm、到達深度は 9 cm であった。

患者を左側臥位とし、胸骨左縁より右室流出路を描出し、軽度呼吸停止にて流出路内の血流波型を記録した。流出路内のサンプルボリュームの位置は、断層および M モード心エコー図を参照しつつ、右室流出路内の弁直下、弁下 1 cm、弁下 2 cm のレベルで、それぞれ内側、中央、外側に分け計 9 点について血流波型を記録した。また右室流入路を描出し、軽度呼吸停止下にて流入波型を三尖弁口中央付近にサンプルボリュームを置き、記録した。ドプラーシグナルは心音図、心電図とともに Honeywell 製 strip chart recorder にて、紙送り速度 50 mm/秒 または 100 mm/秒 で記録



**Fig. 1. Representative pulsed Doppler recording in a normal subject with a wide band signal in diastole reflecting pulmonic regurgitation.**

Sample volume is positioned in the right ventricular outflow tract just below the pulmonic valve.  
 RV=right ventricle; PA=pulmonary artery; SV=sample volume.



**Fig. 2. Measurements of diameters of the pulmonic valve ring and pulmonary sinus in pulmonary angiograms.**

The diameter of the pulmonic valve ring is measured at the upper edge of the pulmonary sinus and the sagittal diameter of the pulmonary sinus at the level of its maximal bulging. All these diameters are measured in end-diastole.

PRDt=transverse diameter of the pulmonic valve ring; PRDs=sagittal diameter of the pulmonic valve ring; PSD=maximal sagittal diameter of the pulmonary sinus.

**Table 1. Hemodynamic, angiographic and pulsed Doppler data of 40 subjects**

Patient No.	Age (yr)	Sex	Diagnosis	PASP (mmHg)	PADP (mmHg)	MPAP (mmHg)	PRDt (mm)	PRDs (mm)	PRDs /PRDt	PSD /PRDs	PR
<b>Normal Group</b>											
1	48	M		21	6	13	22	26	1.18	1.33	+
2	64	M		22	10	15	22	22	1.0	1.36	-
3	52	M		28	10	17	27	25	0.93	1.22	-
4	41	M		26	9	15	22	22	1.0	1.17	-
5	54	M		21	6	10	23	24	1.04	1.48	-
6	54	F		29	10	16	24	30	1.25	1.19	+
7	33	M		17	8	12	23	26	1.13	1.23	+
8	60	M		20	7	14	22	22	1.0	1.17	-
9	47	F		22	8	13	25	26	1.04	1.08	+
<b>VHD Group</b>											
10	50	M	MS	28	16	19	23	27	1.17	1.19	+
11	46	M	MS	85	46	59	32	28	0.88	1.10	-
12	46	F	MS, MR, AR	54	24	36	32	31	0.97	1.16	-
13	47	F	AS, AR	45	23	33	22	23	1.05	1.17	-
14	56	F	AR	23	11	15	25	27	1.08	1.19	-
15	62	F	MS	37	20	26	24	23	0.96	1.17	-
16	56	M	AS, AR	40	17	26	27	30	1.11	1.17	+
17	31	M	AR	23	12	16	27	27	1.0	1.15	+
18	34	M	MR	24	12	16	22	23	1.05	1.43	+
19	64	M	MS	50	24	33	24	27	1.13	1.11	+
20	67	F	MR	37	15	22	21	24	1.14	1.17	+
21	49	M	MS	80	40	60	33	35	1.06	1.09	-
<b>IHD Group</b>											
22	52	M	OMI	19	8	11	27	27	1.0	1.25	-
23	54	M	OMI	22	9	13	26	24	0.92	1.21	-
24	46	M	AP	19	8	12	23	25	1.09	1.24	-
25	55	M	AP	24	11	17	18	18	1.0	1.22	-
26	55	M	OMI	22	9	13	23	25	1.09	1.21	+
27	55	F	OMI	23	8	14	21	24	1.14	1.38	+
28	56	M	AP	27	12	17	22	24	1.09	1.17	+
29	50	M	OMI	20	9	14	23	23	1.0	1.25	-
30	55	M	AP	22	8	13	22	19	0.86	1.3	-
31	43	M	OMI	14	8	11	23	23	1.0	1.32	-
32	51	M	AP	33	15	23	22	23	1.05	1.3	-
33	57	F	OMI	28	6	10	27	28	1.04	1.14	-
34	51	M	OMI	18	10	14	17	18	1.06	1.33	+
35	72	M	AP	20	5	13	24	26	1.08	1.22	-
36	57	F	AP	26	7	12	24	25	1.04	1.15	-
37	38	M	AP	24	10	14	23	25	1.09	1.15	-
38	60	M	OMI	13	5	8	22	23	1.05	1.17	-
39	56	M	OMI	20	8	13	26	25	0.96	1.12	+
40	64	F	OMI	23	7	14	23	23	1.0	1.17	-

VHD=valvular heart disease; IHD=ischemic heart disease; PASP=systolic pulmonary artery pressure; PADP=diastolic pulmonary artery pressure; MPAP=mean pulmonary artery pressure; PR=pulmonic regurgitation; MS=mitral stenosis; MR=mitral regurgitation; AS=aortic stenosis; AR=aortic regurgitation; OMI=old myocardial infarction; AP=angina pectoris.

Other abbreviations are the same as shown in Fig. 2.

した。

### 3. ドプラー血流シグナルの分析法

**Fig. 1** は右室流出路拡張期乱流シグナルの記録である。この血流波型はその時相および血流方向から肺動脈弁閉鎖不全の逆流シグナルと考えられる。本研究では持続時間が拡張期の40%を越え、かつ peak frequency が 1.5 KHz を越えるものを肺動脈弁閉鎖不全 (PR) とした。また右室流出路でその駆出波型をとらえ、その波型と心電図より駆出前期と駆出期の比 (PEP/ET) を既報<sup>6)</sup>の如く算出した。

さらに右室流入路で、その流入波型を三尖弁口中央付近のサンプルボリュームから記録し、右室の心房収縮期と拡張早期の流入のピーク速度の比 (A/R) を既報<sup>6)</sup>の如く算出した。

### 4. 心臓カテーテル法及び肺動脈造影

心臓カテーテル検査は超音波パルス・ドプラー検査施行後 24 時間以内に通常の右心カテーテル、冠動脈造影、左室造影に加え肺動脈造影を施行した。使用シネ撮影装置は Philips 製 Cardiodiagnost で、主肺動脈内にて 76% ウログラフィンを秒間 5 ml 計 15 ml 注入し、正面および側面にて秒間 50 コマで撮影を行なった。**Fig. 2** の如く、肺動脈洞上縁の肺動脈弁交連付着部レベルを肺動脈弁輪とし、その横径 (PRDt) および前後径 (PRDs) を拡張末期にて計測した。また側面像にて肺動脈洞最大前後径 (PSD) を拡張末期にて計測した。

熱希釈法から心拍出量を求め、体表面積で補正し心係数を算出し、左心造影から左室駆出率を算出した。

## 結 果

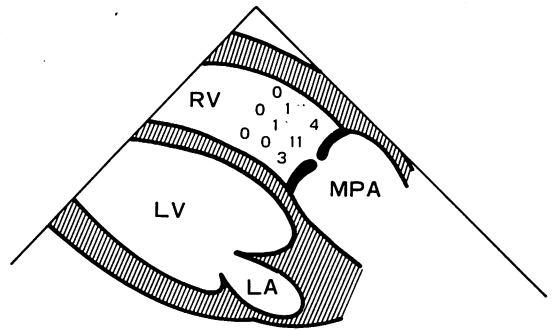
結果は **Table 1** に示す。

### 1. 右室流出路拡張期乱流シグナル

#### 1) PR の頻度

40 例中、PR を認めたものは 15 例 (PR (+) 群)、認めなかったものは 25 例であった (PR (-) 群)。

#### 2) PR の検出部位



**Fig. 3. Locations of the sample volume detecting a pulmonic regurgitant signal.**

A pulmonic regurgitant signal is detected only immediately below the pulmonic valve except two cases, in which the signal is observed 1 cm below the pulmonic valve.

\*=a normal healthy case with mean pulmonary artery pressure of 13 mmHg; \*\*=a case of aortic regurgitation with mean pulmonary artery pressure of 16 mmHg.

PR の得られたサンプルボリュームは **Fig. 3** の如く、肺動脈弁直下内側 3 例、中央 11 例、外側 4 例、弁下 1 cm 中央 1 例、外側 1 例で、弁下 2 cm 以遠では検出されなかった。逆流シグナルが弁下 1 cm まで到達した 2 例は Normal 1 例と大動脈弁閉鎖不全 1 例であり、平均肺動脈圧はそれぞれ 13 mmHg, 16 mmHg であった。平均肺動脈圧が 20 mmHg 以上で、かつ PR (+) であった 3 例の乱流シグナルは、いずれも弁直下のみでの検出に留った。

### 3) PR シグナルの peak frequency

PR シグナルの peak frequency は 1.8~3.0 KHz, 平均  $2.2 \pm 0.3$  KHz であった。Peak frequency は疾患群において有意差がなく (**Table 2**)、また肺高血圧の有無によって差がなかった (**Table 3**)。また peak frequency と肺動脈拡張期圧の間にも相関は認められなかった。

### 2. PR と血行動態

#### 1) 右室 A/R および PEP/ET

PR (+) 群と PR (-) 群の間で、右室血行動態指標、A/R および PEP/ET に有意差を認めな

**Table 2. Incidence and peak Doppler frequency of the PR signal among three groups**

	Normal	VHD	IHD	p value
No. of cases	9	12	19	
MPAP (mmHg)	13.9±2.1	30.1±15.5	13.5±3.1	* p<0.01
No. of cases with PR	4	6	5	NS
Peak frequency of PR signal (KHz)	2.2±0.2	2.3±0.4	2.2±0.3	NS

VHD=valvular heart disease; IHD=ischemic heart disease; MPAP=mean pulmonary artery pressure. Values are mean±SD. NS=not significant.

**Table 3. Incidence and peak Doppler frequency of the PR signal in patients with and without pulmonary hypertension**

	PH (+)	PH (-)	p value
No. of cases	9	31	
No. of cases with PR	3	12	NS
Peak frequency of PR signal (KHz)	2.2±0.4	2.2±0.3	NS

PH (+)=mean pulmonary artery pressure ≥20 mmHg; PH (-)=mean pulmonary artery pressure <20 mmHg.

Values are mean±S.D.

った (Table 4).

2) 平均肺動脈圧

PR(+)群とPR(-)群の間で, 平均肺動脈圧に有意差は認められなかった (Table 4).

3) 左室機能

心係数および左室駆出率は, 両群間に有意差を認めなかった (Table 4).

4) 健常心と疾患心における PR

Table 3 は平均肺動脈圧 20 mmHg 以上の群 (PH(+))群と 20 mmHg 未満の群 (PH(-))群とについて, PR の有無をみたものである. PH (+)群では9例中3例がPR(+), PH(-)群では31例中12例がPR(+), 両群間にPRの有無について有意差は認められなかった.

Table 2 は各疾患群におけるPRの有無をみたものである. Normal群では9例中4例, VHD群では12例中6例, IHD群では19例中5例に

**Table 4. Hemodynamic parameters in patients with and without pulmonic regurgitation**

	PR (+)	PR (-)	p value
No. of cases	15	25	
A/R	0.82±0.21	0.88±0.31	NS
PEP/ET	0.43±0.12	0.41±0.07	NS
MPAP (mmHg)	17.1±5.8	19.4±13.8	NS
C.I. (L/min/m <sup>2</sup> )	3.1±0.8	2.9±0.6	NS
LVEF (%)	64±14	64±15	NS

PR=pulmonic regurgitation; A/R=ratio of peak flow velocity in atrial filling to that in rapid filling at the right ventricular outflow tract; PEP/ET=ratio of right ventricular pre-ejection period to right ventricular ejection time; MPAP=mean pulmonary artery pressure; C.I.=cardiac index; LVEF=left ventricular ejection fraction.

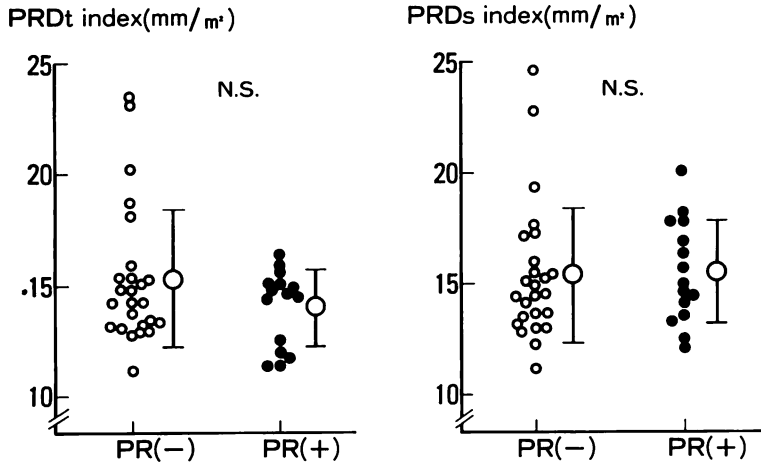
Values are mean±SD.

においてPRを検出した. 各疾患群の間でPRの有無について有意差はなかった.

3. PRと肺動脈弁輪形態

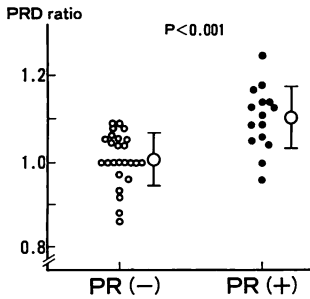
体表面積で補正した肺動脈弁輪の横径 (PRDt index) と前後径 (PRDs index) のそれぞれは, PRの有無と相関しなかった (Fig. 4).

肺動脈弁輪の前後径と横径の比 (PRDs/PRDt =PRD ratio) とPRの存否との関係では, この比はPR(+))群で1.10±0.07であり, PR(-))群の1.00±0.06に比し有意に大であった (P<0.001) (Fig. 5). すなわちPR(+))群ではPR(-))群に比し, 肺動脈弁輪の前後径が横径に比し有意に大



**Fig. 4. PRDt-index (left panel) and PRDs-index (right panel) in patients with and without pulmonic regurgitation.**

PR (-)=patients without pulmonic regurgitation; PR (+)=patients with pulmonic regurgitation. Other abbreviations are the same as in Fig. 2.



**Fig. 5. Ratio of PRDs to PRDt in patients with and without pulmonic regurgitation.**

The PRD ratio (PRDs/PRDt) is significantly greater in patients with pulmonic regurgitation than without pulmonic regurgitation. Abbreviations are the same as in Fig. 2.

であった。

**Fig. 6** に代表例を示す。図上段は PR(-) の例で、PRDt 22 mm, PRDs 22 mm で、PRD ratio は 1.0 であった。図下段は PR(+) の例で、PRDt 22 mm, PRDs 26 mm, PRD-ratio は 1.18 であった。

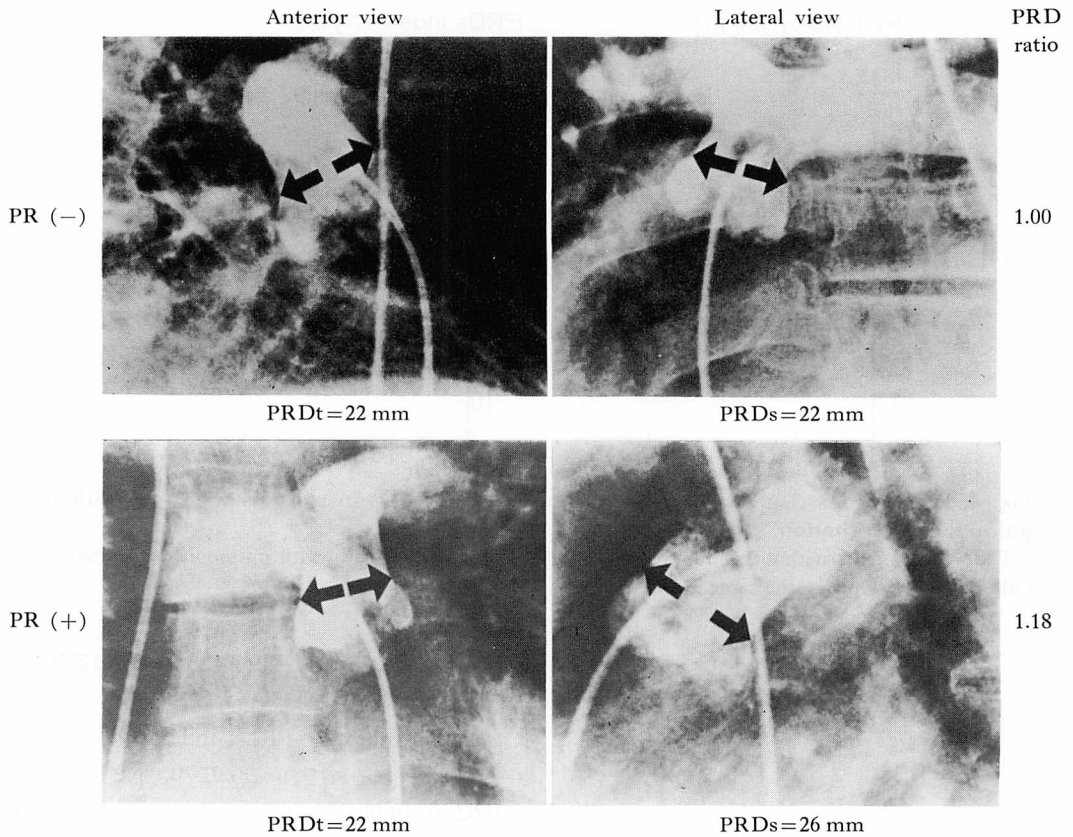
#### 4. 肺高血圧と肺動脈弁輪, 肺動脈洞の形態

##### 1) 肺高血圧と肺動脈弁輪

PRDt index と PRDs index は平均肺動脈圧 (MPAP) とそれぞれ ( $r=0.70, p<0.001$ ), ( $r=0.62, p<0.001$ ) の有意な正相関を示したが (Figs. 7, 8), PRD ratio は MPAP と相関を示さなかった (Fig. 9). すなわち肺高血圧の進展に伴い, 肺動脈弁輪の前後径と横径はそれぞれ拡大するが, 両者の比は肺高血圧と直接の関係がないことが示された。

##### 2) 肺高血圧と肺動脈洞の形態

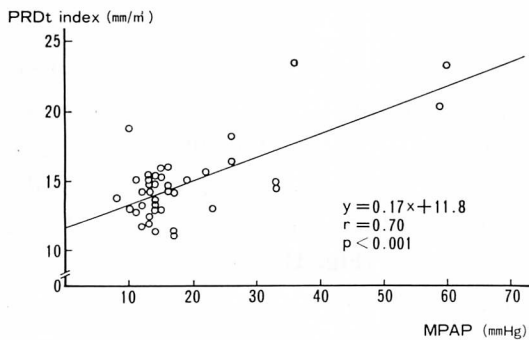
体表面積で補正した肺動脈洞最大前後径 (PSD index) と MPAP の間には有意の正相関 ( $r=0.49, p<0.01$ ) が認められた (Fig. 10). 一方, 肺動脈洞最大前後径と肺動脈弁輪前後径の比 PSD/PRDs は MPAP と負の相関 ( $r=-0.40, p<0.01$ ) を示した (Fig. 11). すなわち肺高血圧の進展に伴い, 肺動脈洞, 肺動脈弁輪はそれぞれ拡大するが, 肺動脈弁輪の拡大がより強いため, 結果として Fig. 12 の如く肺動脈洞はその中央部のふくらみを失ないつつ拡大して行くことが示された。



**Fig. 6. Pulmonary angiograms in illustrative cases.**

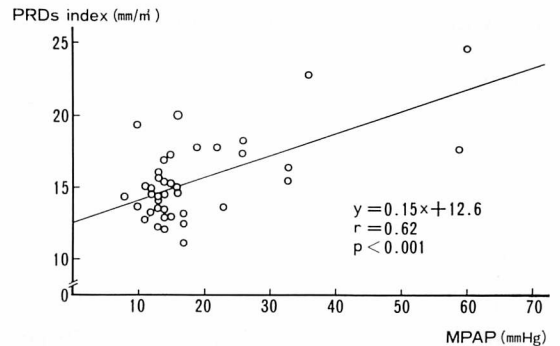
Upper panel shows a case without pulmonic regurgitation. PRD-ratio is 1.00. Lower panel shows a case with pulmonic regurgitation. PRD-ratio is 1.18.

Abbreviations are the same as shown in Figs. 2 and 5.



**Fig. 7. Correlation between PRDt index and mean pulmonary artery pressure**

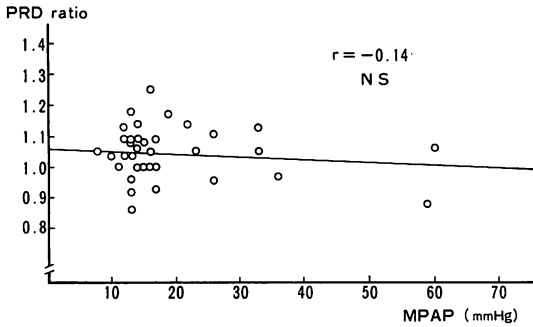
Abbreviations are the same as shown in Fig. 2 and Table 1.



**Fig. 8. Correlation between PRDs index and mean pulmonary artery pressure.**

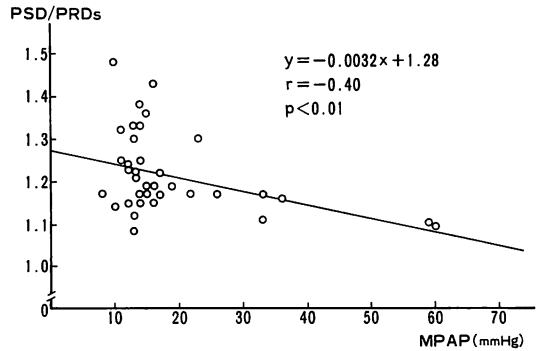
Abbreviations are the same as shown in Fig. 2 and Table 1.





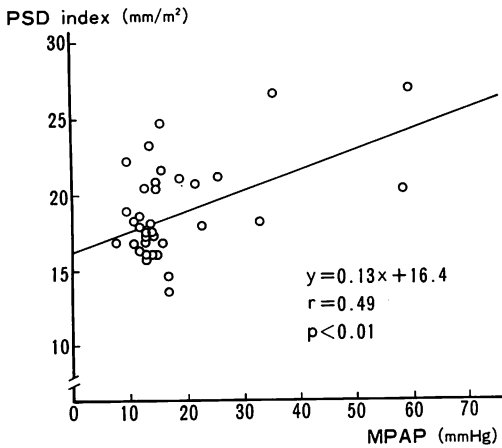
**Fig. 9. Correlation between the PRD ratio and mean pulmonary artery pressure.**

There is no correlation. Abbreviations are the same as shown in Table 1 and Fig. 5.



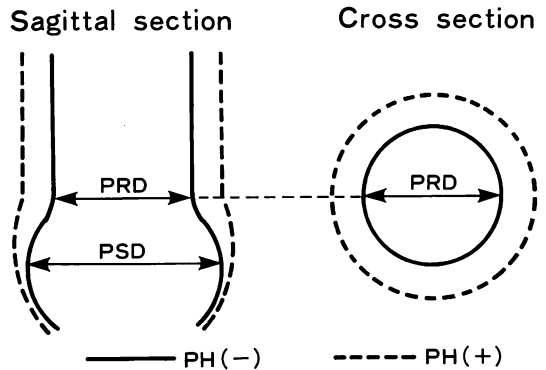
**Fig. 11. Correlation between PSD/PRDs and mean pulmonary artery pressure.**

Abbreviations are the same as shown in Fig. 2 and Table 1.



**Fig. 10. Correlation between the PSD-index and mean pulmonary artery pressure.**

Abbreviations are the same as shown in Fig. 2 and Table 1.



**Fig. 12. Schematic representation of the pulmonary sinus and the pulmonary valve ring with and without pulmonary hypertension.**

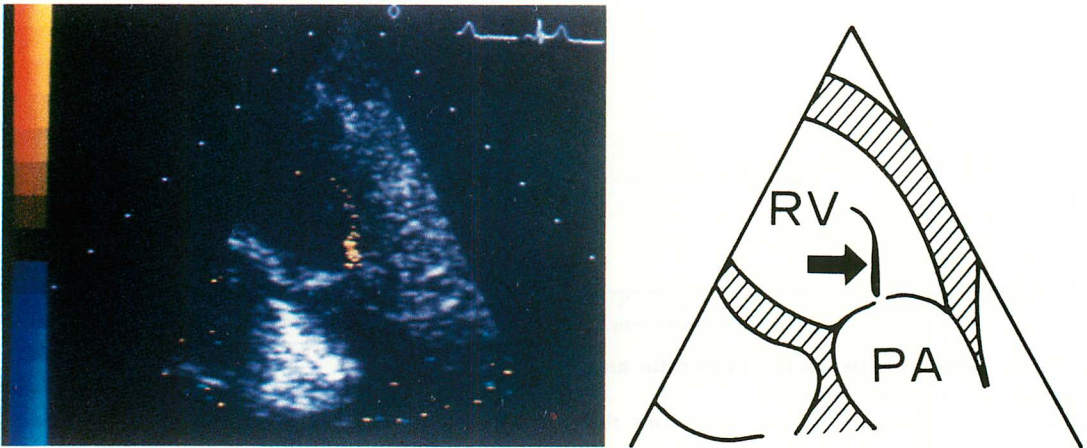
In pulmonary hypertension (PH), the degree of enlargement of PRD is more prominent than that of PSD.

PRD=diameter of the pulmonic valve ring; PSD =maximal diameter of the pulmonary sinus.

考 按

超音波パルス・ドプラー法の出現により心腔内血流動態の非観血的な観察が可能となり、大動脈弁、僧帽弁、三尖弁などにおける逆流の診断精度は著しく向上した。宮武らは肺動脈弁の逆流シグナルを検討し、パルス・ドプラー法は検出感度と特異性において心音図に比し、優れていると報告している<sup>2)</sup>。

最近、健常者においても右室流出路で拡張期乱流シグナルが高頻度に検出されることが報告されているが、我々の以前の検討でも、健常者 31 例中 10 例 32% に同様なシグナルを検出している<sup>7)</sup>。この健常者の乱流シグナルはその時相と血流方向から肺動脈弁閉鎖不全に伴う逆流そのものであることは間違いないと思われた。さらに最近のリア



**Fig. 13. Pulmonic regurgitation in a healthy man recorded by recently-developed two-dimensional Doppler echocardiography.**

The regurgitant flow from the pulmonic valve is clearly demonstrated (arrow).

Abbreviations are the same as shown in Fig. 1.

ルタイム二次元ドプラー血流映像法において、健常例 (Fig. 13) で拡張期に弁接合部から噴出するジェットとしてこのシグナルがとらえられることから、これが肺動脈弁閉鎖不全のシグナルであることは明確であろう。

この健常者の肺動脈弁閉鎖不全シグナルは肺高血圧心のそれと鑑別されなければならないが、今回の検討では、peak frequency については両者の間に差は認められなかった。また乱流シグナルの肺動脈弁下への到達深度については、平均肺動脈圧 20 mmHg 以上の3例を含む13例でも弁直下のみでしか検出されず、一方、弁下 1 cm まで到達した2例は正常肺動脈圧の例であった。したがって逆流シグナルの到達深度についても、また、肺高血圧心と健常心の間で差がないと考えられた。ただし今回の対象例中、平均肺動脈圧が 20 mmHg 以上を呈した9例のうち、PR を認めなかった6例の中には、平均肺動脈圧が 59 mmHg, 60 mmHg, 36 mmHg と高度の肺高血圧を呈する3例が含まれており、又肺高血圧を呈し、かつ PR を認めた3例の平均肺動脈圧は 26 mmHg, 32 mmHg, 22 mmHg と比較的低かったことは注

意を要すると考えられた。すなわちより高度の肺高血圧を呈する例に肺動脈弁閉鎖不全が生じた場合、その peak frequency が高くなる可能性がある<sup>1)</sup>。

以上、本研究においては肺高血圧心と健常心で見られる乱流シグナルに鑑別上の特徴はなく、また出現頻度にも差がなかったことから、両者は同一の機序を基盤にした肺動脈弁閉鎖不全シグナルであることが示唆された。

右心系は左心系に比し低圧であり、肺動脈洞・肺動脈弁輪 complex は大動脈洞・大動脈弁輪 complex に比し組織的に脆弱である。そのため前縦隔内でひずみが生じやすい状況にあると推定される。今回の検討では健常心、疾患心の如何に拘らず、弁輪の前後径が横径に比し長くなるという弁輪形態のひずみが PR (+) 群に高率に認められた。この肺動脈弁輪形態のひずみの程度は平均肺動脈圧とは無関係であるため、PR は、一義的に肺動脈弁輪の形態的变化に基づくものと考えられた。

肺高血圧の進展は肺動脈洞、肺動脈弁輪の complex の形態に如何なる変化を与えるのであ

ろうか。従来肺高血圧の進展に伴ない肺動脈弁輪、主肺動脈が拡大することが知られているが、肺動脈洞・肺動脈弁輪 complex の形態変化についての報告はみられない。今回の我々の検討によれば肺高血圧の進展に伴ない肺動脈洞、肺動脈弁輪はそれぞれ拡大してくるが、後者の拡大がより強い結果として Fig. 12 の如く肺動脈洞はその中央部のふくらみを失ってくるものと推察される。しかし肺高血圧の進展と前述の肺動脈弁輪形態のひずみが、直接的には関係しなかった点に注目すべきであろう。すなわち肺高血圧の進展は肺動脈洞、肺動脈弁輪を全体として拡大させるが、必ずしも弁輪形態のひずみを生じさせるものではないと考えられる。したがって肺高血圧の進展が肺動脈弁輪の拡大をきたし、二次的肺動脈弁閉鎖不全をきたすという従来の考え方は、再考を要するものと思われる。しかし、この弁輪形態のひずみが肺動脈圧上昇以外の如何なる要因によるものかは、今回の検討では明らかにし得なかった。これは今後の研究課題と考える。

## 要 約

肺動脈弁閉鎖不全の発生機序として肺動脈弁輪形態の関与につき検討した。

対象は肺動脈造影を含む心臓カテーテル検査および超音波パルス・ドプラー法を施行した40例で、その内訳は弁膜症12例、虚血性心疾患19例、健常例9例であった。40例中9例に平均肺動脈圧20 mmHg以上の肺高血圧を認めた。超音波パルス・ドプラー法にて右室流出路肺動脈弁直下で拡張期の40%以上にわたり、かつ peak frequency が 1.5 KHz (流速として約 50 cm/秒) を越える乱流パターンを検出した場合、肺動脈弁閉鎖不全 (PR) とした。肺動脈造影にて肺動脈洞上縁を肺動脈弁輪とし、その横径 (PRDt) および前後径 (PRDs) を、また肺動脈洞最大前後径 (PSD) をそれぞれ拡張末期にて計測した。

1. PR は 15 例 (37.5%) で検出された。その検出頻度は 3 群間、あるいは肺高血圧の有無によ

り、有意差を示さなかった。逆流シグナルの肺動脈弁下到達深度、peak frequency も、3 群あるいは肺高血圧の有無で差を認めなかった。

2. 肺動脈弁輪の前後径/横径比 (PRDs/PRDt) は PR を有する群において、それを有しない群よりも有意に大であった ( $p < 0.001$ )。しかしこの比は平均肺動脈圧とは相関を示さなかった。

3. 体表面積で補正した PRDt, PRDs は平均肺動脈圧とそれぞれ  $r = 0.70$  ( $p < 0.001$ ),  $r = 0.62$  ( $p < 0.001$ ) の正相関を示した。PSD も平均肺動脈圧と有意の正相関 ( $r = 0.49$ ,  $p < 0.01$ ) を示したが、PSD/PRDs は平均肺動脈圧と負の相関 ( $r = -0.40$ ,  $p < 0.01$ ) を示した。すなわち肺高血圧の進展に伴う肺動脈弁輪の拡大は、肺動脈洞の拡大よりも、いっそう強く生じるものと考えられた。

以上、本研究で認められたような PR の発生機序は、肺高血圧の有無に関係なく、一義的に肺動脈弁輪形態のひずみによると考えられた。したがって、肺高血圧の進展が一律に肺動脈弁輪の拡大を生じさせ、PR を発生させるという従来の考え方は、再考を要するものと思われた。

## 文 献

- 1) Hatle L, Angelsen B: Doppler Ultrasound in Cardiology. Physical Principles and Clinical Applications. 2nd ed, Lea & Febiger, Philadelphia, 1985
- 2) 宮武邦夫, 岡本光師, 松久茂久雄, 木下直和, 榊原博, 仁村泰治: 超音波パルス・ドプラー法による肺動脈弁閉鎖不全の検討. J Cardiography 11: 615, 1981
- 3) 松尾裕英, 北島 顕, 林 享, 浅生雅人, 三嶋正芳, 千田彰一, 島津 敬, 田内 潤, 森田久樹, 阿部 裕: 超音波パルス・ドプラー法による三尖弁閉鎖不全症, 肺動脈弁閉鎖不全症における異常血流の検出. J Cardiography 10: 571, 1980
- 4) Steell G: The murmur of high pressure in the pulmonary artery. Med Chron 9: 182, 1888
- 5) Hamby RI, Gulotta SJ: Pulmonic valvular insufficiency: Etiology, recognition and management. Am Heart J 74: 110, 1967
- 6) 磯部光章, 原 和弘, 佐伯文彦, 常吉秀男, 竹内弘明, 櫻田光夫, 小泉克己, 山口 徹, 町井 潔, 遠田栄一: 虚血性心疾患および特発性心筋症における

常吉, 原, 竹内, ほか

右室流入路および流出路血流動態の評価. 超音波パルス・ドプラー法および冠動脈造影法による検討. 第26回臨床心臓図学会学術集会にて発表, 1983

7) 戸出浩之, 諸井 中, 遠田栄一: 超音波パルス・ドプラー法による心腔内血流の検討. 第一報. 第32回日本臨床衛生検査学会にて発表, 1983