

# Radionuclide ventriculography による右室壁虚血の評価

# Right ventricular ischemia evaluated by radionuclide ventriculography

山室 匡史  
矢田 隆志  
市川 毅彦  
二神 康夫  
小西 得司  
中野 赳  
竹沢 英郎

Masashi YAMAMURO  
Takashi YADA  
Takehiko ICHIKAWA  
Yasuo FUTAGAMI  
Tokuji KONISHI  
Takeshi NAKANO  
Hideo TAKEZAWA

## Summary

The clinical usefulness of radionuclide ventriculography (RNV) was evaluated in patients with right ventricular ischemia.

The subjects consisted of 25 patients with acute inferior myocardial infarction, 19 patients with old myocardial infarction and six patients with angina pectoris who had severe stenosis of the right coronary artery.

In patients with acute inferior myocardial infarction, follow-up radionuclide studies were performed during the recovery periods on the first, 7th~14th, and 30th hospital day. Fifteen of the 25 patients initially had decreased right ventricular ejection fractions (evidence of right ventricular infarction). The mean value was  $28 \pm 8\%$  on the initial day, but 7-14 days and 30 days after the acute attack, it improved markedly to  $36 \pm 9\%$  and  $39 \pm 9\%$ , respectively. Regional wall motion abnormality resolved in 10 of the 15 patients on the 30th hospital day.

In 25 patients with old myocardial infarction or with angina pectoris, RNV was performed at rest and during supine exercise to determine the influence of right coronary artery disease. Right ventricular ejection fraction was changed by exercise from  $42 \pm 7\%$  to  $44 \pm 10\%$  in patients with proximal artery lesions, and from  $45 \pm 7\%$  to  $50 \pm 10\%$  in patients with distal artery lesions.

Right ventricular ejection fraction increased in patients with isolated right coronary artery disease (rest:  $44 \pm 8\%$ , exercise:  $49 \pm 9\%$ ), decreased in patients with combined left anterior descending artery disease (rest:  $40 \pm 6\%$ , exercise:  $38 \pm 11\%$ ) and increased in patients with combined circumflex artery disease (rest:  $43 \pm 5\%$ , exercise:  $47 \pm 6\%$ ).

We concluded that right ventricular infarction is a frequent complication in patients with inferior myocardial infarction. However, right ventricular ejection fraction and right ventricular regional wall motion abnormality improve dramatically within one month. Stress-induced ischemia would be rare in patients with isolated right coronary artery disease. The above findings support the notion that the right ventricular myocardium has peculiar coronary perfusions.

三重大学医学部 第一内科  
津市江戸橋 2-174 (〒514)

The First Department of Internal Medicine, Mie  
University School of Medicine, Edobashi 2-174, Tsu  
514

Received for publication October 9, 1985; accepted January 29, 1986 (Ref. No. 30-41)

## Key words

Radionuclide ventriculography

Right ventricular ischemia

Right ventricular ejection fraction

### はじめに

最近, 右室壁虚血の診断と評価に, radionuclide ventriculography (以下 RNV) の有用性が強調されている. 本法は手枝の簡易さ, 所要時間の短いこと, および非侵襲性であることが利点であると考えられている. 虚血の評価は, 従来, 右室駆出率, 局所壁運動異常, あるいは右室腔拡大等をもってなされてきた. 右室壁虚血は右冠動脈病変により生じ, その最も劇的なものが右室梗塞である. 右室梗塞の臨床は, 1974年に Cohn<sup>ら</sup><sup>1)</sup> が下壁梗塞に合併した例で, Swan-Ganz catheter を用い, その特徴ある血行動態を発表したことに始まる. それ以後, この右室梗塞については種々の検討がなされ, その病態, 診断, および治療にはなお究明されるべきものが残されているものの, 現在では虚血性心疾患の一研究分野を形成するに到っている. RNV を用い, 運動負荷による右室壁虚血を評価した報告は数少ないが, 本法はルチンに行う modified LAO view の撮像で容易にそれを評価でき, 今後, 左室壁虚血と右室壁虚血とは同時に評価されるべきものと考えられる.

本稿では, 急性下壁心筋梗塞における右室壁虚血の出現頻度とその急性期経過, および右冠動脈有意病変を持つ陳旧性心筋梗塞 および 狭心症で, 運動負荷による右室壁虚血の出現頻度につき検討を行った.

### 対象と方法

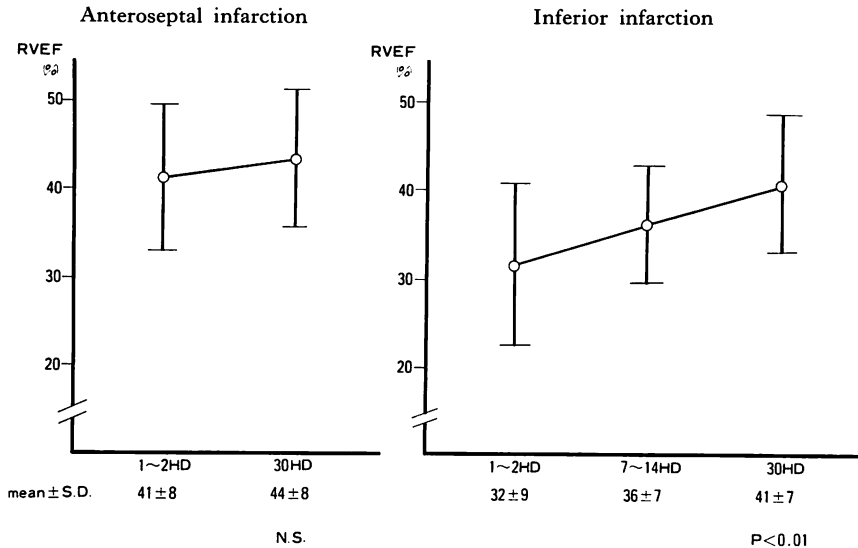
対象は臨床的, 心電図学および血清酵素学的にみて典型的な急性下壁梗塞 25 例 (男性 20 例, 女性 5 例, 年齢平均 58.0 歳) と, 冠動脈造影にて右冠動脈に 76% 以上の重症病変を持つ陳旧性心筋梗塞 (19 例) および狭心症 (6 例), 計 25 例 (男性 22 例, 女性 3 例, 平均年齢 55.1 歳) である.

急性下壁梗塞例では, 発作後 1 ないし 2 日以内,

7 ないし 14 日後, 30 日後にそれぞれ RNV を施行した. RNV は体内標識 <sup>99m</sup>Tc-RBCs を 20 mCi 静注後, 平衡に達してから 5 分間撮像, 左右両室の駆出率, 壁運動異常の有無, それらの経時的变化を検討した.

陳旧性心筋梗塞および狭心症群は, RNV 施行前後 1 カ月以内に通常の方法で左室造影と冠動脈造影を施行し, 右冠動脈 (AHA 分類 1-3 分節) に 75% 以上の狭窄を認めたものである. これらの例では体内標識 <sup>99m</sup>Tc-RBCs を 30 mCi 静注後, 自転車エルゴメーターを 25 watt から開始し, 3 分毎に 25 watt ずつ漸増させる多段階仰臥位運動負荷を施行した. 負荷の終点は 1 mm 以上の ST 上昇および下降または symptom の出現とした. RNV の画像収集は安静時 5 分間, 運動負荷は各段階で 2 分間行い, 負荷前後の右室駆出率および壁運動異常の有無を比較検討した.

両群とも左右心室が最も明瞭に分離されるように工夫した左前斜位 (modified LAO) にて撮像を行い, 汎用, 低エネルギー, 平行型コリメーターを用い, 64×64 画素にて収集後, ミニコンピュータを用い, 1 心拍を 28 フレームに分け, 心電図同期にて収集した (マルチゲート法). 右室駆出率の測定では, 右房および肺動脈が重ならない ROI を設定し, 従来通り心電図 R 波を拡張末期, カウント数が最も少ないところを収縮末期とし, background は心臓外に自動的に選んだ. 位相解析にあたっては, 心室の容量曲線が cosine 曲線に近似していることから, この曲線をフーリエ解析し, 基本周波の位相角を phase image, 振幅を amplitude image として, 各画素につき画像化した. この際, phase image は局所の収縮および拡張時相の不均一性の有無, すなわち asynchrony の有無を表現し, amplitude image は局所の収縮の良否を示す. 本稿で示す phase image はその位相角を 16 段階のカラースケールにて, 紫から白までで



**Fig. 1. Follow-up study of right ventricular ejection fraction (RVEF) in cases with anteroseptal infarction and inferior infarction.**

In patients with inferior infarction, RVEF on admission is significantly less than that of patients with anteroseptal infarction, but resolves promptly and significantly on the 7th~14th and 30th day.

-180° から +180° までを表わし、通常左室は緑色で示される。一方、amplitude image は白色が最高の amplitude を示す。

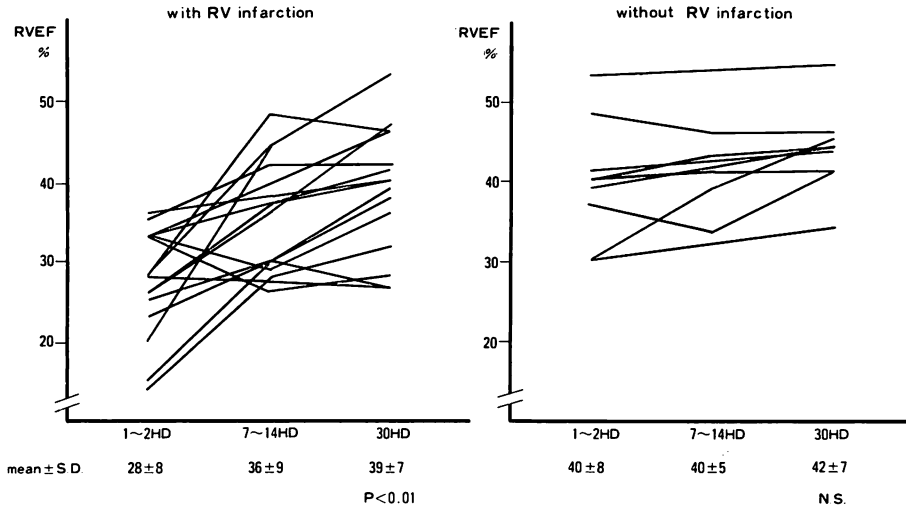
右室梗塞の診断は Klein ら<sup>2)</sup>の診断基準を一部改変して行った。すなわち、RNV にて右室壁に akinesis 又は dyskinesis を認め、かつ血行動態、心エコー図、心電図所見、ピロリン酸心筋シンチグラフィーのいずれか一つ、あるいは二つ以上が右室梗塞に一致する所見を示すものである。

## 結 果

### 1. 急性心筋梗塞での検討

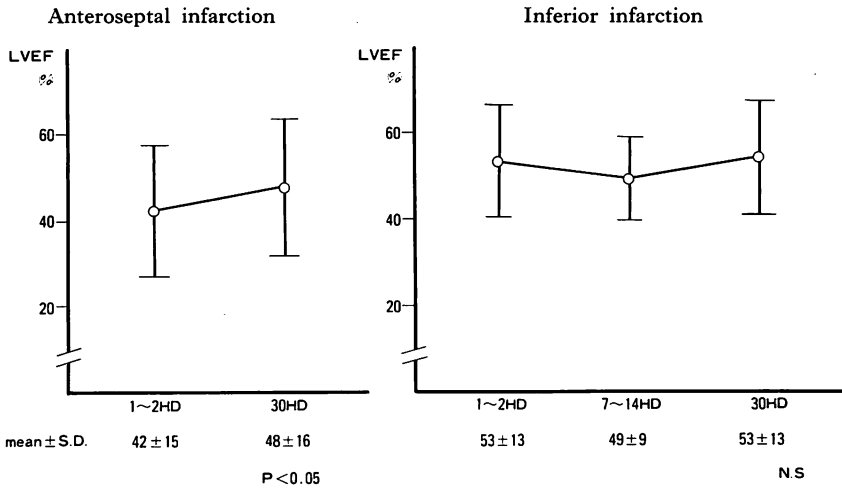
**Fig. 1** は急性前壁梗塞例と急性下壁梗塞例における右室駆出率 (RVEF) の経時的変化を示したものである。急性期における右室駆出率は、前壁梗塞で  $41 \pm 8\%$ 、下壁梗塞で  $32 \pm 9\%$  と両群間に有意差を認めたが ( $p < 0.01$ )、1 カ月後には前者で  $44 \pm 8\%$ 、後者で  $41 \pm 7\%$  と有意差を認めなかった。前壁梗塞では第 1 ないし第 2 病日 ( $41 \pm 8\%$ ) から第 30 病日 ( $44 \pm 8\%$ ) に至るまで、右室駆出

率は有意な経時的変化を示さなかったが、下壁梗塞における急性期右室駆出率は、発症時に比し、7 ないし 14 日後 ( $36 \pm 7\%$ )、30 日 ( $40 \pm 7\%$ ) には有意な増加を示した。下壁梗塞例中、RNV で右室壁運動異常を認めたのは 25 例中 15 例 (60%)、右房圧が 8 mmHg 以上の症例は 20 例中 7 例 (35%)、右室誘導心電図 ( $V_4R$ ) で 1 mm 以上の ST 上昇を認めたものは 22 例中 11 例 (50%) であった。心エコー図では 6 例中 3 例、ピロリン酸心筋シンチグラフィーでは 4 例中 2 例に陽性所見を得た。また RNV で右室壁虚血を認めた症例のうち、 $V_4R$  の ST 上昇を示したものは 13 例中 11 例 (85%) であり、右房圧が 8 mmHg 以上を示したのは 13 例中 6 例 (46%) であった。右心カテテルで異常所見を示した症例は 7 例あり、うち 6 例が RNV で異常を示し、右室駆出率は平均 32% と著明に低下していた。RNV で異常を示さなかった 1 例は陳旧性前壁梗塞を合併しており、右室駆出率も 48% と正常で、これは右室後負荷の上昇による右房圧上昇の結果と考えられた。すなわ



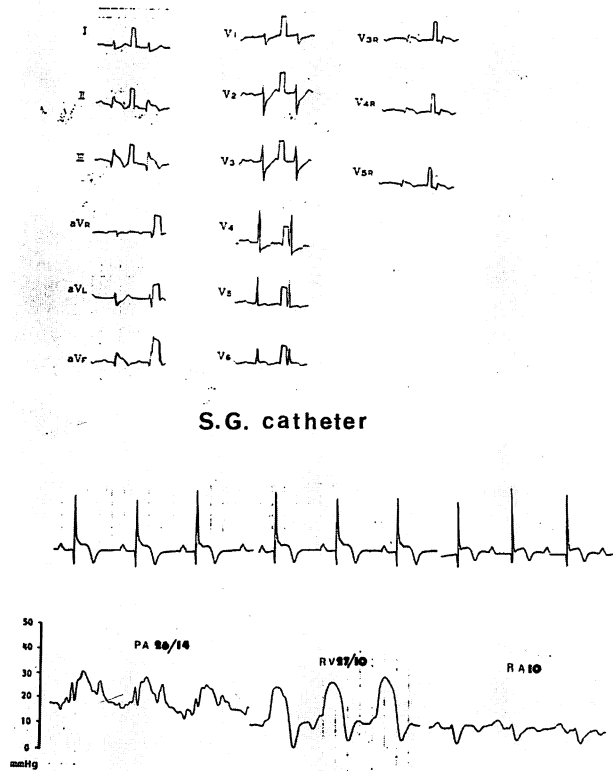
**Fig. 2. Follow-up study of right ventricular ejection fraction (RVEF) in cases with inferior infarction with or without right ventricular (RV) infarction.**

In patients with RV infarction, RVEF is significantly lower on admission, but it improves dramatically within one month. In patients without RV infarction, RVEF does not change significantly during the follow-up study.



**Fig. 3. Follow-up study of left ventricular ejection fraction (LVEF) in the groups with acute anteroseptal infarction and with inferior infarction.**

In patients with anteroseptal infarction, LVEF is restored within a month after the acute episode, but it does not change in patients with inferior infarction.



**Fig. 4. Electrocardiogram and Swan-Ganz catheterization findings in a patient with inferior and right ventricular infarction.**

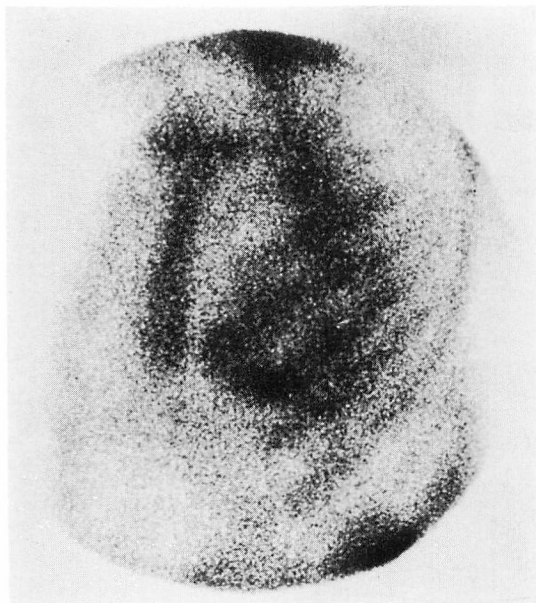
ST segment elevation in leads II, III, aVF, V<sub>4R</sub> and V<sub>5R</sub> are observed. High right atrial (RA) pressure and “dip and plateau” pattern of the RV pressure curve are shown.

ちカテーテル所見に異常を示す右室梗塞では、RNVにて全例に右室壁虚血が認められたが、RNVにて右室壁虚血を認めても、右心カテーテルで異常を示すのは46%に過ぎなかった。一方、25例中14例は発作後3カ月以内に冠動脈造影を施行しており、そのうちRNVにて右室壁虚血を認めた12例は、全例右冠動脈近位部重症病変例であった。他の2例は、1例が右冠動脈遠位部病変、1例が回旋枝病変による下壁梗塞例であった。

**Fig. 2**は、下壁梗塞群に右室壁虚血を合併した症例と然らざる例で、右室駆出率の経時的変化を比較したものである。右室壁虚血合併例では、急

性期における右室駆出率は平均 $28 \pm 8\%$ と著明に低下し、7ないし14日後には顕著に改善を示し(平均 $36 \pm 9\%$ )、30日後には $39 \pm 8\%$ にまで改善した。また壁運動異常は15例中10例で正常化した。一方、右室壁虚血を合併しない例での右室駆出率は、急性期( $40 \pm 8\%$ )、7~14日後( $40 \pm 5\%$ )、30日後( $42 \pm 7\%$ )を通じ、有意な変化を認めなかった。

**Fig. 3**は急性前壁梗塞と急性下壁梗塞における左室駆出率の経時的変化である。前壁梗塞での左室駆出率は急性期( $42 \pm 15\%$ )に比し30日後( $48 \pm 16\%$ )は改善したが( $p < 0.05$ )、下壁梗塞では



**Fig. 5.**  $^{99m}\text{Tc}$ -pyrophosphate myocardial scintigram in a patient with right ventricular infarction.

The third degree uptake of Parkey's classification is seen in the left ventricular inferior wall and right ventricular free wall.

急性期 ( $53 \pm 13\%$ ) より 30 日後 ( $53 \pm 13\%$ ) に至るまで不変であった。

#### 急性期症例の呈示

64 歳, 男性: 急性下壁梗塞と右室梗塞合併例。主訴は前胸部痛。現病歴では 1 年来の狭心症の既往があり, 冠動脈危険因子は喫煙と高脂血症であった。1984 年 5 月に急性心筋梗塞の発作をおこし, 当科に緊急入院した。入院時所見では, 頸静脈怒張は認められたが, 肺ラ音は聴取されなかった。心音では III 音, IV 音が聴取された。入院時心電図および, Swan-Ganz カテーテルデータを Fig. 4 に示す。四肢誘導で II, III, aVF における 1 mm 以上の ST 上昇,  $V_{4R}$ ,  $V_{5R}$  の ST 上昇を認めた。また右室圧は 27/10 mmHg で, 圧波形は dip and plateau パターンを呈し, 右房圧も 10 mmHg と上昇, y 谷下降の急峻化を認め

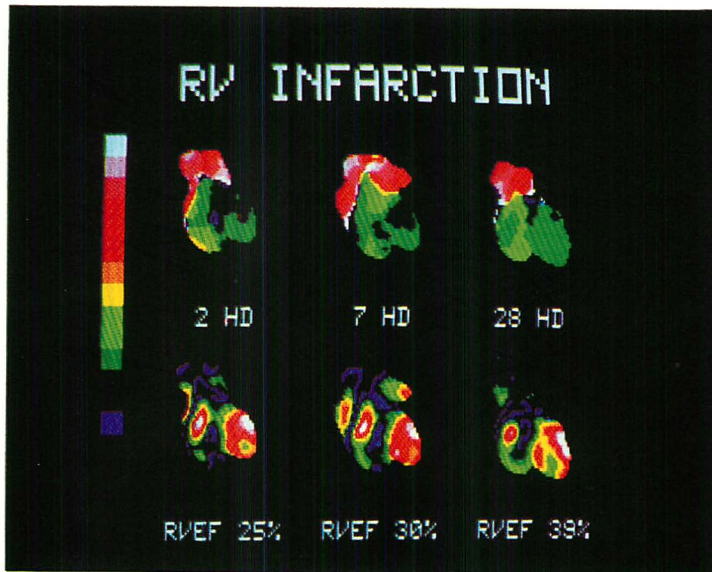
た。本症例のピロリン酸心筋シンチを Fig. 5 に示す。右室と下壁に Parkey 分類 III 度のピロリン酸集積を認めた。

Fig. 6 は本症例の経時的 RNV 像である。上段が phase image, 下段が amplitude image である。第 2 病日には右室は拡大しており, 前側壁は akinesis, 心尖部側は dyskinesis を示す。右室駆出率は急性期の 25% から 7 日後には 30%, 28 日後には 38% と改善を示しており, 右室の dyskinesis も消失, 全体的に著明な改善をみている。Fig. 7 は本例の SPECT 像である。左室後壁と右室心尖部に明らかな akinesis および dyskinesis を認める。本法により右室梗塞の立体的位置を確認できた。

#### 2. 陳旧性心筋梗塞および狭心症群での検討

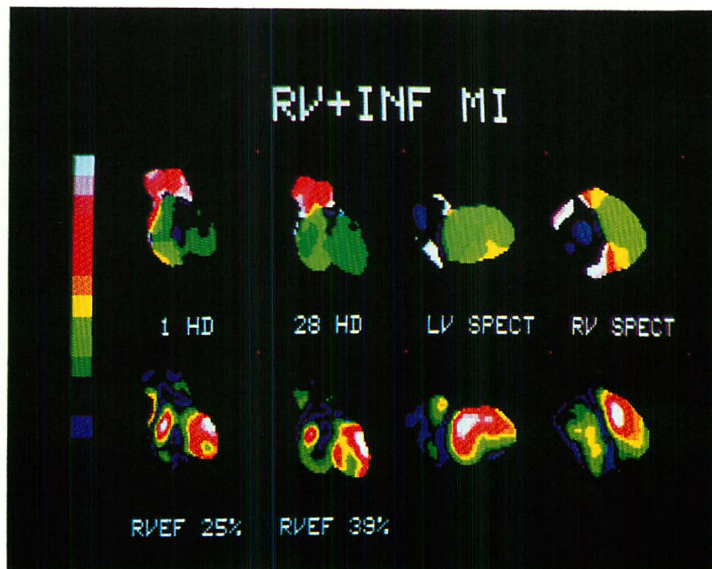
Fig. 8 は, 右冠動脈病変部位を近位部(右室枝より近位部で, AHA 分類の第 1, 2 分節)と遠位部(右室枝より遠位部で, AHA 分類の第 3 分節)に分け, 運動負荷によるそれぞれの症例群の右室駆出率の変化をみたものである。近位部病変例での右室駆出率は運動により  $42 \pm 7\%$  から  $44 \pm 10\%$  と有意には増加せず, 一方, 遠位部病変では  $45 \pm 7\%$  から  $50 \pm 10\%$  と有意な増加を示した。負荷による壁運動異常出現は, 近位部病変では 19 例中 3 例, 遠位部病変では 6 例中 1 例に認めただけであった。すなわち, 右冠動脈に重篤な病変が存在しても, 右室壁虚血による壁運動異常は生じ難かった。

Fig. 9 は, 右冠動脈一枝病変, 右冠動脈病変に左前下行枝病変を合併した群, 回旋枝病変を合併した群で, 運動負荷による右室駆出率の変化を比較したものである。右冠動脈単独病変群では安静時の  $44 \pm 8\%$  から負荷後の  $49 \pm 9\%$  と有意な増加を示し, 回旋枝病変合併群でも  $43 \pm 5\%$  から  $47 \pm 6\%$  と増加を示した。しかし左前下行枝病変合併群では低下傾向をみるのみであった ( $40 \pm 6\%$  から  $38 \pm 11\%$ )。右室壁運動異常は, 安静時から明らかなものではなく, 運動負荷を行っても, 25 例中 4 例に認められたのみであった。



**Fig. 6. Follow-up radionuclide ventriculograms in a patient with right ventricular infarction.**

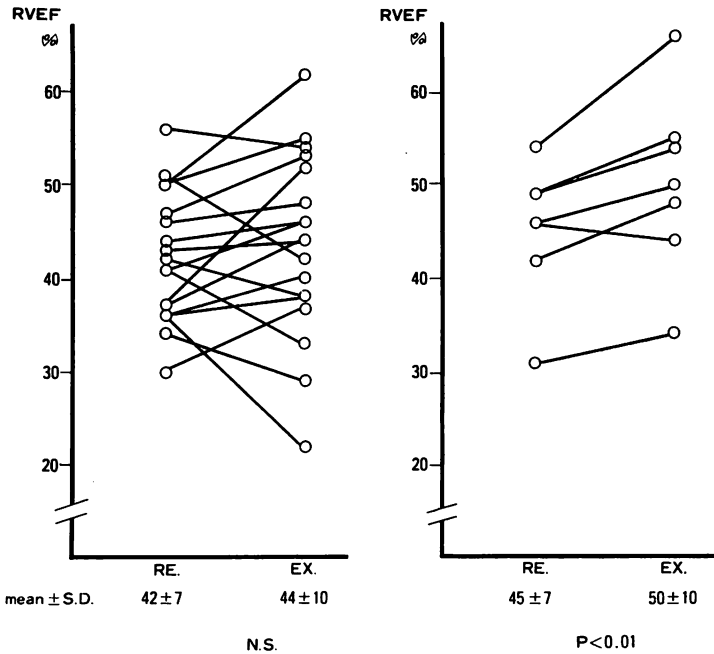
Upper row is phase images, and lower row is amplitude images. RVEF and regional wall motion recover promptly and markedly.



**Fig. 7. SPECT images in a patient with inferior and right ventricular infarctions.**

LV SPECT: abnormal finding is observed in the inferior wall.

RV SPECT: abnormal finding is observed in the apical inferior wall.



**Fig. 8. Right ventricular ejection fraction (RVEF) at rest and during exercise in patients with proximal right coronary lesion and with distal right coronary lesion.**

RVEF at rest (Re) does not change significantly during exercise (Ex) in patients with proximal right coronary artery (RCA) lesion.

**考 按**

右室自由壁虚血に右冠動脈が関与することは確実とされている。今回われわれが用いたRNV以外に、右室梗塞の診断法には、各種の方法がある。

**1. 右室梗塞の診断**

一般に以下の特徴ある所見が認められる。a) 理学的所見：右房圧、右室拡張末期圧上昇に伴う頸静脈怒脹、Kussmaul 徴候、左室前負荷減少に伴う心拍出量低下、ショック等。b) 心電図所見：下壁梗塞に伴う、右室誘導で 0.1 mV 以上の上昇 ST<sup>4,5)</sup> が、Croft ら<sup>6)</sup>によれば、右室梗塞と診断し得る症例の 91% にみられる。c) 心エコー図所見：右室腔拡大(本論文では右室拡張終期径 25 mm 以上<sup>7,8)</sup>を陽性とした)、三尖弁閉鎖不全、心室中隔奇異性運動等、右室容量負荷に伴う所見。右室局所壁運動異常の出現の有無。d) 右室

血行動態：右房圧上昇(本研究では 8 mmHg 以上<sup>2)</sup>を陽性とした)、右室拡張末期圧の上昇、γ 降下の急峻化、dip and plateau を示す右室圧波形の出現等。e) ピロリン酸心筋シンチグラフィ：右室自由壁へのピロリン酸の Parkey II 度以上の集積。f) RNV：右室壁に akinesis 又は dyskinesis を認める。

今回我々は Klein ら<sup>2)</sup>の右室梗塞の診断基準を一部修飾し、前述の如く定義した。Starling ら<sup>3)</sup>は RNV 上、右室拡大、右室局所壁運動異常、右室駆出率 40% 以下を診断基準としているが、今回我々は右室拡大、右室駆出率 40% 以下という項目を基準に加えなかった。すなわち、右室拡大は多くの報告で左室との面積比により判定されているが、左心不全が存在する場合は判定上問題がある。右室駆出率の低下の判定も同様に、左心不全による右室駆出率の低下という問題があり、特



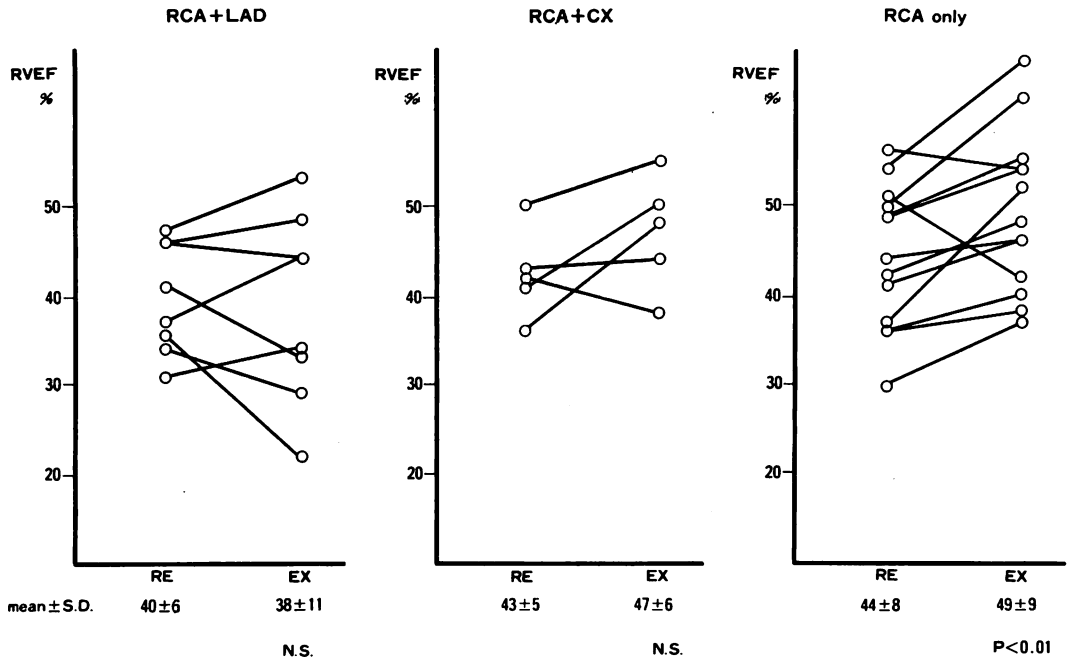


Fig. 9. Right ventricular ejection fraction (RVEF) at rest (Re) and during exercise (Ex) in patients with isolated right coronary disease or in combinations with other arterial lesions.

RVEF increases in patients with isolated right coronary artery disease and combined lesions of the right coronary and circumflex arteries, but decreases in patients with combined lesions of the right coronary and left anterior descending arteries.

Re=rest; Ex=exercise; LAD=left anterior descending artery; CX=circumflex coronary artery.

に Agarwal ら<sup>9)</sup>が報告しているごとく、心室中隔の虚血が右室駆出率に大きな影響を与えるため、右室梗塞の診断に対しこの所見を用いるには疑問がある。我々が用いたただ一つの所見、すなわち局所壁運動異常は、右室局所の虚血に基づく変化そのものをみているものであり、右室梗塞の診断に最も有用であると考えられた。我々の定義に従うと、下壁梗塞 25 例中 52% には右室梗塞が合併しており、この頻度は他の報告例に比べ高いものであつた。しかし、右室梗塞の定義に差はあるものの、下壁梗塞に右室梗塞が合併する率について、Erhardt<sup>10)</sup>は 45%、Lopez Sendon ら<sup>11)</sup>は 59.3%、Baigrie ら<sup>12)</sup>は 62%、Geoffery ら<sup>13)</sup>は 67% と、かなり高い値を報告しており、本報告の値もそれに近いものといえるであろう。

## 2. 右室梗塞の経過

右室梗塞の経過に関して、Dell'Italia ら<sup>14)</sup>によれば、右室駆出率は 6~12 週で 27±7% より 36±9% にまで改善し、また Klein ら<sup>2)</sup>も 2 カ月後には 21±8% より 43±9% にまで改善したと報告している。Steele ら<sup>15)</sup>は、発作後 3 日以内に、11 例中 10 例の右室駆出率が正常化したとしている。一方、Reduto ら<sup>16)</sup>は、2 週間後に再検しても、右室駆出率の有意な増加を認めなかったと報告している。我々の経時的観察では、発症早期の 7~14 日後には著明な右室駆出率の改善を見、60% の症例で壁運動異常は正常化した。すなわち右室壁虚血は、左室壁虚血に比べ、その壁運動および駆出率において、ともに早期に著明な改善を見ると思われる。その原因として、右室冠循環の特異性、

すなわち右室は低圧系で収縮期にも冠血流があり, また壁が薄く心腔より直接血液の灌流を受けること, さらに側副血行が豊富であるなどの事実が関与するものと考えられる<sup>17,18)</sup>.

### 3. 右室梗塞における RNV の有用性

我々は RNV を用いることにより, ショック状態以外の患者であれば, 心エコー図などの所見が得難い症例をも含め, 5分という短時間で簡単に右室壁虚血の有無, 右室駆出率を評価することができ, 同時に左室機能も評価できた. 前項で述べたように, 少なくとも右心カテーテルで異常の検出される症例は, その時点で RNV により把握できると考えられる. また同時に右室梗塞の合併を早期に診断することができるので, Swan-Ganz カテーテル挿入の必要性, 及び注意深いカテーテルデータの判読を促すことができる. したがって RNV は患者の治療方針決定に有用であると考えられた.

### 4. 運動負荷による正常者および冠動脈病変保有者の右室駆出率の変化

我々の成績では, 市川ら<sup>27)</sup>の報告の如く, 右室駆出率は安静時  $51 \pm 5\%$ , 運動負荷時  $59 \pm 5\%$  である. 他の報告では,  $47\% \rightarrow 57\%$ <sup>19)</sup>,  $64\% \rightarrow 76\%$ <sup>20)</sup>,  $53\% \rightarrow 69\%$ <sup>21)</sup>,  $49\% \rightarrow 61\%$ <sup>22)</sup> と種々である. 一般に右冠動脈有意病変例では, これに対し, 運動負荷時には異常な右室駆出率の反応を生じると考えられている. 我々の成績では右冠動脈の近位部病変における右室駆出率は負荷前後で有意な差はみなかったが, 遠位部病変では負荷時に有位な増加をみた. Johnson ら<sup>19)</sup>は, 近位部病変では安静時  $50 \pm 7\%$  より負荷時  $46 \pm 10\%$ , 遠位部病変では, 安静時  $49 \pm 6\%$ , 負荷時  $58 \pm 9\%$  と, 近位部病変では異常な右室駆出率反応を示すと報告している. また, Berger ら<sup>23)</sup>の成績も, 近位部病変で安静時  $55 \pm 2\%$ , 負荷時  $55 \pm 2\%$ , 遠位部病変で安静時  $53 \pm 2\%$ , 負荷時  $56 \pm 2\%$  と同様な傾向を示している. 我々の症例では, 遠位部病変では正常な右室駆出率の変化を見たが, 近位部病変では右室駆出率は増加しているものの,

その増加率は少く, 異常な変化を示した.

一方, 右冠動脈一枝病変, 左前下行枝病変合併例および回旋枝病変合併例における負荷前後の右室駆出率は, 右冠動脈単独一枝病変例ではほぼ正常反応を示した. しかし左前下行枝病変合併例では, 安静時に比し, 負荷時に減少する傾向にあった.

Brown ら<sup>24)</sup>は右冠動脈単独病変例での右室駆出率は安静時 ( $49 \pm 3\%$ ) と負荷時 ( $47 \pm 7\%$ ) で変わらず, 左前下行枝病変合併例では安静時 ( $48 \pm 6\%$ ) に比し負荷時 ( $39 \pm 10\%$ ) で減少すると報告し, 右冠動脈近位部病変と肺動脈楔入圧上昇がその変化に関与していると考えた. また Brooks ら<sup>25)</sup>もイヌモデルを使用し, 右冠動脈結紮, 肺動脈狭窄にて同様な右室駆出率の変化を報告している. 一方, Haupt ら<sup>26)</sup>は, 右室梗塞の梗塞範囲には左冠動脈の moderator band artery による側副血行が大きく関与していると述べ, 左冠動脈近位部病変合併例では側副血行の発達が悪く, 右室予備能は低下していると考えている. 前項で述べた如く, 心室中隔の動きも, 当然, 右室駆出率の変化に大きく関与していると考えられる. つまり運動負荷による右室駆出率の変化には, 右冠動脈近位部病変, 右室後負荷, 側副血行, あるいは心室中隔の動きなどが複雑に関与していると想定される.

## 結 語

1. 急性下壁心筋梗塞では,  $53\%$  と高率に右室梗塞を合併していた. 急性期 RNV で右室壁虚血を認めた症例では有意に右室駆出率は低かったが, 右室駆出率, 壁運動異常は早期に著明な改善を示した.

2. 右冠動脈に有意狭窄を有する群に運動負荷を施行した. 右室駆出率の低下, 壁運動異常の出現は右冠動脈一枝病変例では出現し難かった. しかし左前下行枝病変を合併する群では, 右室駆出率は減少する傾向があった.

3. 右室は低圧系であり収縮期にも冠血流があ

ること、壁が薄く心腔より直接灌流されること、側副血行が豊富であるなどの右室冠循環の特異性がこれらの結果の原因と考えられた。

### 要 約

Radionuclide ventriculography (RNV) を用い、右室壁虚血の評価を行った。対象は急性下壁梗塞 25 例、および右冠動脈に重篤な病変を持つ陈旧性心筋梗塞 19 例、狭心症 6 例、合計 50 例である。急性下壁梗塞群は、発作後 1~2 日以内、7~14 日後、および 30 日後にそれぞれ RNV を施行し、陈旧性心筋梗塞、狭心症群では、自転車エルゴメーターによる多段階運動負荷を行い、それぞれ右室駆出率および壁運動異常を評価した。

急性心筋梗塞群では、右室壁運動異常を発作後 1~2 日に、25 例中 15 例に認め、この異常は 10 例で 30 日以内に著明に改善した。壁運動異常を有する群での右室駆出率は、入院時  $28 \pm 8\%$  と著明に低下しており、これは 7~14 日後には  $39 \pm 8\%$ 、3 日後には  $39 \pm 8\%$  と劇的に改善した。

陈旧性心筋梗塞、狭心症群における運動負荷前後の右室駆出率は、近位部病変群では  $42 \pm 7\%$  と  $44 \pm 10\%$ 、遠位部病変では  $45 \pm 7\%$  と  $50 \pm 10\%$  であった。また右冠動脈単独一枝病変群では  $44 \pm 8\%$  より  $49 \pm 9\%$ 、左回旋枝病変合併群では  $43 \pm 6\%$  より  $47 \pm 6\%$  と増加する傾向にあったが、左前下行枝病変合併群では  $40 \pm 6\%$  より  $38 \pm 11\%$  と減少する傾向にあった。又運動負荷による右室壁運動異常の出現を認めたのは 25 例中 4 例のみであった。

結論として、右室梗塞は急性下壁梗塞に高率に認められる合併症であったが、その右室駆出率や壁運動異常は、30 日以内に著明に改善し、また運動負荷による右室壁の虚血や駆出率の低下は、右冠動脈に有意な病変があっても、そのみでは出現し難かった。右室冠循環の特異性がこれらの原因と考えられた。

### 文 献

- 1) Cohn JN, Guiha NH, Broder MI, Limas CJ: Right ventricular infarction. *Am J Cardiol* **33**: 209-214, 1974
- 2) Klein HO, Tordjman T, Ninio R, Sareli P, Oren V, Lang R, Gefen J, Pauzner C, Segni ED, David D, Kaplinsky E: The early recognition of right ventricular infarction: Diagnostic accuracy of the electrocardiographic  $V_{4R}$  lead. *Circulation* **67**: 558-565, 1983
- 3) Starling MR, Dell'Italia LJ, Chaudhuri TK, Boros BL, O'Rourke RA, Heyl B, Patrick-Fischer S: First transit and equilibrium radionuclide angiography in patients with inferior transmural myocardial infarction: Criteria for the diagnosis of associated hemodynamically significant right ventricular infarction. *J Am Coll Cardiol* **4**: 923-930, 1984
- 4) Candell-Riera J, Figueras J, Valle V, Alvarez A, Gutierrez L, Cortadellas J, Cinca J, Salas A, Rius J: Right ventricular infarction: Relationships between ST segment elevation in  $V_{4R}$  and hemodynamic, scintigraphic, and echocardiographic findings in patients with acute inferior myocardial infarction. *Am Heart J* **101**: 282-287, 1981
- 5) Erhardt LR, Sjogren A, Watilberg I: Single right-sided precordial lead in the diagnosis of right ventricular involvement in inferior myocardial infarction. *Am Heart J* **91**: 571-576, 1976
- 6) Croft CH, Nicod P, Corbett JR, Lewis SE, Huxley R, Mukharji J, Willerson JT, Rude RE: Detection of acute right ventricular infarction by right precordial electrocardiography. *Am J Cardiol* **50**: 421-427, 1982
- 7) Sharpe DN, Botvinick EH, Shames DM, Schiller NB, Massie BM, Chatterjee K, Parmley WW: The noninvasive diagnosis of right ventricular infarction. *Circulation* **57**: 483-490, 1978
- 8) McAllister RG Jr, Friesinger GC, Sinclair-Smith BC: Tricuspid regurgitation following inferior myocardial infarction. *Arch Intern Med* **136**: 95-99, 1976
- 9) Agarwal JB, Yamazaki H, Bodenheimer MM, Banka VS, Helfant RH: Effects of isolated inter-ventricular septal ischemia on global and segmental function of the canine right and left ventricle. *Am Heart J* **102**: 654-658, 1981
- 10) Erhardt LR: Clinical and pathological observations in different types of acute myocardial infarction. *Acta Medica Scand (suppl)* **1**: 1-78, 1974
- 11) Lopez-Sendon J, Coma-Canella I, Alcasena S,

- Seoane J, Gamallo C: Electrocardiographic findings in acute right ventricular infarction: Sensitivity and specificity of electrocardiographic alterations in right precordial leads  $V_{4R}$ ,  $V_{3R}$ ,  $V_1$ ,  $V_2$  and  $V_3$ . *J Am Coll Cardiol* **6**: 1273-1279, 1985
- 12) Baigrie RS, Haq A, Morgan CD, Rakowski H, Drobac M, McLaughlin P: The spectrum of right ventricular involvement in inferior wall myocardial infarction: A clinical, hemodynamic and noninvasive study. *J Am Coll Cardiol* **1**: 1396-1404, 1983
- 13) Hirsowitz GS, Lakier JB, Goldstein S: Right ventricular function evaluated by radionuclide angiography in acute myocardial infarction. *Am Heart J* **108**: 949-954, 1984
- 14) Dell'Italia LJ, Starling MR, Crawford MH, Boros BL, Chaudhuri TK, O'Rourke RA, Heyl B, Amon KW: Right ventricular infarction: Identification by hemodynamic measurements before and after volume loading and correlation with non-invasive techniques. *J Am Coll Cardiol* **4**: 931-939, 1984
- 15) Steele P, Kirch D, Ellis J, Vogel R, Battock D: Prompt return to normal of depressed right ventricular ejection fraction in acute inferior infarction. *Br Heart J* **39**: 1319-1323, 1977
- 16) Reduto LA, Berger HJ, Cohen LS, Gottschalk A, Zaret BL: Sequential radionuclide assessment of left and right ventricular performance after acute transmural myocardial infarction. *An Intern Med* **89**: 441-447, 1978
- 17) Louis H, Honig CR:  $O_2$  extraction of right and left ventricles. *Proc Soc Exp Biol Med* **152**: 52-53, 1976
- 18) Fixler DE, Archie JP, Ulyot DJ, Buckberg GD, Hoffman JIE: Effects of acute right ventricular systolic hypertension on regional myocardial blood flow in anesthetized dogs. *Am Heart J* **85**: 491-500, 1973
- 19) Johnson LL, McCarthy DM, Sciacca RR, Cannon PJ: Right ventricular ejection fraction during exercise in patients with coronary artery disease. *Circulation* **60**: 1284-1291, 1979
- 20) Slutsky R, Hooper W, Gerber K, Battler A, Froelicher V, Ashburn W, Karliner J: Assessment of right ventricular function at rest and during exercise in patients with coronary heart disease: A new approach using equilibrium radionuclide angiography. *Am J Cardiol* **45**: 63-71, 1980
- 21) Morrison D, Sorensen S, Caldwell J, Wright L, Ritchie J, Kennedy JW, Hamilton G: The normal right ventricular response to supine exercise. *Chest* **82**: 686-691, 1982
- 22) Manyari DE, Kostuk WJ, Purves PP: Left and right ventricular function at rest and during bicycle exercise in the supine and sitting positions in normal subjects and patients with coronary artery disease. *Am J Cardiol* **51**: 36-42, 1983
- 23) Berger HJ, Johnstone DE, Sands JM, Gottschalk A, Zaret BL: Response of right ventricular ejection fraction to upright bicycle exercise in coronary artery disease. *Circulation* **60**: 1292-1300, 1979
- 24) Brown KA, Okada RD, Boucher CA, Strauss HW, Pohost GM: Right ventricular ejection fraction response to exercise in patients with coronary artery disease: Influence of both right coronary artery disease and exercise-induced changes in right ventricular afterload. *J Am Coll Cardiol* **3**: 895-901, 1984
- 25) Brooks H, Kirk ES, Vokonas PS, Urschel CW, Sonnenblick EH: Performance of the right ventricle under stress: Relation to right coronary flow. *J Clin Invest* **50**: 2176-2183, 1971
- 26) Haupt HM, Hutchins GM, Moore GW: Right ventricular infarction: Role of the moderator band artery in determining infarct size. *Circulation* **67**: 1268-1272, 1983
- 27) Ichikawa T, Yamamuro M, Makino K, Futagami Y, Konishi T, Nakano T, Takezawa H, Maeda H: Quantitative analysis of aortic regurgitation using radionuclide phase analysis. *J Cardiology* **15**: 1129-1136, 1985