

冠動脈完全閉塞時の左室壁
運動異常と心電図変化の関
係： PTCA 中の断層心エ
コー図・心電図連続記録に
よる検討

Mechanical and electro-
cardiographic sequence
of coronary artery oc-
clusion: An echocardi-
ographic study during
coronary angioplasty

赤阪 隆史
吉川 純一
吉田 清
加藤 洋
奥町富久丸
小泉 克己
白鳥 健一
高尾 精一
浅香 隆久
赤土 正洋
庄野 弘幸

Takashi AKASAKA
Junichi YOSHIKAWA
Kiyoshi YOSHIDA
Hiroshi KATO
Fukumaru OKUMACHI
Katsumi KOIZUMI
Kenichi SHIRATORI
Seiichi TAKAO
Takahisa ASAKA
Masahiro SHAKUDO
Hiroyuki SHONO

Summary

The detection of regional myocardial dysfunction due to acute ischemic event has been limited almost entirely to experimental animal models. In human subjects, it has been limited to the observations during spontaneously-occurring or exercise-induced ischemic events. Recently, percutaneous transluminal coronary angioplasty (PTCA) provides an opportunity to study such dysfunction as the result of repeated interruptions of coronary blood flow.

Echocardiograms and electrocardiograms were simultaneously recorded immediately before, during, and after 21 episodes of complete interruptions of coronary blood flow by PTCA in 11 patients. No patient had asynergy of the left ventricle either by two-dimensional echocardiography (2DE) or angiography. All patients had isolated single coronary artery stenosis including the left anterior descending artery in nine, left circumflex artery in one and right coronary artery in one. Recordings of M-mode and 2DE were successfully obtained in 10 patients.

After balloon inflation, regional asynergy in the distribution of the instrumented coronary artery appeared in all 10 patients. Hypokinesis developed 9 ± 3 (means \pm SD) sec after balloon inflation and

神戸市立中央市民病 院循環器センター内科
神戸市中央区港島中町 4-6 (〒650)

Department of Cardiology, Kobe General Hospital,
Minatojima-Nakamachi 4-6, Chuo-ku, Kobe, Japan
650.

Received for publication April 17, 1986; accepted April 30, 1986 (Ref. No. 31-30)

progressed rapidly to akinesis or dyskinesis. At the same time, decreased systolic thickening of the left ventricular wall appeared in some patients in relation to the development of regional asynergy. However, systolic thinning of the left ventricular wall was not noted in all. The regional asynergy preceded ischemic electrocardiographic changes and had no relation to chest pain. Left ventricular wall motion began to normalize 12 ± 3 sec after balloon deflation. Thereafter, transient hyperkinesis of the left ventricle developed.

The first ischemic electrocardiographic change was a negative U wave which appeared 13 ± 7 sec after coronary occlusion and remained 3 to 4 sec. Tall T waves were recorded at 28 ± 12 sec and significant ST elevations developed 31 ± 11 sec, after balloon inflation. These electrocardiographic changes invariably occurred only after the onset of wall motion abnormalities. Normalization of T waves was recognized at 17 ± 16 sec and ST segment deviation were no longer present at 18 ± 10 sec, after reperfusion. These electrocardiographic changes also preceded normalization of regional myocardial dysfunction.

In conclusion, left ventricular wall motion abnormalities after coronary occlusion invariably precede the electrocardiographic changes, and begin to normalize after reperfusion prior to the electrocardiographic recovery.

Key words

Percutaneous transluminal coronary angioplasty
asynergy

Electrocardiography

Echocardiography

Regional

はじめに

心筋梗塞が発症すると、心電図の ST 上昇に先行して、極めて早期から左室の asynergy が出現するということが知られている。しかし、これらの急性心筋虚血時の心電図変化や左室壁運動、血行動態などの詳細な研究は、ほとんど動物実験に限られ、日常臨床においては、狭心症発作時^{1,2)}や心筋梗塞急性期に遭遇した場合³⁾、運動負荷による心筋虚血誘発時⁴⁻⁸⁾などに限られていた。近年、経皮的冠動脈形成術 (percutaneous transluminal coronary angioplasty: PTCA) の発達・普及により、60秒前後ではあるが、治療を目的として、人体においても冠動脈完全閉塞状態を作り出すことが可能となった。今回、我々、PTCA 中に断層心エコー図および M モード心エコー図、12誘導心電図を同時記録し、左室壁運動と心電図変化との関係を中心に検討したので報告する。

対象および方法

対象は一枝病変の狭心症患者で、PTCA 前の

断層心エコー図および左室造影 (left ventriculography: LVG) にて左室の asynergy を認めなかった 11 例である。PTCA 前の運動負荷心電図では全例に有意な ST 低下を認め、運動負荷心筋シンチグラムでは、全例に狭窄冠動脈の灌流域に一致した ²⁰¹Tl の取り込み低下と再分布が証明された。冠動脈造影 (coronary angiography: CAG) および LVG は、PTCA の 1~2 週間前に施行したが、左前下行枝 (left anterior descending artery: LAD) 病変が 9 例、左回旋枝 (left circumflex artery: LCx) 病変が 1 例、右冠動脈 (right coronary artery: RCA) 病変が 1 例であった (Table 1)。また、有意狭窄部は PTCA 直前に再確認された。

PTCA は、各症例について 1 回から 3 回の balloon inflation を行い、計 21 回の手技に関して検討した。Balloon catheter は ACS 製、Simpson-Robert coronary balloon dilatation catheter で、size は 2.5 mm から 3.5 mm、ほぼ全例 120 p.s.i. で 60 秒間 inflation した (Table 1)。Guiding catheter は USCI 製 FL 4.0 から 5.0 を、

Table 1. Clinical characteristics and angiographic findings of the subjects

Case	Age	Sex	Coronary lesion	Mode of PTCA				Degree of stenosis (%)	
				Balloon size (mm)	Pressure (p.s.i.)	Duration (sec)	Times	Before PTCA	After PTCA
1	51	Male	LAD segment 6	3.0	120	60	3	90	20
2	43	Male	LAD segment 7	3.5	120	60	2	90	0
3	42	Male	LAD segment 6	3.0 3.5	120 120	60 60	1 1	90	60
4	46	Male	LCx segment 13	2.5	120	60	2	99	25
5	50	Male	LAD segment 7	3.0	120	60	2	75	25
6	52	Male	LAD segment 7	3.0	100	60	1	99	25
7	69	Male	LAD segment 6	3.0	120	35 60	1 1	75	25
8	61	Male	RCA segment 2	3.0	120	60	3	90	25
9	56	Male	LAD segment 6	3.0	120	60	1	90	50
10	64	Male	LAD segment 6	3.0	100 120	60 60	1 1	90	25
11	60	Male	LAD segment 6	2.5	120	60	1	90	50

PTCA=percutaneous transluminal coronary angioplasty; LAD=left anterior descending artery; LCx=left circumflex artery; RCA=right coronary artery.

guide wire は ACS 製 hi-torque floppy guide wire を用いた。

断層心エコー図は原則として左室短軸乳頭筋レベルで、PTCA 直前と、balloon catheter の inflation 10 秒前から deflation 後 120 秒までを連続記録し、同時に M モード心エコー図も記録した。心エコー図はセクター式電子走査型超音波断層装置 (東芝製 SSH-11A) を使用し、断層心エコー図は VTR (日本ビクター製 CR-8500L) に記録し、M モード心エコー図は strip chart recorder (東芝製 FR-08A) にて、紙送りスピード 50 mm/sec で記録した。

12 誘導心電図は、PTCA 直前から終了後までを連続記録した。

左室 asynergy の程度は、normokinesia, hyperkinesia, hypokinesia, akinesia または dyskinesia の 4 段階で、視覚法によって検討した。左室 asynergy の範囲の診断は、Fig. 1 に示すごとく、心室中隔を前方 2/3 と後方 1/3 とに、左室自由壁を前壁、側壁、後壁というように、左室を 5 分割し

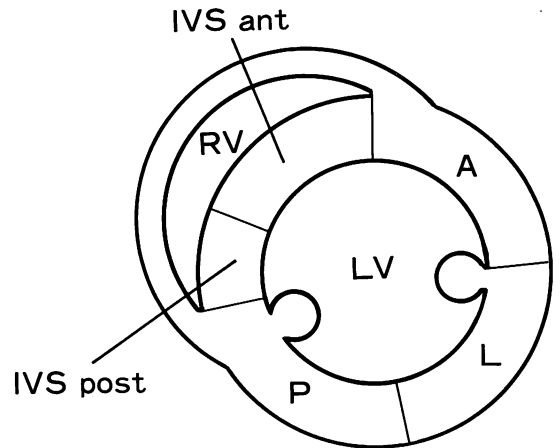


Fig. 1. Diagrams illustrating the parasternal short-axis view at the level of papillary muscles for dividing the left ventricle into 5 segments.

LV=left ventricle; RV=right ventricle; A=anterior wall; IVS=interventricular septum; L=lateral wall; P=posterior wall; ant=anterior; post=posterior.

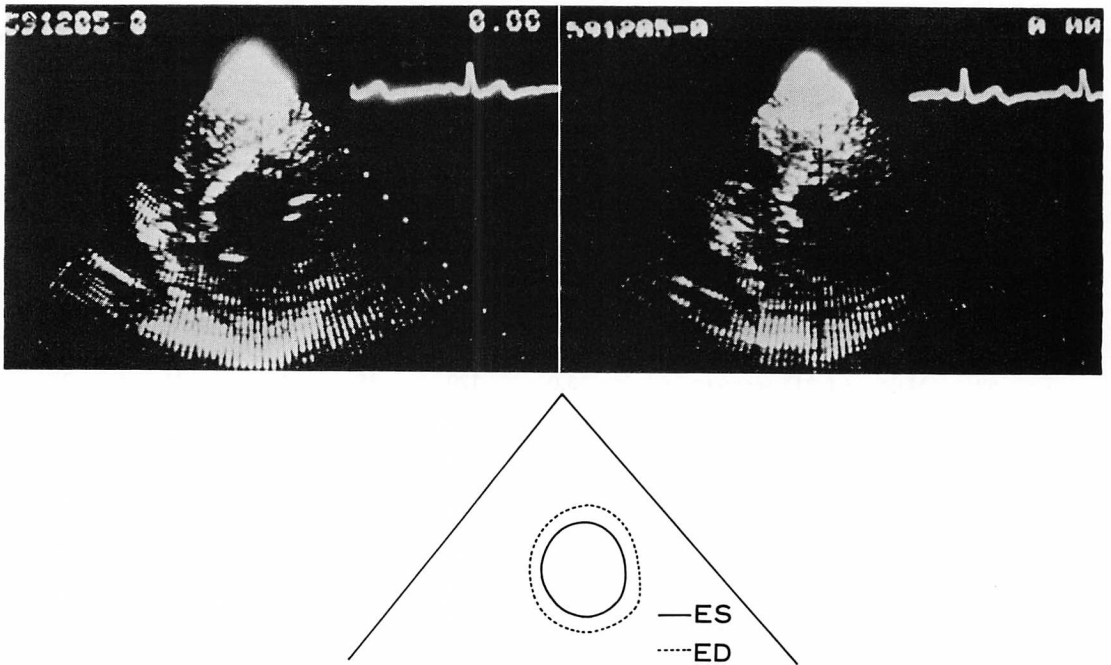


Fig. 2. Parasternal short-axis view of the left ventricle before PTCA.
No asynergy is seen.
ED=end-diastole (left upper panel); ES=end-systole (right upper panel).

て検討した.

12 誘導心電図の変化については, 負荷心電図の判定基準に基いて検討した. すなわち, T 波の増減は 0.2 mV 以上, ST segment の変化は 0.1 mV 以上の変化をもって有とし, 陰性 U 波は, T 波に続く陰性の振れで 0.05 mV 以上のものと定義した.

心エコー図および 12 誘導心電図の判定は, 3 人の検者により行った. 統計学的な有意差は t 検定を用いて判定した.

結 果

PTCA 直前の冠動脈の狭窄度は 75% から 99% で, 全例狭窄血管の拡張に成功した (Table 1). PTCA 直前に側副血行路が確認できたのは 1 例 (症例 6) だけで, RCA から中隔枝を介して LAD が僅かに造影される程度であった.

術前の左室壁運動は, 断層心エコー図および LVG では全例が良好で, asynergy は認めなかった.

Balloon inflation 後, 1 例 (症例 4) を除いて全例に左室 asynergy が出現した. LAD 病変の PTCA では, Figs. 2, 3 に示すように, 術前 (Fig. 2) にみられなかった左室 asynergy が, balloon inflation 後 (Fig. 3), 前壁および前方中隔に出現した. Fig. 4 に示すごとく, M モード心エコー図でも, 断層心エコー図所見に一致して, 左室 asynergy がみられた. Asynergy の出現部位は, 全例とも狭窄血管の灌流領域に一致していた (Table 2). 左室 asynergy の程度は, 各 inflation において時間の進行とともに増強し, hypokinesia は balloon inflation 後 7 秒から 14 秒 (9 ± 3 秒) で, akinesia または dyskinesia は 15 秒から 26 秒 (20 ± 7 秒) で認められた (Table 2).

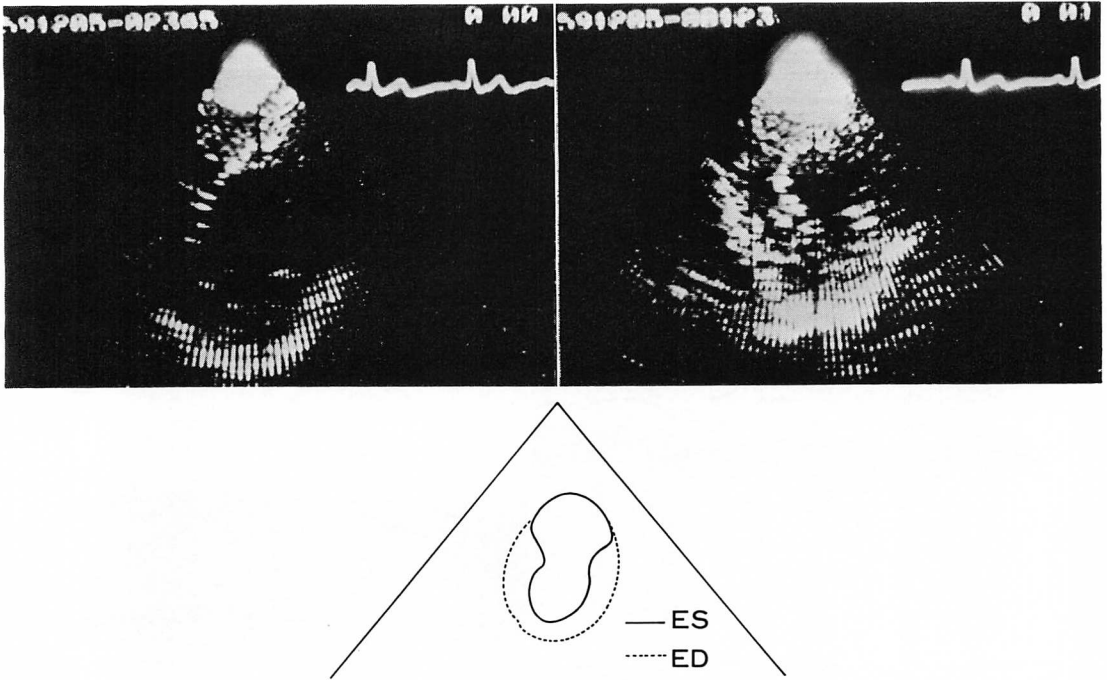


Fig. 3. Parasternal short-axis view of the left ventricle during PTCA.

The anterior left ventricular wall and the anterior interventricular septum are akinetic.
ED=end-diastole (left upper panel); ES=end-systole (right upper panel).

症例 4 は、分析可能な良好な PTCA 中の断層心エコー図が記録できず、左室 asynergy の判定は困難であった。また、症例 11 では、ガイドワイヤー挿入後より左室 asynergy が出現し、balloon inflation 時には狭窄血管の灌流領域はすでに akinesia となっていた。この 2 例、3 回の手技に関しては、不適切例として、分析の対象から除外した。

Balloon deflation 後、この左室 regional asynergy は、時間の経過とともに消失し、8 秒から 16 秒 (12 ± 3 秒) で normokinesia となり、その後、左室全体の hyperkinesia が認められた (27 ± 9 秒) (Table 3)。

このように、左室 asynergy の程度は、時間の経過とともに変化するが、その様子を M モード心エコー図で示したのが Fig. 5 である。本例は LAD 病変で、PTCA 前には asynergy がみられ

なかったが、balloon inflation 後 16 秒には左室中隔は akinesia となり、27 秒後には同部は dyskinesia を呈している。そして、balloon deflation 後 15 秒には、左室全体が hyperkinesia を呈している。

左室壁厚に関しては、左室 asynergy の進行に比例して systolic thickening の減少が認められたが (Fig. 5)、systolic thinning のみられた症例はなかった。また、balloon deflation 後も、左室 regional asynergy の回復に一致して、systolic thickening の程度も回復した (Fig. 5)。

同時記録した 12 誘導心電図の結果を Table 2 に示す。Balloon inflation 後 8 秒から 22 秒 (13 ± 7 秒) に最初の変化として、陰性 U 波がみられ、続いて T 波の増高が 18 秒から 38 秒 (28 ± 12 秒) 後に認められた。ST の有意な上昇は、balloon inflation 後 20 秒から 38 秒 (31 ± 11 秒) で出現し

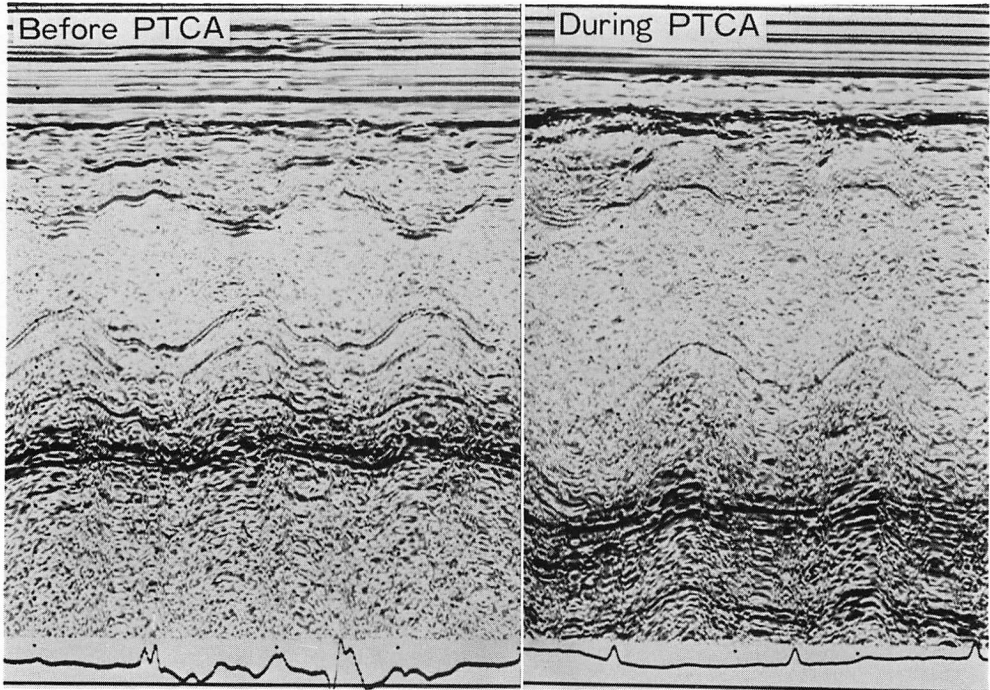


Fig. 4. M-mode echocardiograms before and during PTCA.

No asynergy is seen before PTCA (left panel). Dyskinesia and decreased systolic thickening of the interventricular septum are seen during PTCA (right panel).

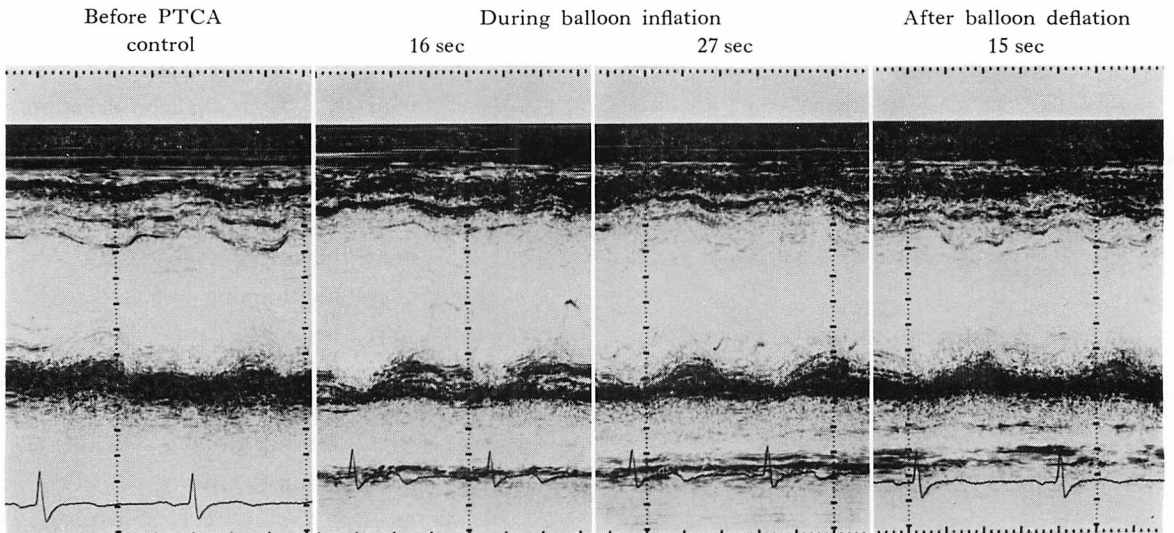


Fig. 5. Serial M-mode echocardiograms before, during and after PTCA.

Asynergy of the interventricular septum (IVS) occurs and increases after balloon inflation. Decreased systolic thickening of the IVS again becomes more apparent during PTCA. The IVS shows hyperkinetic motion and decreased systolic thickening is no longer present after balloon deflation.

Table 2. Echocardiographic and electrocardiographic findings during PTCA

Case	Coronary lesion	Mode of PTCA			Echo findings			ECG findings		
		Duration (sec)	Times	Location of asynergy	Time after inflation (sec)		Time after inflation (sec)			
					Hypokinesia	A- or dyskinesia	Negative U	Tall Twave	ST elevation	
1	LAD segment (90%)	2	60	3	IVS & Anterior	6	22	22	38	38
2	LAD segment (90%)	7	60	2	IVS & Anterior	7	15	10	19	26
3	LAD segment (90%)	6	60	2	IVS & Anterior	12	—	12	32	36
4	LCx segment (99%)	13	60	2		Not visualized		—	—	—
5	LAD segment (75%)	7	60	2	IVS & Anterior	10	17	11	30	34
6	LAD segment (99%)	7	60	1	IVS & Anterior	10	18	11	33	35
7	LAD segment (75%)	6	35	1	IVS & Anterior	8	18	9	21	27
			60	1		7	20	8	25	28
8	RCA segment (90%)	2	60	3	IVS & Posterior	14	26	16	28	30
9	LAD segment (90%)	6	60	1	IVS & Anterior	8	24	8	34	37
10	LAD segment (90%)	6	60	2	IVS & Anterior	9	18	10	18	20
11	LAD segment (90%)	6	60	1	IVS & Anterior	—	(0)	—	(0)	(0)
						9±3	20±7	13±7	28±12	31±11

IVS=interventricular septum. Other abbreviations are the same as shown in Table 1.

た。しかし、症例によっては、陰性 U 波が認められず、T 波の増高、ST 上昇と続く場合もみられた。T 波の増高は、balloon deflation 前後 (balloon inflation 後平均 42 秒) に最大となり、その後は ST 上昇が保たれた状態で T 波の voltage は徐々に減高した。

これらの心電図経過の代表例を Fig. 6 に示す。本例は LAD 病変の PTCA 例で、balloon inflation 時は、control と変わらないが、8 秒後には V₃、V₄ 誘導に陰性 U 波がみられ、25 秒後には有意な T 波の増高を認めている。有意な ST 上昇は、balloon inflation 後 28 秒で出現し、42 秒後には T 波の voltage は最大となっている。その後、ST segment の上昇は保たれた状態で T

波のみ減高している。

Balloon deflation 後は、T 波はさらに減高し、有意な T 波の減高は平均 17 秒後に、上昇した ST segment の有意な低下は平均 18 秒後にみられ、ST segment は時間の経過とともに基線にもどる傾向がみられた (Table 3)。その後、T 波は一時平低下したが、平均 90 秒後には、ほぼ control に近い状態となった (Table 3)。Fig. 7 はその代表例 (Fig. 6 と同症例) である。本例では balloon deflation 後 12 秒で、有意な T 波の減高がみられ、16 秒後には有意な ST segment の低下が認められた。その後も、T 波は減高し続け、ST segment は基線にもどる傾向がみられ、32 秒後には T 波が平低化しているのがみられた。そ

Table 3. Echocardiographic and electrocardiographic findings after balloon deflation

Case	Coronary lesion	Mode of PTCA			Echo findings		ECG findings			
		Duration (sec)	Times	Time after deflation (sec)		Time after deflation (sec)				
				Baseline	Hyperkinesia	Normali- zation of T wave	ST segment	Flattening of T wave	Negative T wave	
1	LAD segment (90%)	6	60	3	10	33	10	10	—	—
2	LAD segment (90%)	7	60	2	12	35	13	22	50	70
3	LAD segment (90%)	6	60	2	15	—	—	—	—	—
4	LCx segment (99%)	13	60	2	Not visualized	—	—	—	—	—
5	LAD segment (75%)	7	60	2	13	18	11	14	41	—
6	LAD segment (99%)	7	60	1	14	18	—	—	—	—
7	LAD segment (75%)	6	35 60	1 1	13 15	43 20	8 12	16 16	34 32	47 —
8	RCA segment (90%)	2	60	3	16	31	39	29	—	—
9	LAD segment (90%)	6	60	1	11	34	14	14	—	—
10	LAD segment (90%)	6	60	2	8	18	8	9	16	19
11	LAD segment (90%)	6	60	1	11	16	11	13	—	—
					12±3	27±9	17±16	18±10	35±10	45±21

Abbreviations are the same as shown in Table 1.

して、平低化した T 波は徐々に回復し、90 秒後にはほぼ control に近い状態となっている。

しかし、症例によっては T 波の平低化がみられなかったり、T 波の陰転がみられたりする場合があった (Table 3)。

症例 4 では心電図上有意な変化は認めず、症例 11 では guide wire 通過後、balloon inflation 前より T 波の増高、ST segment 上昇が認められた (Table 2)。この 2 症例、3 回の手技に関しては、心エコー図と同様に、分析の対象から除外した。

また、心電図上の対側性変化は、狭窄血管支配域の心電図変化より遅れる傾向にあった。

左室 regional asynergy の出現や消失と心電図

変化の関係は、各症例、各 inflation で一定であった。すなわち、balloon inflation 時、左室 regional asynergy の出現は、常に有意な心電図変化より早く、balloon deflation 後の左室壁運動の回復は、心電図の ST-T 変化の回復よりも早かった。

PTCA 中の操作から左室壁運動異常の出現や心電図変化がみられるまでの時間の判定に関しては、各検者間で 1 秒を越えるものはなく、有意差はなかった。

考 按

急性心筋虚血時の左室機能の評価法としての断層心エコー図の有用性は、動物実験において

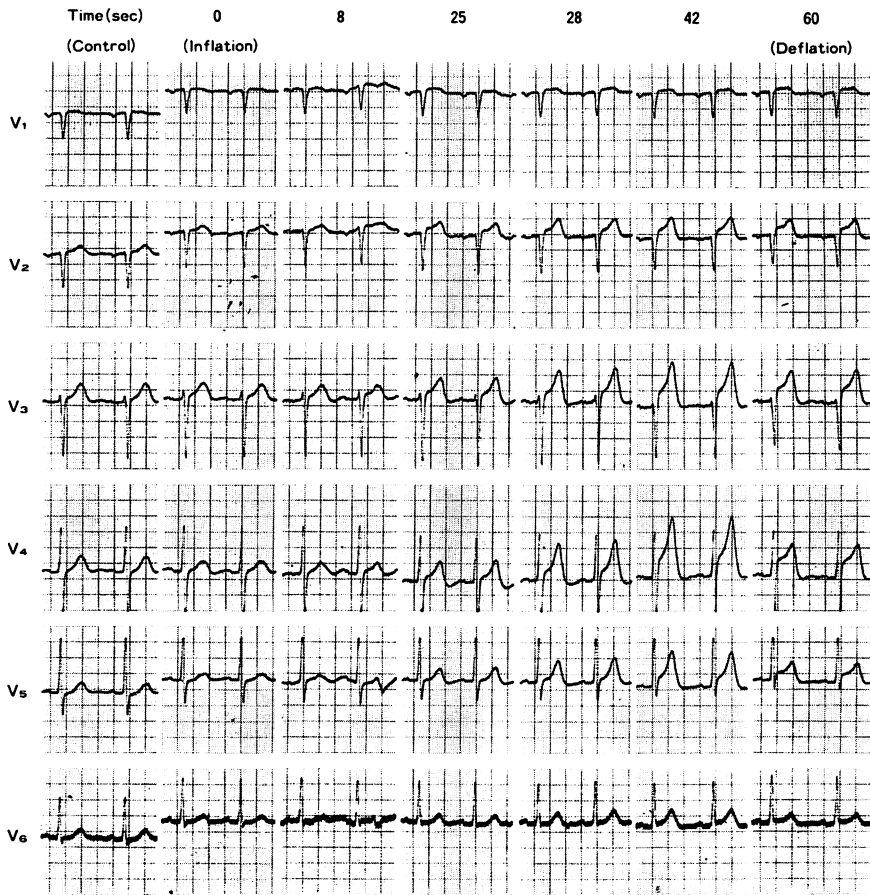


Fig. 6. Electrocardiographic findings before and during PTCA.

Negative U waves are seen in V_3 and V_4 8 sec after balloon inflation. Tall T waves appear 25 sec and significant ST elevation is seen 28 sec after balloon occlusion. Forty-two seconds after balloon inflation, maximum ST-T change develops. Thereafter the voltage of T waves becomes decreased. However, ST elevation is still present at this period.

も⁹⁻¹¹⁾、日常臨床においても¹²⁻¹⁵⁾、広く知られている。心筋虚血による左室機能の変化としては、局所の壁運動異常や左室壁厚の減少、駆出率の低下などが知られている^{16,17)}。しかも、これらの左室の機械的運動の変化は、心電図変化よりも早く出現すると言われている^{10,11,18,19)}。Batter ら¹⁹⁾によれば、冠動脈結紮後、その灌流領域の左室壁運動低下は15秒以内にみられ、心電図上のST上昇(30秒後)より早かったとしている。Sugishita

ら⁴⁾は、仰臥位エルゴメーターを利用した負荷心エコー法を狭心症患者に施行して心筋虚血を誘発し、左室壁運動異常と心電図変化との関係を検討している。その結果は、局所左室壁運動の低下が、負荷後 30 ± 15 秒で出現したのに対し、心電図の有意なST変化は、負荷後 90 ± 60 秒でしかみられないとするものであり、動物実験の結果を人体において証明したものとと言える。椎名ら⁵⁾も、運動負荷断層心エコー法を用いて、同様の結果を

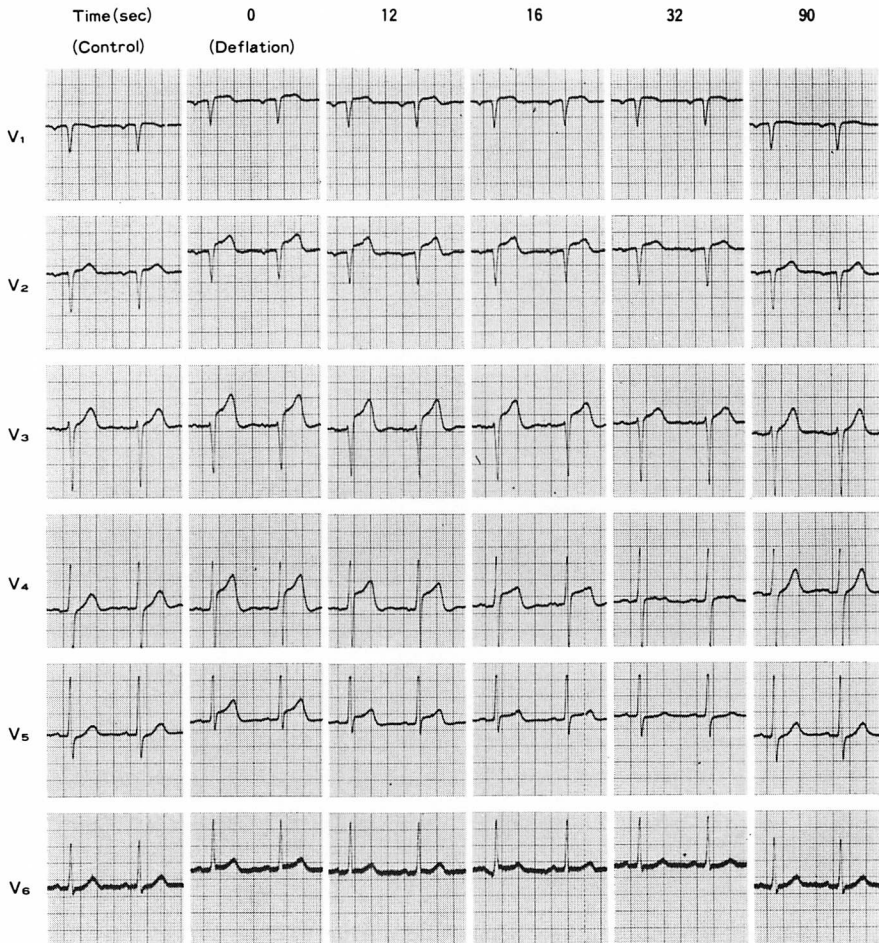


Fig. 7. Electrocardiographic changes after balloon deflation.

The voltage of T waves decreases significantly 12 sec after balloon deflation. A marked decrease of ST elevation is seen 16 sec after balloon deflation. T wave shows flattening 32 sec after reperfusion. Finally, electrocardiograms return to the control level at about 90 sec.

得ている。

Hauser ら²⁰⁾は、今回の我々の研究と同様に、PTCA 中の左室壁運動の変化を断層心エコー図を用いて検討し、左室壁運動低下は balloon inflation 後 19 ± 8 秒でみられ、心電図の ST segment の上昇 (30 ± 5 秒) より有意に早かったとしている。また、彼らは balloon deflation 後の左室壁運動の正常化は、 17 ± 8 秒でみられたとも報告

している。また、Visser ら²¹⁾の研究においても、ほぼ同様の結果が得られている。これらの研究により、人体においても動物実験におけるのと同様に、左室壁運動異常が心電図変化より鋭敏な心筋虚血の指標であることがわかりつつある。

今回の我々の研究における左室壁運動異常と心電図変化との関係は、これらの報告と大きく変わらなかったが、balloon inflation 後、左室壁運動

の低下を認めるまでの時間が 9 ± 3 秒と Hauser らの報告に比し早かった。これは、左室壁運動の評価に、我々は全例左室短軸像(乳頭筋レベル)を用いたが、彼らは、左前下行枝病変例では心尖部四腔断面像を用いており、*asynergy* を評価した断面の相違が一因である可能性がある。また、彼らは、対象として術前に *asynergy* がみられた症例も含めており、これも *balloon inflation* から左室壁運動低下までの時間を遅らせる原因となる可能性がある。

心電図変化に関しては、ST 上昇の出現時期は Hauser らの報告²⁰⁾と類似していたが、彼らの報告や Visser らの報告²¹⁾には、陰性 U 波や T 波の増高についての記載はみられなかった。陰性 U 波が心筋虚血の診断に有用であることは以前より指摘されているが^{22,23)}、一定した見解がないのが現状であると思われる。今回、心筋虚血誘発時の最も早い心電図変化が陰性 U 波であることは、非常に興味深い。しかも、左室壁運動低下は、陰性 U 波の出現と比較しても有意に早く出現している ($t=2.17$, $p<0.05$)。しかし、陰性 U 波は症例によっては出現しないこともあり、さらに今後の検討が必要であると思われる。

また、心筋梗塞早期 (*hyperacute phase*) の心電図変化は、増高・尖鋭化した T 波であると臨床的に言われているが、今回の研究においても、各症例、各 *inflation* において、T 波の増高が ST 上昇よりも早く出現していた。これは、虚血早期の心電図変化としての T 波の重要性を示唆するものと考えられる。

心筋虚血時の左室壁厚に関しては、左室壁厚の低下はみられたが、イヌにみられるような *systolic thinning*^{11,19)} は認められなかった。これは、ヒトとイヌの側副血行路の発達程度や冠構築の相異などが関係しているものと考えられる。さらには、虚血の誘発法の相異、開胸と閉胸との違いなどの影響も考えられる。

冠血流再灌流後の左室壁運動の回復は、Hauser ら²⁰⁾や Visser ら²¹⁾のそれよりも早かった。これ

も、対象患者の違いだけではなく、用いた断層心エコー図の断面の相違が関係しているものと思われる。すなわち、四腔断面での左室 *asynergy* の検出には、若干無理があるように思われる。

また、心電図の回復よりも左室壁運動の回復の方が早かったが、これは、従来報告されているデータ⁵⁾と一致するものである。

Balloon deflation 後の T 波の平低化や陰性 T 波の出現に関しては、一定した傾向は示さず、例数を重さね、詳細な検討を加える必要があると思われる。

要 約

PTCA 中に断層心エコー図と M モード心エコー図、12 誘導心電図を同時記録した 11 症例、21 回の手技について検討し、以下の結果を得た。

1. 左室 regional *asynergy* は、*balloon inflation* 後 9 ± 3 秒でみられ、心電図変化よりも早く出現し、胸痛とは無関係であった。
2. 左室壁の *systolic thickening* は、regional *asynergy* の進行とともに低下したが、*systolic thinning* はみられなかった。
3. *Balloon deflation* 後、左室 *asynergy* の消失は 12 ± 3 秒でみられ、その後、左室全体の *hyperkinesia* がみられた (27 ± 9 秒)。
4. *Balloon inflation* 後、最も早い心電図変化は陰性 U 波であった (13 ± 7 秒)。
5. *Balloon inflation* 後、T 波の増高は 28 ± 12 秒、ST 上昇は 31 ± 11 秒でみられ、左室 regional *asynergy* の出現よりも有意に遅かった(おのおの $t=6.33$, $p<0.001$; $t=7.96$, $p<0.001$)。
6. *Balloon deflation* 後、左室 *asynergy* の回復は心電図変化の回復よりも早かった。

文 献

- 1) Distant A, Rovai D, Picano E, Moscarelli E, Palombo C, Morales MA, Michelassi C, L'Abbate A: Transient change in left ventricular mechanics during attacks of Prinzmetal's angina: An M-mode echocardiographic study. *Am Heart J* 107: 465-

- 474, 1984
- 2) Egeblad H, Vilhelmsen R, Mortensen SA: Ischemic and postischemic ventricular wall motion abnormalities in Prinzmetal's angina provoked by hyperventilation. *Am Heart J* **104**: 1105-1107, 1982
 - 3) 平田 昭, 吉川純一, 加藤 洋, 柳原皓二, 奥町富久丸, 高木義博, 吉田 清: Hyperacute phase の心筋梗塞の超音波像. *日超医講演論文集* **37**: 275-276, 1980
 - 4) Sugishita Y, Koseki S, Matsuda M, Tamura T, Yamaguchi I, Ito I: Dissociation between regional myocardial dysfunction and ECG changes during myocardial ischemia induced by exercise in patients with angina pectoris. *Am Heart J* **106**: 1-8, 1983
 - 5) 椎名 明, 高沢謙二, 鈴木 修, 土谷正雄, 柳沼淑夫, 細田瑳一: 虚血性心疾患における運動負荷 2-D エコー法の臨床的意義. *最近医学* **39**: 2660-2663, 1984
 - 6) Crawford MH, Amon KW, Vance WS: Exercise 2-dimensional echocardiography: Quantitation of left ventricular performance in patients with severe angina pectoris. *Am J Cardiol* **51**: 1-6, 1983
 - 7) Morganroth J, Chen CC, David D, Sawin HS, Naito M, Parrotto C, Meixell L: Exercise cross-sectional echocardiographic diagnosis of coronary artery disease. *Am J Cardiol* **47**: 20-26, 1981
 - 8) Wann LS, Faris JV, Childress RH, Dillon JC, Weyman AE, Feigenbaum H: Exercise cross-sectional echocardiography in ischemic heart disease. *Circulation* **60**: 1300-1308, 1979
 - 9) Wyatt HL, Meerbaum S, Heng MK, Rit J, Gueret P, Corday E: Experimental evaluation of the extent of myocardial dyssynergy and infarct size by two-dimensional echocardiography. *Circulation* **63**: 607-614, 1981
 - 10) Pandian NG, Kerber RE: Two-dimensional echocardiography in experimental coronary stenosis. I. Sensitivity and specificity in detecting transient myocardial dyskinesis: Comparison with sonomicrometers. *Circulation* **66**: 597-602, 1982
 - 11) Pandian NG, Kieso RA, Kerber RE: Two-dimensional echocardiography in experimental coronary stenosis. II. Relationship between systolic wall thinning and regional myocardial perfusion in severe coronary stenosis. *Circulation* **66**: 603-611, 1982
 - 12) Gibson RS, Bishop HL, Stamm RB, Crampton RS, Beller GA, Martin RP: Value of early two dimensional echocardiography in patients with acute myocardial infarction. *Am J Cardiol* **49**: 1110-1119, 1982
 - 13) Visser CA, Lie KI, Kan G, Meltzer R, Durrer D: Detection and quantification of acute, isolated myocardial infarction by two dimensional echocardiography. *Am J Cardiol* **47**: 1020-1025, 1981
 - 14) Weiss JL, Bulkley BH, Hutchins GM, Mason SJ: Two-dimensional echocardiographic recognition of myocardial injury in man: Comparison with postmortem studies. *Circulation* **63**: 401-408, 1981
 - 15) Beppu S, Park YD, Yoshikawa J, Ueda E, Utani C, Nagata S, Kato H, Yanagihara K, Okumachi F, Yoshida K, Sakakibara H, Nimura Y: Two-dimensional echocardiography in diagnosing the region of myocardial infarction: A comparative study by several independent examiners. *J Cardiol* **15**: 31-42, 1985 (in Japanese)
 - 16) Forrester JS, Wyatt HL, Da Luz PL, Tyberg JV, Diamond GA, Swan HJC: Functional significance of regional ischemic contraction abnormalities. *Circulation* **54**: 64-70, 1976
 - 17) Gallagher KP, Kumada T, Koziol JA, McKown MD, Kemper WS, Ross J: Significance of regional wall thickening abnormalities relative to transmural myocardial perfusion in anesthetized dogs. *Circulation* **62**: 1266-1274, 1980
 - 18) Waters DD, Luz P, Wyt HL, Swann HJC, Forrester JS: Early changes in regional and global left ventricular function induced by graded reductions in regional coronary perfusion. *Am J Cardiol* **39**: 537-543, 1977
 - 19) Battler A, Froelicher VF, Gallagher KP, Kemper WS, Ross J: Dissociation between regional myocardial dysfunction and ECG changes during ischemia in the conscious dog. *Circulation* **62**: 735-744, 1980
 - 20) Hauser AM, Gangadharan V, Ramos RG, Gordon S, Timmis GC: Sequence of mechanical, electrocardiographic and clinical effects of repeated coronary artery occlusion in human beings: Echocardiographic observations during coronary angioplasty. *J Am Coll Cardiol* **5**: 193-197, 1985
 - 21) Visser CA, David GK, Romijn KH, Kan G, Dunning AJ: Two dimensional echocardiography during percutaneous transluminal coronary angioplasty. *Circulation* **70**: II-185, 1984 (abstr)
 - 22) 小林 正, 塩見利明: U 波の成因とその異常. *診断と治療* **71**: 2254-2259, 1983
 - 23) 傅 隆泰, 高橋宣光: 心筋虚血と U 波. *循環器科* **18**: 512-520, 1985