

断層心エコー図における心筋エコー強度分布のヒストグラムによる検討

Two-dimensional echocardiographic echo intensity distribution by histographic analysis

河村 邦彦
 菱田 仁
 坂部 慶幸
 萩原 和光
 村島 謙
 児玉 光史
 杉浦 宜樹
 小山 優三
 水野 康

Kunihiko KAWAMURA
 Hitoshi HISHIDA
 Yoshiyuki SAKABE
 Kazumitsu HAGIWARA
 Yuzuru MURASHIMA
 Koshi KODAMA
 Yoshiki SUGIURA
 Yuzo KOYAMA
 Yasushi MIZUNO

Summary

To assess myocardial tissue changes, the distribution of echo intensities of two-dimensional echocardiograms was analyzed using a histogram. The materials were obtained from six normal subjects (N), 29 patients with left ventricular hypertrophy (LVH), and 12 patients one year or more after the onset of anteroseptal myocardial infarction (MI). A transducer with a central frequency of 2.3 MHz was used. Scanner receiver settings, including sensitivity-time control, were kept constant for all subjects. The parasternal long-axis image was digitized and computer-processed. The region of interest was located within the interventricular septum. The mean echo intensity and its distribution were studied. The shape of the histogram was evaluated for skewness and kurtosis.

Relative echo intensity: $N=0.23 \pm 0.07$ (mean \pm SD) $< LVH=0.58 \pm 0.18 < MI=1.07 \pm 0.25$ ($p < 0.01$).

Skewness: $N=1.58 \pm 0.63 > LVH=0.60 \pm 0.61 > MI=-0.14 \pm 0.43$ ($p < 0.01$).

Kurtosis: $N=18.0 \pm 7.3 > LVH=10.5 \pm 3.3 > MI=7.7 \pm 0.9$ ($p < 0.01$).

These differences may closely relate to an increase in collagen fiber content.

Consequently, analysis of the myocardial echo intensity distribution, in addition to mean echo intensities, may become a clinically useful approach for identifying myocardial tissue changes.

Key words

Histogram Skewness Kurtosis Echo intensity Two-dimensional echocardiograms

藤田学園保健衛生大学医学部 内科
 豊明市杏掛町田楽ヶ窪 1-98 (〒470-11)

Department of Internal Medicine, Fujita-Gakuen
 Health University School of Medicine, 1-98 Dengaku-
 gakubo, Kutsukake, Toyoake 470-11

Received for publication June 26, 1986; accepted August 23, 1986 (Ref. No. 29-34)

はじめに

心エコー図により心筋組織性状を推定しようとする試みに対する関心が高まりつつある¹⁻⁵。その目的には2つのアプローチの仕方がある。1つは組織の音響特性に関係するパラメーターを抽出して画像化する方法である。以前から1,2の施設で研究が続けられてきたが、最近多くの施設で行われるようになってきた。他の1つは、市販の装置で得られる画像を詳しく分析して、新しい組織性状に関する情報を引き出そうとする方法である。

我々は市販の超音波心臓診断装置で記録した断層心エコー図画像の輝度を計算機処理により分析し、心筋組織性状についての情報を得ようと試みてきた。本研究ではこうした目的に対して心筋エコー像の輝度分布のヒストグラムを作成し、その歪度 (skewness) と尖度 (kurtosis) を算出し、これらの指標の臨床的意義について検討した。

対象と方法

対象は健常者6例(男, 年齢20~32歳, 平均23.8歳), 左室肥大29例(男18例, 女11例, 年齢41~81歳, 平均58.6歳, うち本態性高血圧症19例, 肥大型心筋症6例, 弁膜症4例), 発症後1年以上経過した陳旧性前壁中隔梗塞12例(男8例, 女4例, 年齢45~84歳, 平均63.1歳)である。

上記の47例について断層心エコー図を記録した。第4肋間胸骨左縁に探触子を置き、左室長軸断面を呼気時に記録した。超音波装置は、市販されている日立 EUB10-A 電子走査型超音波心臓断層装置を用いた。なおこの装置における超音波の中心周波数は2.3 MHzである。本装置のFTC (fast time constant circuit) は off, dynamic range は最大の40 dBとした。いわゆるSTC (sensitivity time control) に相当する gain control の設定に際しては、5名の健常者を対象とし、最も明瞭な画像の得られるように調節しこれらの gain の値の5名における平均値を算出し、以後その値に設定した。日立 CCTV-camera

HV-62SJ テレビカメラを通してビクター CR-8300 ビデオテープレコーダー (VTR) に記録した。ビデオテープにはソニー U マチックテープを使用した。モニターテレビの輝度, コントラスト, テレビカメラの絞りも一定とした。VTR を再生し, 拡張終期像, すなわち同時記録の第II誘導心電図のR波の頂点で静止させた。この画像を日本アビオニクス TVIP-2000 と MELCOM70/40 電子計算機を用い, 512×512マトリックス, 8ビットのグレイレベルにA/D変換して, フジST6250磁気テープに収録した。更に超音波断層画像の雑音軽減の目的でM380大型電子計算機を使用して, ある1ピクセルの輝度をそれを含む周辺25ピクセルの輝度の平均値で置き換える two-dimensional low-pass filtering を施し, フジST-6250磁気テープに収録した。この磁気テープを市販されている日立CT用画像処理装置で再生した (Fig. 1)。ここで左室長軸断面の心室中隔に関心領域を設定した。その領域内のピクセルの平均エコー輝度および各ピクセルのエコー輝度のヒストグラムを作成した (Figs. 2, 3)。ついでヒストグラムの形のパターンを差異を定量化するために, 非対称性を示す skewness というパラメーターと尖鋭度を示す kurtosis というパラメーターを以下の式により算出した⁶⁾。

$$\text{skewness} = \frac{N}{(N-1)(N-2)} \sum Z^3$$

$$\text{kurtosis} = \frac{N(N+1)}{(N-1)(N-2)(N-3)} \sum Z^4$$

$$\times \frac{3(N-1)(N-1)}{(N-2)(N-3)}$$

$$Z = \frac{X - \bar{X}}{S}$$

X は各ピクセルのエコー輝度, \bar{X} は平均エコー輝度, S は標準偏差, N はクラスの個数である。ヒストグラムの形が正規分布であれば, 非対称性を示す skewness は0であり, ヒストグラムの形が右にかたよれば負の数値となり, 左にかたよれば正の数値となる。尖鋭度を示す kurtosis

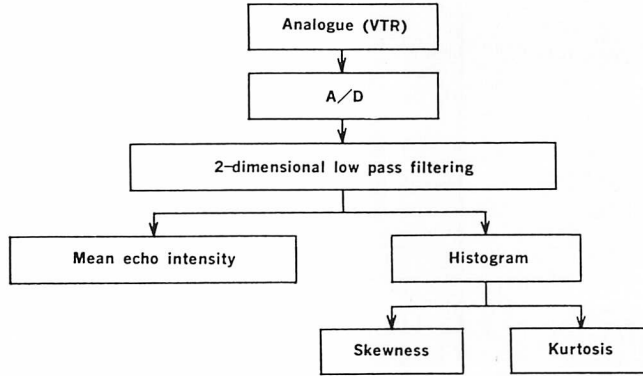


Fig. 1. Method of image processing and measurement.

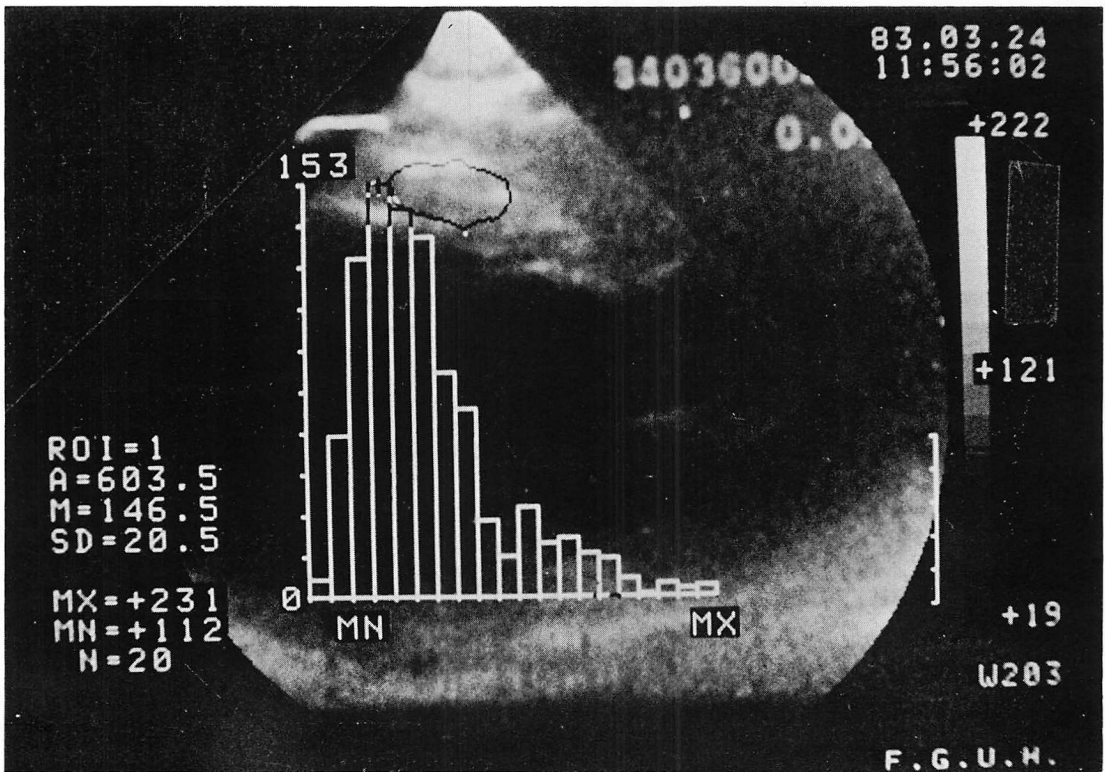


Fig. 2. Example of a histogram demonstrating the frequency of occurrence of various echo intensities in the region of interest located in the interventricular septum, overlapping the left ventricular longitudinal image.

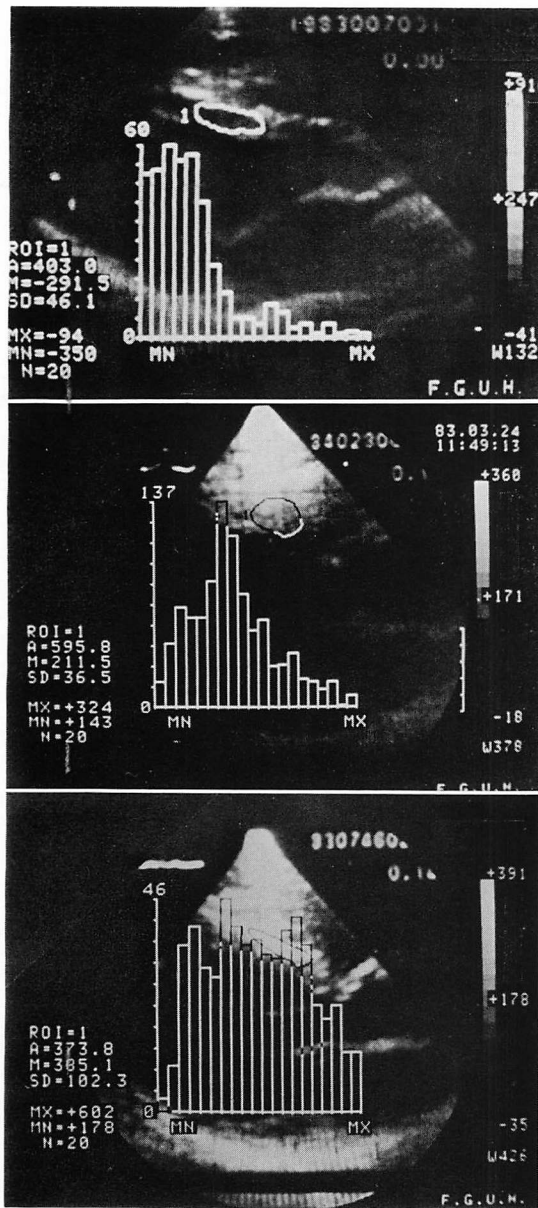


Fig. 3. Three typical histograms.

Normal=normal subjects; LVH=left ventricular hypertrophy; Old MI=old myocardial infarction.

はヒストグラムの形がより尖鋭度を増せば大きくなり, 尖鋭度が低下すればより小さくなる. 心室中隔における関心領域の設定に際しては, 強い鏡

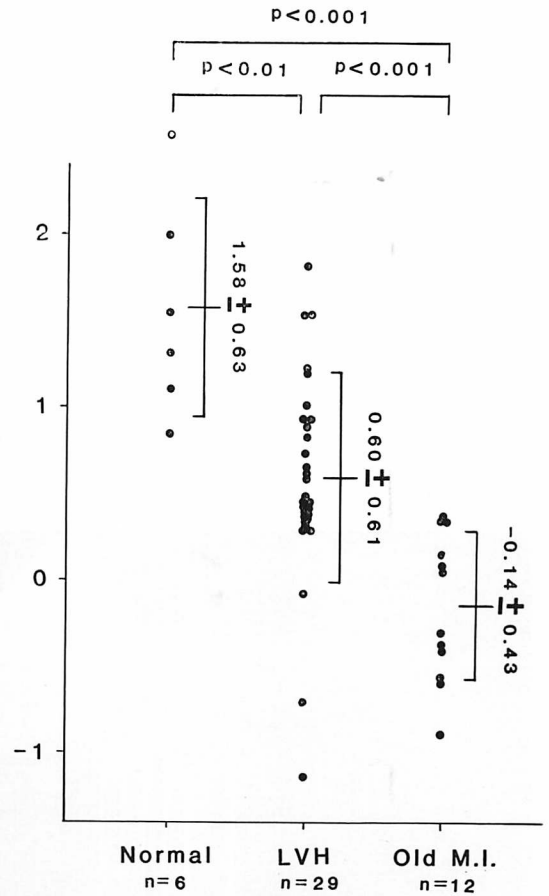


Fig. 4. Skewness of the echo intensity histograms.

Mean values \pm S.D. for each group are shown.

面エコーを生じる血液と心筋の境界部である心内膜面を含まず, 扇形スキャンの辺縁を避け, かつ心室中隔を可及的に広く含むように行った. 関心領域は数 100 のピクセル数を含む大きさであった. 1ピクセルは実寸で 0.35 mm^2 の大きさに相当した. 次に関心領域内の相対エコー強度を以下の式により算出した.

相対エコー強度

$$= \frac{(\text{平均エコー輝度}) - (\text{左室腔のエコー輝度})}{(\text{心膜のエコー輝度}) - (\text{左室腔のエコー輝度})}$$

なお, 関心領域設定に関する再現性をみるため

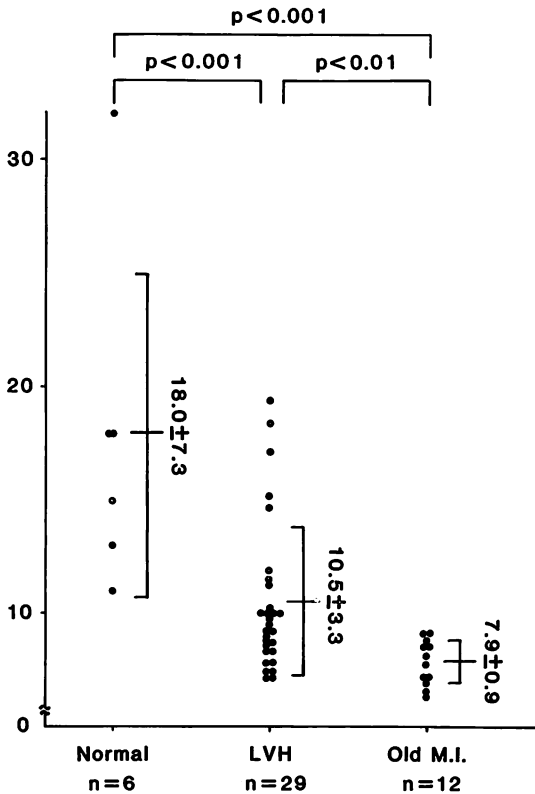


Fig. 5. Kurtosis of the echo intensity histograms.

に、任意の8例を抽出し、同一検者が日を改めて、新たに關心領域を設定しなおし、skewness, kurtosis, 平均エコー輝度を測定し、1回目の値との比較を行った。

結 果

Skewness は健常者は 1.58 ± 0.63 (平均値 ± 標準偏差), 左室肥大では 0.60 ± 0.61 , 陳旧性前壁中隔心筋梗塞では -0.14 ± 0.43 であり, いずれの群間にも有意差を認めた (健常者と左室肥大: $p < 0.01$; 左室肥大と心筋梗塞: $p < 0.01$; 健常者と心筋梗塞: $p < 0.001$) (Fig. 4). これは, 健常者ではエコー輝度が低い領域に偏在し, 左室肥大ではある値を中心に対称的に分布しており, さらに陳旧性前壁中隔心筋梗塞のヒストグラムはエコー輝度

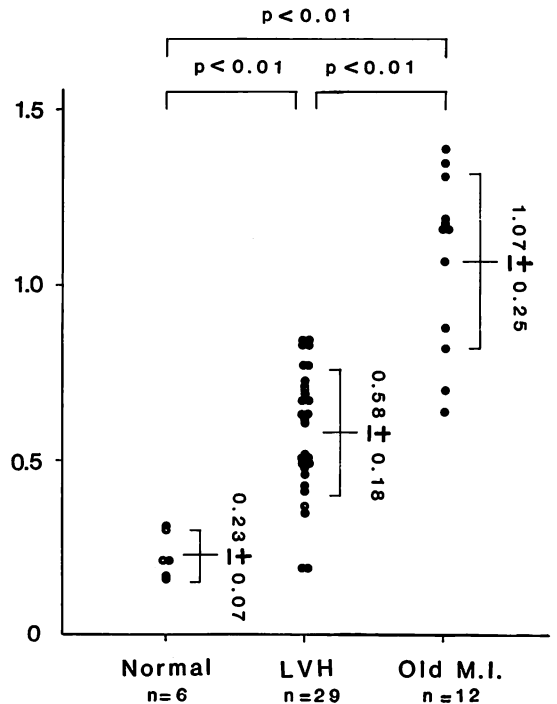


Fig. 6. Relative echo intensity of the interventricular septum.

が高値領域に偏在していることを示す。

Kurtosis は健常者 18.0 ± 7.3 , 左室肥大 10.5 ± 3.3 , 陳旧性前壁中隔心筋梗塞 7.9 ± 0.9 であり, いずれの群間にも有意差を認めた (健常者と左室肥大: $p < 0.001$, 左室肥大と心筋梗塞: $p < 0.01$, 健常者と心筋梗塞: $p < 0.001$) (Fig. 5). つまり健常者では, ヒストグラムの形が尖鋭であることを示し, 左室肥大では比較的なだらかであり, 陳旧性前壁中隔心筋梗塞では分布はなだらかで, さまざまな輝度のピクセルが存在することを示している。

相対エコー強度は, 健常者 0.23 ± 0.07 , 左室肥大 0.58 ± 0.18 , 陳旧性前壁中隔心筋梗塞 1.07 ± 0.25 となり, いずれの群間も有意差を認めた (すべて $p < 0.01$) (Fig. 6).

これらの結果の第1回目 (Y), 第2回目 (X) の測定値の再現性について検討すると, skewness

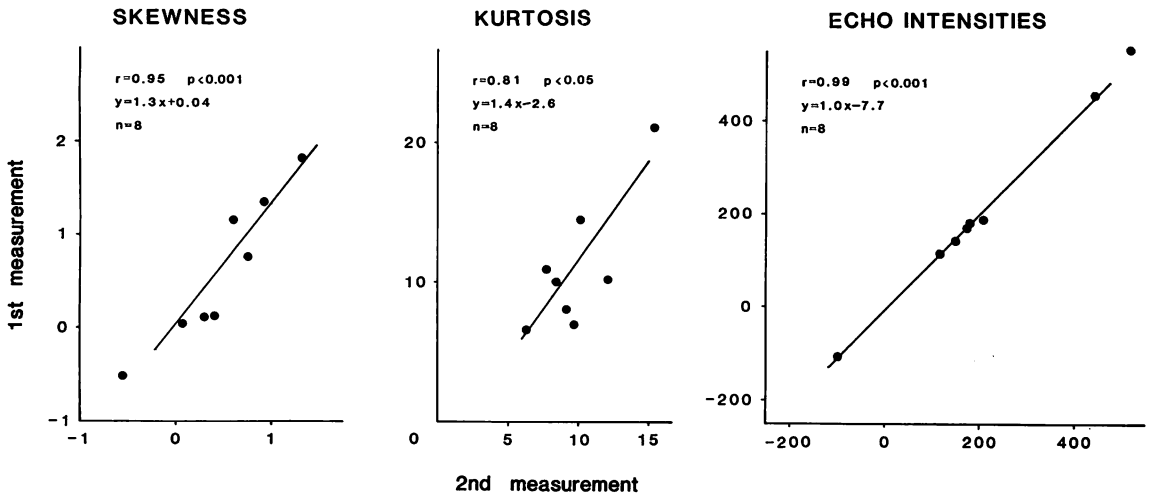


Fig. 7. Intra-observer variability of skewness, kurtosis and mean echo intensity.

は $r=0.95$, $p<0.001$, $Y=1.4X+0.04$, kurtosis は $r=0.81$, $p<0.05$, $Y=1.4X-2.6$, 平均エコー輝度は $r=0.99$, $p<0.001$, $Y=1.0X-7.7$ となり良好な相関を認め再現性はよいと思われた (Fig. 7).

考 察

日常臨床において、超音波心臓断層図の心筋部分のエコー輝度が疾患によって差異のあることは、しばしば経験するところである。本邦では、田中ら^{3,7,8)}が感度断層法を用い、超音波断層図所見を組織学的所見と対比する試みを行った。すなわち、超音波受信装置の利得を 0 dB~35 dB まで段階的に変化させ、ある構造物のエコー像がどの段階の利得でブラウン管上で認識できるようになるかをもって、その構造物のエコーの強さを表わすものとする方法である。1978年、Rasmussenら¹⁾は、Mモード心エコー図法を用いて、癒痕化した心室中隔でエコー強度が増大していることを、定性的に報告している。Logan-Sinclairら⁴⁾は、弁膜症や左室機能の著しく低下した症例の心筋エコー強度の増加を示し、心筋の線維化の関与の強いことを示唆している。我々⁹⁻¹¹⁾は、組織性状を推定する試みの1つとして、心筋エコーの強

さを断層心エコー図画像の計算機処理によって定量的に評価する方法を採用した。すでに、健常者と陳旧性前壁中隔心筋梗塞の心室中隔を比較し、心筋梗塞でエコーの輝度が有意に増強していることをカラー表示⁵⁾も併用して報告した。

これらの報告に示された心筋エコー輝度増大の重要な因子として、膠原線維が知られ、組織学のおよび生化学的対比によりこのことは検討されている。最近では、Prerzら¹²⁾は Syrian ハムスターを使用して、実験的心筋症における心筋の石灰化と線維化を評価している。正常ハムスターと比べて心筋症ハムスターでは超音波の後方散乱 (integrated backscatter) は増加し、後方散乱の増加部分と組織標本の対比も行い、後方散乱の増加の原因が膠原線維の増加にあるとしている。

今仮に膠原線維が心筋像のエコー強度を増強するとすれば、その分布の違いは、心筋エコー像に影響するであろう。実際、陳旧性心筋梗塞の癒痕化した心室中隔エコー像と左室肥大の心室中隔エコー像とは肉眼的にも明らかに異なったエコー・パターンを示している。その点を考慮し、我々は心筋エコー像内の輝度の分布を分析した。従来の我々の報告は、心筋のある関心領域内のピクセル

の輝度の平均値のみを扱ってきたが、当然、平均値が同じでも輝度は様々な分布をとりうる筈である。本研究では各ピクセルのエコー輝度のヒストグラムを作成し、ヒストグラムの形の差異を定量化することによって、エコー輝度の分布を表わし、心筋組織性状を反映しうるかどうかを検討した。

Skorton ら⁶⁾は、閉胸の犬を用いて超音波断層図を記録し、コントロール群と急性心筋梗塞群でエコー強度の分布の差異をヒストグラムで分析し、尖鋭度を表わす kurtosis が急性梗塞心筋を特徴づける指標として有用であるとしている。

我々の研究では、ある程度の心筋線維化が予想される左室肥大と陳旧性前壁中隔心筋梗塞を対象としてとりあげた。左室肥大では、平均エコー輝度は比較的強く、健常者と陳旧性梗塞の間であった。これは膠原線維の増生が進み線維化が起り、心筋エコー強度が全般に軽度増強しているが、癒痕形成のような強いエコー源はないためとすれば解釈しうらと思われた。陳旧性前壁中隔心筋梗塞では、エコー輝度の高値領域にピクセルが多く存在し、同時に、それより低い様々なエコー輝度のピクセルも存在した。これは局所的な癒痕化により強いエコーを認めるとともに、それ以外の部位にも虚血や肥大が関連した線維化による様々な程度のエコー輝度の増強があるためと考えられた。

Bhandari らは¹³⁾、心筋エコー像の texture 解析という観点から、心筋像を構成するエコーの粒状性と分布状態を肉眼的に観察し、4型に分類している。type I は心筋内構造が微細で均一か、あるいは粒状エコーの見られないもの、type II をさらに3型に分け、type II a は強いエコー輝度の粒状エコーが左室全体に分布しているもの、type II b は強いエコー輝度の粒状エコーが心室中隔のみ分布しているもの、type II c は輝度の強い粒状エコーが密集しているものと分類し、これらの差は心筋組織の線維化の程度を表わしているとしている。このようなパターン分類では、エコー

の強さを、黒か白かの2つに分けて、エコー輝度の強い粒状部分の心臓内の分布に注目している。我々のヒストグラムは、エコーの強さを輝度により多段階に評価して、エコー輝度別のピクセル数のヒストグラムを作って分布をみたものであり、観点が異なっている。従って、ヒストグラムは同じでも texture は異なったものになり得る。Bhandari らの問題とする粒状エコーは、その成因についてまだ明らかでないが、探触子周波数によって影響を受ける可能性があることを我々は示した¹⁴⁾。ただ、後に述べるように装置の特性や被検者の条件の差の影響は比較的受けにくいと考えられる。一般に、断層心エコー図の輝度から心臓内構造物エコー強度を論じようとする場合には、装置の特性や記録、画像処理および表示の為の条件設定の影響の他に、探触子と目的とする心臓構造物の間の距離やその間に介在する諸器官、組織の音響学的性質の相違の影響があり、対象による個体差は当然存在する。我々は、その個体差を補正する便宜的な方法として、心臓内に基準をとって、それとの相対値で論じることとし、雑音レベルと思われる心腔内のエコー輝度を0、最も強いエコーとなることが多い心膜を1として補正を行ってきた^{9,10)}。しかしながら今回検討したように、心臓内の比較的狭い領域での相対的な心筋エコー強度の分布をみる時には、そのような影響は少ないと考えられ、ヒストグラムによる分析の利点と思われた。しかしながら一方において、我々が分析したのは、超音波記録装置とVTRを介した後の画像であり、これらの装置の特性に依存していることはいままでのない。したがって、この方法で得られた結果がどの程度まで真のエコー強度の分布を表わしているかには、増幅等の処理を行う前のRF信号をとり出して検討する余地があると思われる。今回の我々の検討では、健常者、左室肥大、陳旧性前壁中隔心筋梗塞の心室中隔のエコー強度の分布の差は明らかであり、エコー強度のヒストグラムによる分析は組織性状を推定するのに有用であることを示唆する結果と思われる。

た. また対象の健常者群は若年者が多く, 左室肥大群, 陳旧性前壁中隔群は高齢者が多かったので加齢の影響も今後確認が必要と思われる.

要 約

心筋組織性状の推定を目的として, 断層心エコー図左室長軸断面心室中隔のエコー強度の分布をヒストグラムを作成して検討した. 対象は健常者(N) 6例, 左室肥大(LVH) 29例, 陳旧性前壁中隔梗塞(MI) 12例である. Gain control等の装置の設定を一定としてVTRに記録し, A/D変換とlow-pass filtering後, CT用画像処理装置により分析した. 心室中隔に内膜面を避けて関心領域を設定し, その領域内のピクセルのエコー強度のヒストグラム(エコー輝度別ピクセル数)を作成した. ついで, ヒストグラムの形の非対称性を示すskewnessと尖鋭度を示すkurtosisを算出した.

Skewnessは, $N=1.58 \pm 0.63$ (mean \pm SD) $>$ LVH $=0.60 \pm 0.61 >$ MI $= -0.14 \pm 0.43$ であり, kurtosisは, $N=18.0 \pm 7.3 >$ LVH $=10.5 \pm 3.3 >$ MI $=7.9 \pm 0.9$ であった(すべて $p < 0.01$). これは, 健常者では大多数のピクセルが低いエコー輝度レベルに集中するのに対し, 左室肥大では種々のエコー輝度レベルのピクセルがあり, 平均値を中心に対称的になだらかに分布し, 陳旧性前壁中隔心筋梗塞では高い輝度レベルが多いが, 低レベルまで, 様々なレベルのピクセルも存在することを意味する. かかる差異は線維化と密接に関係すると思われた.

以上のごとく, 断層心エコー図エコー強度分布のヒストグラムによる分析は, 心筋組織性状の推測に有用であると思われた.

謝 辞

本研究に際し多大な御協力を頂いた名古屋工業大学電気情報工学科 鈴木宣夫教授, 同 岩田 彰助教授, 日立メディコ研究開発センター 堀場勇夫博士に感謝致します.

本研究の一部は財団法人持田記念医学薬学振興財団研究助成金によって行われた.

文 献

- 1) Rasmussen S, Corya BC, Feigenbaum H, Knoebel SB: Detection of myocardial scar tissue by M-mode echocardiography. *Circulation* **57**: 230, 1978
- 2) Gramiak R, Waag RC, Schenk EA, Lee PK, Thomson K, MacIntosh P: Ultrasonic detection of myocardial infarction by amplitude analysis. *Radiology* **130**: 713, 1979
- 3) Tanaka M, Terasawa H: Echocardiographic evaluation of the tissue character in myocardium. *Jpn Circ J* **43**: 367, 1979
- 4) Logan-Sinclair RB, Wong CM, Gibson DG: Clinical application of amplitude processing of echocardiographic images. *Br Heart J* **45**: 621, 1981
- 5) Parisi AF, Nieminen M, O'Boyle JE, Moynihan PF, Khuri SF, Kloner RA, Folland ED, Schoen FJ: Enhanced detection of the evolution of tissue changes after acute myocardial infarction using color-encoded two dimensional echocardiography. *Circulation* **66**: 764, 1982
- 6) Skorton DJ, Melton HE, Pandian NG, Nichols J, Koyanagi S, Marcus ML, Collins SM, Kerber RE: Detection of acute myocardial infarction in closed-chest dogs by analysis of regional two-dimensional echocardiographic gray-level distributions. *Circ Res* **52**: 36, 1983
- 7) Tanaka M, Nitta S, Nitta K, Sogo Y, Tamamoto A, Katahira Y, Sato N, Ohkawai H, Tezuka F: Non-invasive estimation by cross sectional echocardiography of myocardial damage in cardiomyopathy. *Br Heart J* **53**: 137, 1985
- 8) Hikichi H, Tanaka M: Ultrasono-cardiotomographic evaluation of histological changes in myocardial infarction. *Jpn Heart J* **22**: 287, 1981
- 9) 坂部慶幸, 菱田 仁, 萩原和光, 酒井泰彦, 宮城裕, 野村雅則, 水野 康, 梶原克祐, 鈴木克彦, 鈴木宣夫: 断層心エコー図のエコー強度の定量的評価とカラー表示の試み——前壁中隔心筋梗塞について——. *日超医講演論文集* **43**: 439, 1983
- 10) 坂部慶幸, 菱田 仁, 萩原和光, 酒井泰彦, 宮城裕, 野村雅則, 水野 康, 梶原克祐, 鈴木宣夫: 断層心エコー図のエコー強度の定量的評価の試み——肥大大心について——. *日超医講演論文集* **44**: 267, 1984
- 11) 河村邦彦, 菱田 仁, 坂部慶幸, 萩原和光, 水野康, 梶原克祐, 岩田 彰, 鈴木宣夫, 堀場勇夫: 断

- 層心エコー図のエコー強度の定量的評価ヒストグラムによる分析. 日超医講演論文集 **45**: 171, 1984
- 12) Perez JE, Barizilai B, Madaras EI, Glueck RM, Saffitz JE, Johnston P, Miller JG, Sobel BE: Applicability of ultrasonic tissue characterization for longitudinal assessment and differentiation of calcification and fibrosis in cardiomyopathy. *J Am Coll Cardiol* **4**: 88, 1984
- 13) Bhardari AM, Nanda NC: Myocardial texture characterization by two-dimensional echocardiography. *Am J Cardiol* **51**: 817, 1983
- 14) 河村邦彦, 菱田 仁, 萩原和光, 村島 謙, 児玉光史, 杉浦宜樹, 坂部慶幸, 酒井泰彦, 水野 康, 梶原克祐, 堀 吉宏, 岩田 彰, 鈴木宣夫, 堀場勇夫: 断層心エコー図の心筋像の texture の分析. 日超医講演論文集 **48**: 261, 1986