

## 断層心エコー図法とパルス・ドップラー法による三尖弁狭窄症の診断

## Diagnosis of tricuspid stenosis by two-dimensional and pulsed Doppler echocardiography

中村 憲司  
里見 元義  
酒井 吉郎  
森 一博  
小笠原定雅  
椎名 哲彦  
広沢弘七郎  
高尾 篤良

Kenji NAKAMURA  
Gengi SATOMI  
Kichiro SAKAI  
Kazuhiro MORI  
Sadamasa OGASAWARA  
Tetsuhiko SHIINA  
Koshichiro HIROSAWA  
Atsuyoshi TAKAO

### Summary

This study verified the usefulness of two-dimensional (2-D) and pulsed Doppler echocardiography (PDE) in the diagnosis of tricuspid stenosis (TS), and estimated the diastolic pressure gradient (PG) across the tricuspid valve (TV).

Fifty-two patients with rheumatic mitral stenosis showing a decreased EF slope of the TV less than 40 mm/sec were studied. All patients underwent cardiac catheterization, and the mean diastolic pressure gradients (PG) across the TV were calculated with simultaneous recordings of right atrial and ventricular pressures. Based on surgical findings, all patients were categorized as the TS group consisting of 10 patients with TS (mean PG  $\leq$  5.0 mmHg; seven patients,  $>$  5.0 mmHg; three patients), and the non-TS group consisting of 42 patients without TS. In three patients with PG exceeding 5 mmHg, the TV disclosed typical commissural fusions between the leaflets.

#### 1. 2-D echocardiography

The diagnosis of TS was made by recording diastolic doming and thickening of the TV in the parasternal long-axis and apical 4-chamber views. Among the 52 patients, 2-DE detected stenosis in all 10 patients with TS, for a sensitivity of 100%, while excluding TS in 40 of 42 patients without TS for a specificity of 95%.

#### 2. Pulsed Doppler echocardiography

The transtricuspid flow velocity in diastole was recorded from the apical window. Three indices were determined from the phasic transtricuspid flow velocity pattern: a) the peak of early diastolic flow velocity (PFV, m/sec), b) acceleration half time (AHT) determined as the time between the point of the half peak velocity and that of the peak flow velocity, and c) deceleration half time (DHT) was determined as the time between the point of the peak flow velocity and that of the half peak velocity.

東京女子医科大学附属 日本心臓血圧研究所 循環器内科  
新宿区市ヶ谷河田町 10 (162)

Department of Cardiology, The Heart Institute Japan,  
Tokyo Women's Medical College, Kawada-cho 10,  
Shinjuku-ku, Tokyo 162

Received for publication June 27, 1986; accepted August 1, 1986 (Ref. No. 29-7)

There was little difference in the AHT between the two groups ( $70 \pm 5$  msec vs  $96 \pm 10$  msec, respectively). The DHT for patients with TS (TS group) ( $320 \pm 30$  msec) was distinctly higher than that for patients in the non-TS group ( $98 \pm 15$  msec) ( $p < 0.001$ ). The DHT correlated well with PG of the TV calculated from catheterization ( $r = 0.94$ ,  $PG: \text{cath} = 1.30 \times 10^{-2} \times \text{DHT} + 0.71$ ). Thus, Doppler echocardiography is useful in diagnosing TS and estimating pressure gradients.

**Key words**

Tricuspid stenosis      Two-dimensional echocardiography      Pulsed Doppler echocardiography

はじめに

三尖弁狭窄症 (tricuspid stenosis: 以下 TS と略) をひきおこす疾患は, リウマチ性弁膜症がもっとも多いが, その頻度については様々な報告がみられる<sup>1-3)</sup>.

TS を合併するリウマチ性弁膜症は, ほとんどの例で僧帽弁, 大動脈弁障害とともに三尖弁逆流症を合併し, 心房細動を有していることがきわめて多い<sup>2,3)</sup>.

TS の確実なる術前診断は, 心カテにて右房・右室間の拡張期圧較差を証明することによってなされるが, 必ず右房・右室の同時圧曲線を記録し, 呼吸の変動による影響を考慮して診断しなければならない<sup>1)</sup>.

近年, TS の診断に対する断層心エコー図法 (2-DE) の有用性と限界について報告がなされているが<sup>5,6)</sup>, 今回我々は, パルス・ドップラー法 (pulsed Doppler echocardiography: PDE) の診断精度について検討を加えたので, 2-DE と比較して報告する.

症例と方法

M モード心エコー図にて三尖弁エコーの EF slope が  $40 \text{ mm/sec}$  以下を示した 52 例を対象とした. 全例, 右心カテにて右房・右室の同時圧記録を行い, 最大呼気時で記録された圧曲線より平均拡張期圧較差 (三尖弁) を求めた. 心房細動例では 10 心拍を計測し, その平均を用いた. 全例, 手術にて三尖弁を観察し, 三尖弁狭窄を認めたものを狭窄群 (10 例, 38~62 歳) 認めなかつ

**Table 1. Clinical and hemodynamic data of 10 patients with tricuspid stenosis**

Case	Age	Sex	CO	CI	Mean PA (mmHg)	TV-PG (mmHg)
1.	48	F	3.80	2.52	26	3.2
2.	42	F	2.72	2.06	22	3.5
3.	46	F	2.01	1.50	38	4.0
4.	42	F	3.60	2.42	24	4.0
5.	58	F	3.91	2.51	35	4.5
6.	56	F	2.45	1.81	36	4.5
7.	62	F	2.20	1.56	34	5.0
8.	42	M	3.20	2.24	25	5.5
9.	38	F	2.96	2.18	40	6.5
10.	45	M	2.76	1.78	23	8.0

CO=cardiac output; CI=cardiac index; PA=pulmonary artery pressure; TV=tricuspid valve; PG=pressure gradient.

たものを非狭窄群 (42 例, 34~56 歳) とした. 狭窄の有無は交連癒合の有無によった.

2-DE は東芝製 SSH-11A, 2.4MHz の sector scan を用い, 左半側臥位にて記録した. 探触子は胸骨左縁第 3~第 4 肋間, 心尖部におき, parasternal long-axis view にて三尖弁前尖 (ATL), 後尖 (PTL) を, apical 4-chamber view にて中隔尖 (STL) と ATL を記録し, 弁尖の硬化度と拡張期の doming の有無を観察した (Fig. 1).

三尖弁の拡張期 doming は, 三尖弁先端と弁輪基部を結ぶ線より, 三尖弁腹部が右室内へ突出するものを指し, いずれかの view にてこの doming が観察された時, TS と診断した<sup>5,6)</sup>.

PDE では, 東芝製 SDS-21A, 周波数 2.4MHz と 1.2MHz を使用し, 心尖部 4-chamber view

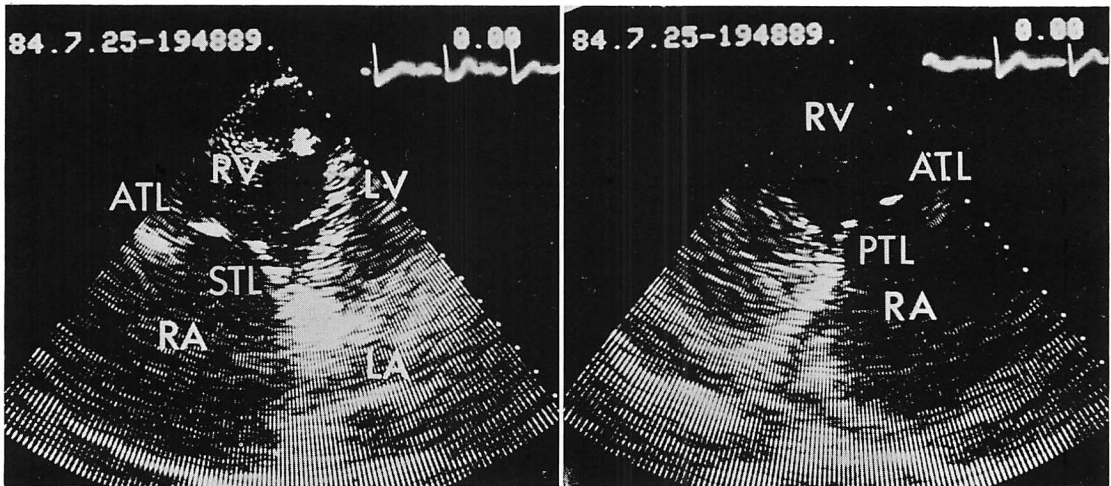


Fig. 1. Diastolic frames of 2-dimensional echocardiograms of patients with tricuspid stenosis.

Both long-axis (right) and 4-chamber (left) views show limited valve opening and doming of the tricuspid valve.

RV=right ventricle; RA=right atrium; LA=left atrium; ATL=anterior tricuspid leaflet; PTL=posterior tricuspid leaflet; STL=septal tricuspid leaflet.

にて、超音波ビームの三尖弁口を通過する血流と平行になるように探触子をおき、sample volumeを三尖弁口に設置して、聴覚的・視覚的に最良の血流パターンが得られるように微調整をしたうえで、三尖弁口での右室流入部の拡張期血流パターンを 50 mm/sec, 100 mm/sec で記録した。

つぎに Fig. 2 に示すように、peak flow velocity (PFV) を求め、ついで acceleration half time (AHT) と deceleration half time (DHT) を計測した。これらの計測に基づき、2-DE の diagnostic value, と、狭窄群、非狭窄群での AHT, DHT の相関度、心カテによる平均拡張期圧較差との相関について検討を加えた。

## 結 果

### 1. 手術および心カテ所見

手術では、先述のごとく、10例において TS が確認された。三交連部のすべてに癒着を認めたものは3例で、拡張期圧較差はいずれも 5 mmHg 以上であった。残り7例は、一交連部もしくは2

交連部の癒着のみで、拡張期圧較差はすべて 3~5 mmHg であった (Fig. 3) (Table 2)。

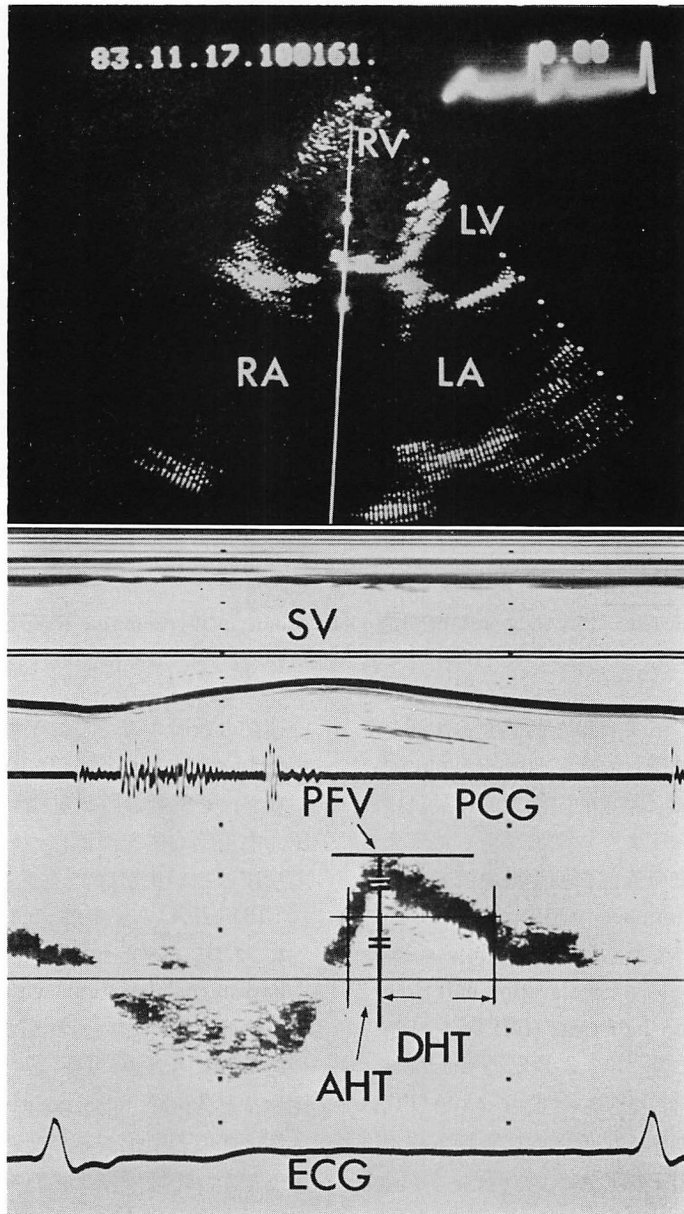
なお、心係数、平均肺動脈圧、右室拡張期末期圧、右房平均圧を両群について比較すると、平均右房圧のみが狭窄群で有意に上昇していた (狭窄群:  $10.0 \pm 1.4$ , 非狭窄群:  $5.8 \pm 1.6$ ;  $p < 0.01$ )。

### 2. 2-DE 所見について

Parasternal long axis view もしくは apical 4-chamber view のいずれかで、三尖弁の doming のみられたものを TS としたが、手術所見と対比すると2例が false positive であった。これら2例は弁尖の硬化のみで交連部の癒着はみられなかったが、中等度以上の三尖弁逆流を有していた。以上より 2-DE の diagnostic value を求めると、sensitivity 100% (10/10), specificity 95% (40/42) であった (Table 3)。

### 3. パルス・ドップラーエコー所見について

全例、心尖部からの approach により、明瞭な拡張期血流パターンが得られた。AHT は狭窄群で  $70 \pm 5$  msec, 非狭窄群で  $96 \pm 10$  msec で、両



**Fig. 2. Doppler echocardiogram.**

The transducer was placed near the apex of the heart and the sample volume was carefully positioned at the center of the tricuspid valve orifice, referring to the echocardiographic image. Acceleration half time (AHT, msec) and deceleration half time (DHT, msec) are determined from the diastolic trans-tricuspid flow velocity pattern. AHT is determined as the time between the point of the half peak velocity and that of the peak flow velocity (PFV), and DHT is determined as the time between the point of the PFV and that of the half peak velocity.

SV=sample volume.

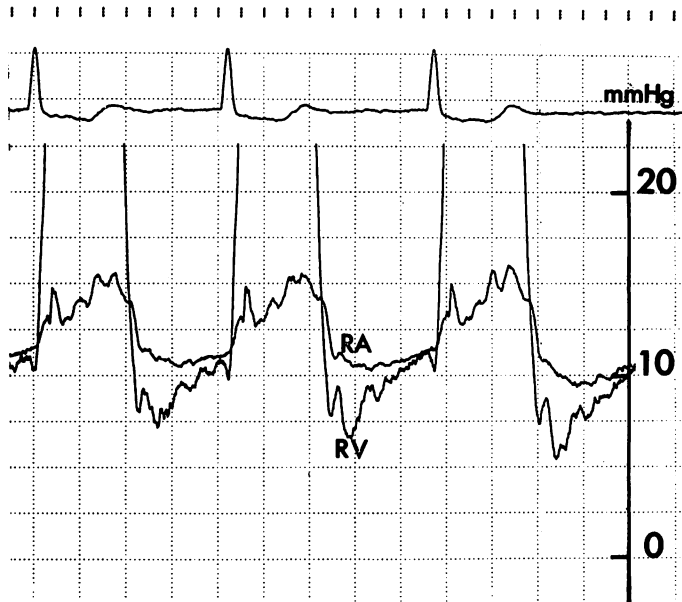


Fig. 3. Simultaneous recording of the right atrial and ventricular pressures.

Table 2. Comparison of pressure gradient and commissural fusion in patients with tricuspid stenosis

Pressure gradient of the TV	Patients (No.)	Commissural fusion	Patients (No.)
3-5 mmHg (≤5.0)	7	PTL-STL	1
		PTL-ATL	6
5-8 mmHg (>5.0)	3	PTL-ATL-STL	3

PTL=posterior tricuspid leaflet; ATL=anterior tricuspid leaflet; STL=septal tricuspid leaflet.

者間に有意差は認められなかった。一方、PHTは前者(320±30 msec)と後者(98±15 msec)の間に、 $p < 0.001$ の有意差が認められた。2-DEで偽陽性症例であった2例のDHTは130 msec前後であり、心カテによる三尖弁拡張期圧較差は2.9~3.0 mmHgであった(Fig. 4)。

このDHTと心カテより求めた三尖弁拡張期圧較差の間には、 $r = 0.94$  (圧較差 =  $1.30 \times 10^{-2} \times \text{DHT} + 0.71 \text{ mmHg}$ )の強い相関が得られた(Fig.

Table 3. Diagnostic value of 2-DE

		Surgery	
		TS (+)	TS (-)
2-DE	TS (+)	10	2
	TS (-)	0	40

TS=tricuspid stenosis.

5).

### 考 按

前述のごとく、TSを合併するリュウマチ性弁膜症は重症例が多いが、拡張期の圧較差が僧帽弁に較べて小さいため、術前のTS診断は右房・右室の同時圧記録なしではほとんど不可能である<sup>7)</sup>。

しかし超音波検査法の普及により、TSの非侵襲的な診断方法が一段と高まりつつある。僧帽弁狭窄症と同様に、三尖弁のEF slope平坦化、三尖弁後尖の前方運動、弁尖の硬化が診断所見とし

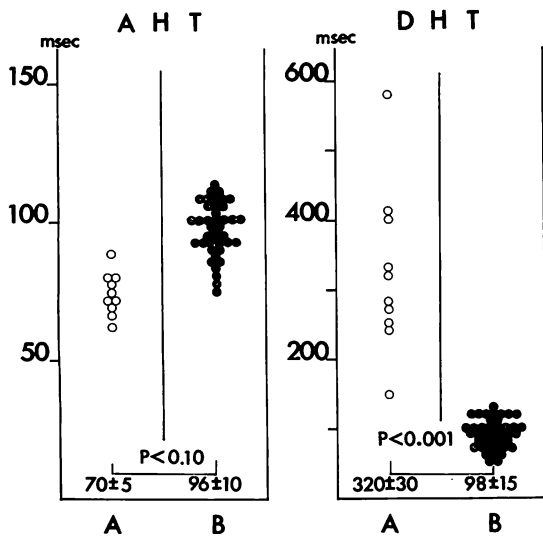


Fig. 4. Comparison of AHT or DHT in the TS group (A) and the non-TS group (B).

The DHT is significantly increased in patients in the TS group (320±30 msec) as compared with those of the non-TS group (98±15 msec) ( $p < 0.001$ ).

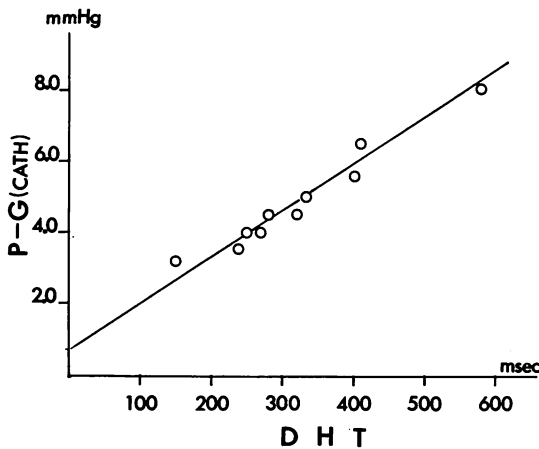


Fig. 5. Correlation between DHT and mean diastolic pressure gradient of the tricuspid valve.

The DHT correlates well with pressure gradient (PG) of the tricuspid valve calculated from catheterization data ( $r = 0.94$ ,  $p < 0.001$ ,  $PG = 1.30 \times 10^{-2} \times DHT + 0.71$ ).

て発表されたが、肺高血圧症や右室肥大にても同様の所見が得られるため、偽陽性症例はきわめて多いようである<sup>4-6)</sup>。その後 Nanda ら<sup>5)</sup>、島田らによって、2-DE を用いて三尖弁を細かく観察し、三尖弁の doming が TS の診断にきわめて有用であると報告されている。

三尖弁は僧帽弁とは違って三つの弁尖から成りたっており、当然交連部は3カ所にみられることになる。自験例10例について手術所見を検討すると、三尖弁口拡張期圧較差 5 mmHg 以下の症例では、交連部癒合は1~2カ所にとどまり、5 mmHg 以上になると3カ所の交連部の癒合がみられ、まさしく TS の状態であった。各弁尖の間でも、弁尖の大きさ、付着部位の長さ、弁の開閉運動、弁尖の付着する弁輪部などに差があると考えられるが、三尖弁前尖が TS の形成に大きな役割を演じているのではないかと考えられる。非狭窄群における偽陽性の2例は、三尖弁口圧較差は2.5~3.0 mmHg で、2-DE では doming が認められた。手術では各交連部の癒合は認められなかったが、三尖弁前尖の硬化がとくに強かった。

前述の報告のごとく、2-DE による TS の診断精度はきわめて高いが、おのおのの三尖弁口拡張期圧較差を我々の手術所見から考えると、拡張期圧較差 2 mmHg 以上は TS の診断基準としては false positive を生じる恐れがある。

PDE では、僧帽弁狭窄症と同様に、peak velocity の増加と DHT の延長が認められた。PDE を施行するにあたり、常に注意すべきことは、血流方向と超音波ビームのなす角、すなわち角度補正の問題であり、また三尖弁血流は呼吸の影響を受け易いため、心カテによる圧曲線記録の際にも、呼吸状態に注意しなければならない。今回の報告では、全例カラー・ドップラー法で血流方向を確認していないため、peak velocity についての比較検討は省略した。

DHT は pressure half time と同様に房室弁の狭窄状態を示し、非 TS 群とは有意な差を示し

た。また心カテによる圧曲線より求めた三尖弁口拡張期圧較差と DHT との間には、 $r=0.94$  の高い相関係数が得られた。

簡易 Bernoulli の式 {圧較差 $=4 \times (\text{velocity})^2$ } を用いて、血流パターンより平均圧較差を算出するのが原則であるが、最も手軽に計測できる DHT で、TS の診断と圧較差の推定が可能であったのでこれを使用した。

#### 臨床的応用について

右心カテによる右室拡張末期圧と右房平均圧での TS の診断はきわめて難しく、偽陰性例を生じ易いため、前述のように、右房・右室の同時圧測定が必要である。これは、ほとんどの TS の症例で三尖弁逆流症を伴い、かつ心房細動を有しているためである。

三尖弁逆流症については、三尖弁輪縫縮術が様々な方式で行われているが、経過観察の面で PDE はきわめて有用であろう。

今後はカラー・ドップラー法との併用により、TS の定量的な評価が可能となるであろう。

### 要 約

三尖弁狭窄症の診断と三尖弁口圧較差の推定に関して、どこまで断層心エコー図法 (2-DE) とパルス・ドップラー法 (PDE) が有用であるかについて検討を加えた。

三尖弁の EF slope 40 mm/秒以下のリュウマチ性僧帽弁狭窄症 52 例を対象とした。全例、術前に心カテを施行し、三尖弁口拡張期圧較差を測定した。三尖弁の術中所見より、三尖弁狭窄を有する群 (10 例) (狭窄群) (拡張期圧較差 5 mmHg 以下 7 例, 5 mmHg 以上 3 例), 有していない群 42 例 (非狭窄群) の 2 群にわけた。狭窄群のなかで、拡張期圧較差 5 mmHg 以上を示した 3 例は、すべての交連部に癒合を有していた。

#### 1. 断層心エコー図所見

Parasternal long-axis view, apical 4-chamber

view にて三尖弁を記録し、三尖弁尖の肥厚と doming の認められたものを三尖弁狭窄ありとした。2 例の偽陽性例がみられ、sensitivity 100%, specificity 95% の diagnostic value が得られた。

#### 2. パルス・ドップラー心エコー図所見

心尖部からの 4-chamber view を記録し、三尖弁口での右室拡張期流入血流パターンを記録した。この血流パターンより、AHT, DHT を求め、両群間で比較した。AHT は狭窄群 (mean $\pm$ SD, 70 $\pm$ 5 msec) と非狭窄群 (mean $\pm$ SD, 96 $\pm$ 10 msec) とで有意差を認めなかったが、DHT では  $p<0.001$  の有意差が認められた (320 $\pm$ 30 msec と 98 $\pm$ 15 msec)。また心カテより算出された三尖弁拡張期圧較差 (平均) と DHT の間には、 $r=0.94$  の高い相関が得られた。

以上のように、パルス・ドップラー法は三尖弁狭窄の診断にきわめて有用で、三尖弁輪縫縮術の経過観察にも役立つと考えられた。

### 文 献

- 1) Kitchin A, Turner R: Diagnosis and treatment of tricuspid stenosis. *Br Heart J* 26: 354-379, 1964
- 2) Morgan TR, Forker AD, Coates JR, Myers WS: Isolated tricuspid stenosis. *Circulation* 44: 729-732, 1971
- 3) Goodwin JF, Rab SM, Sinhack A, Zoob M: Rheumatic tricuspid stenosis. *Br Med J* 2: 1383-1390, 1957
- 4) Joyner CR, Hey EB, Johnson J, Reid JM: Reflected ultrasound in the diagnosis of tricuspid stenosis. *Am J Cardiol* 19: 66-73, 1967
- 5) Nanda M, Chandraratna A, Reid C, Nimalasuryla A, Rahimtoora SH: Value of two-dimensional echocardiography in detecting tricuspid stenosis. *Circulation* 67: 221-224, 1983
- 6) Shimada R, Takeshita A, Nakamura M, Tokunaga K, Hirata T: Diagnosis of tricuspid stenosis by M-mode and two-dimensional echocardiography. *Am J Cardiol* 53: 164-168, 1984
- 7) 柳木 等, 中村憲司, 今村栄三郎, 遠藤真弘, 橋本明政, 林 久恵, 小柳 仁: 後天性三尖弁狭窄症の診断, 外科治療および評価. *日胸外学誌* 32: 1755-1761, 1984