

## 急性心筋梗塞に対する冠動脈再疎通療法の<sup>99m</sup>Tc-ピロリン酸 emission CT による評価

## Evaluation of coronary reperfusion for acute myocardial infarction by emission CT using technetium-99m pyrophosphate

橋本 哲男  
神原 啓文  
野原 隆司  
不藤 哲郎  
魚津 健司\*  
田巻 俊一\*  
河合 忠一

Tetsuo HASHIMOTO  
Hirofumi KAMBARA  
Ryuji NOHARA  
Tetsuro FUDO  
Kenji UOZU\*  
Shunichi TAMAKI\*  
Chuichi KAWAI

### Summary

Twelve patients with acute transmural myocardial infarction (AMI) were treated with percutaneous transluminal coronary angioplasty (PTCA) following intracoronary thrombolysis using urokinase, and underwent technetium-99m stannous pyrophosphate (Tc-99m-PPi) imaging 9.2±2.1 hours after the onset of chest pain. The imaging was performed with emission computed tomography (ECT). Compared to planar imaging, this allowed more accurate detection of small myocardial infarcts and accurate measurements of infarcts irrespective of their location was also made. Early Tc-99m-PPi images were obtained to test the hypothesis that an early, abnormal Tc-99m-PPi image suggests successful reperfusion.

The results were presented for two groups of patients: three with unsuccessful reperfusion (Group A) and nine with successful reperfusion (Group B). Eight of the nine patients with successful reperfusion had positive acute Tc-99m-PPi images. On the contrary, all the three patients for whom reperfusion failed had negative acute Tc-99m-PPi images.

We also examined the feasibility of estimating infarct size using positive Tc-99m-PPi images in patients with successful reperfusion during the early phase of AMI. The Tc-99m-PPi uptake score (Tc-US) was used to measure infarct size in this study. Areas of increased Tc-99m-PPi uptake within myocardial infarcts were thresholded at 60% of the peak activity. The Tc-US of each patient was obtained to sum the scores of all myocardial segments using a scoring system with a maximum score of 108. Using this method, Tc-US ranged from 2 to 39. The correlation of Tc-US with the peak serum

京都大学医学部 第三内科  
京都市左京区聖護院川原町 54 (〒606)  
\*武田病院

The Third Division of Internal Medicine, Kyoto University, 54 Kawaracho, Shogoin, Sakyo-ku, Kyoto 606  
\*Takeda Hospital

Received for publication September 11, 1986; accepted October 9, 1986 (Ref. No. 32-9)

creatine kinase level was significant ( $r=0.91$ ).

In conclusion, early positive Tc-99m-PPi images are a reliable and safe means of predicting successful reperfusion and are effective in sizing infarcts of patients receiving coronary artery reperfusion therapy for AMI.

### Key words

Emission CT with Tc-99m-pyrophosphate      Coronary reperfusion      Acute myocardial infarction      In-farct size

## 目 的

近年, 急性心筋梗塞症 (AMI) に対し, intra-coronary thrombolysis や percutaneous transluminal coronary angioplasty (PTCA) による急性期冠動脈再疎通療法 (reperfusion) が盛んに行われるようになった. Reperfusion の非侵襲的評価法の一つに,  $^{99m}\text{Tc}$ -ピロリン酸 (Tc-99m-PPi) による心筋イメージングの“早期陽性化”がいわれている<sup>1)</sup>.

一方, これまでの Tc-99m-PPi 心筋イメージングは, 主として2次元的な planar 法で施行され, そのため骨との重なり, 心プール像との識別の問題, 陽性心筋部位の同定が難しい等の難点があり, AMI の診断には制約があった<sup>2-4)</sup>. 我々は今回, 3次元的により正確な局在診断の可能な emission CT (ECT) を用いて, AMI に対する reperfusion の検討を行った.

## 対象および方法

対象は貫壁性 AMI 12名(男性10, 女性2, 平均年齢54歳)である. 救急室にて, 1) 30分以上続く強い前胸部痛, 2) 標準12誘導心電図上, 少なくとも2つの誘導にて1mm以上のST上昇の両者を確認後, 同意書を得てただちに緊急冠動脈造影を施行し, 責任冠動脈に対し, まずウロキナーゼによる intracoronary thrombolysis を, 引きつづき PTCA による reperfusion を試みた. その直後, 約 25 mCi の Tc-99m-PPi を静注し, 約3時間後に ECT による撮像を行なった.

ECT は LEHR コリメーター, Shepp &

Logan フィルターを装着した東芝製回転型ガンマカメラ (GCA-90B) を用い, データ処理は GM S-55u にて行った. データ収集は, 左後方斜位より右前方斜位への  $180^\circ$  を  $6^\circ$  おきの30ステップで各ステップ30秒, 140 KeV にピークをとり, 20% のウィンドウ幅で行った.

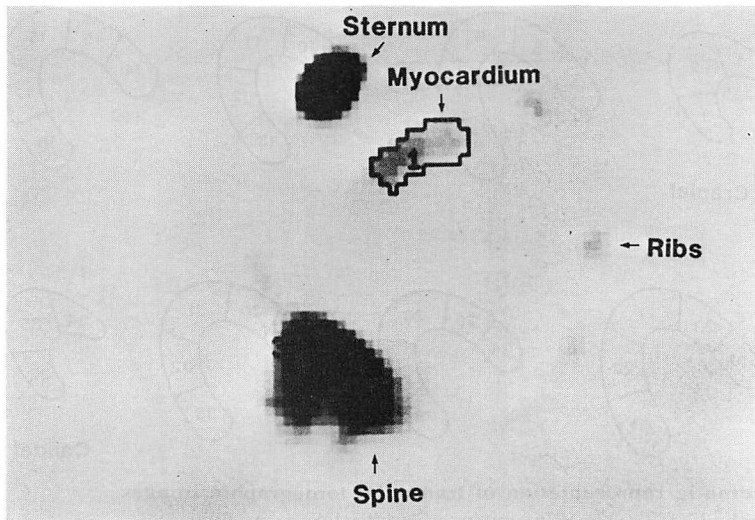
従来, Tc-99m-PPi 像の評価には Parky の基準が用いられてきたが, これは主観的, 定性的な planar 法による像の評価法であった<sup>5)</sup>. 今回我々は ECT 法を用いることにより, transaxial 像におけるより客観的で定量的なイメージング評価法として, Tc-99m-PPi uptake count ratio (CR) を考案した. すなわち, 陽性筋部位の pixel 当りの最大 count の60%を threshold level とし, 自動的に陽性心筋の広がりを決め, その pixel 当りの平均 count を求め, 胸骨の pixel 当りの平均 count との比を算出して CR とした (Fig. 1).

梗塞サイズの評価として, transaxial 像8スライス, 36区域を設定し, Fig. 2 に示した方法で各スライスの陽性心筋部位の大きさをスコアリングし, その総和を Tc-99m-PPi uptake score (Tc-US) として用いた. Tc-US の算出には, 2人の読影者が合議の上判定した. また Tc-US と peak creatine kinase (CK) との対比検討を行った. なお, 統計処理は単回帰分析にて行った.

## 結 果

### 1. 患者

12名の AMI の患者を冠動脈造影上, reperfusion 不成功群3名 (Group A) と成功群9名 (Group B) に分類した (Table 1). 責任冠動脈は



$$\text{CR} = \frac{\text{Myocardial Tc-99m-PPi uptake}}{\text{Sternal Tc-99m-PPi uptake}}$$

**Fig. 1. A transaxial image showing a new quantitative and objective index (Tc-99m-PPi uptake count ratio: CR) of estimating radioactivity in the infarcted myocardium.**

Area of increased Tc-99m-PPi within myocardial infarct (1) is thresholded at 60% of the peak activity.

Tc-99m-PPi=technetium-99m stannous pyrophosphate.

左前下行枝 8 名, 左回旋枝 3 名, 右冠動脈 1 名であり, 全例 reperfusion 前には完全閉塞であった. Group A のうち 1 名 (症例 3) は reperfusion 不成功であったため, ただちに緊急冠動脈バイパス手術を受けたが, 翌日死亡した. 残りの 11 名では reperfusion を試みた後, 内科的治療を行った.

## 2. Tc-99m-PPi 像

AMI 発症から ECT による Tc-99m-PPi シンチまでは平均  $9.2 \pm 2.1$  時間 (6~12 時間) であり, また reperfusion からシンチまでは平均  $4.6 \pm 1.5$  時間であった. Group A では前述した CR は 0.12~0.21 と低値であり, 実際早期イメージングは全例において陰性であった. それに対し, Group B では 9 例中 8 例において陽性心筋像が得られ, CR も 0.28~0.81 と高値を示した. Reperfusion が成功したにもかかわらず, イメージング陰性であった 1 例 (症例 6) は peak CK が 350 IU/L の小さな梗塞であり, CR も 0.12 と小

さかった (Table 1).

**Fig. 3** Group A の代表例 1 例 (症例 3) の ECT 像を示す. 発症後 3 時間で入院した急性前壁中隔梗塞の症例で, reperfusion 不成功であった. 緊急バイパス手術の直前に Tc-99m-PPi シンチを施行したが, AMI 発症後 10 時間のイメージングは陰性であった.

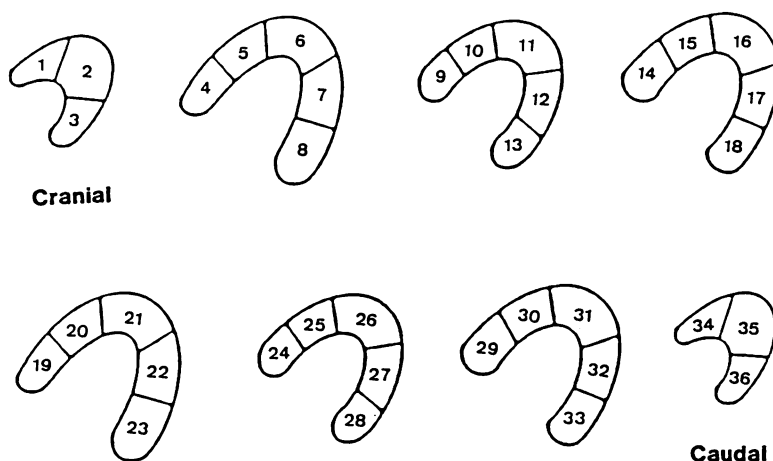
**Fig. 4** の ECT 像は Group B の 1 例 (症例 7) で, reperfusion に成功の前壁中隔梗塞である. AMI 発症後 6 時間というごく早期であるにもかかわらず, 明瞭な Tc-99m-PPi の梗塞部への取り込みが認められる.

## 3. Peak creatine kinase (CK)

AMI 発症から peak-CK までの時間は Group B において Group A よりも短かかった (**Fig. 5**).

## 4. 梗塞サイズ

Tc-99m-PPi によるシンチの “早期陽性化” を示した Group B の 8 例において, 前述の方法



**Fig. 2. Schematic representation of transaxial tomographic images.**

Scoring method of Tc-99m-PPi uptake score (Tc-US) is as follows:

$$Tc-US = \sum_{n=1}^{36} Tc_n$$

0: Tc=0

1:  $0 < Tc < 1/2A$

2:  $1/2A \leq Tc < A$

3: Tc=A

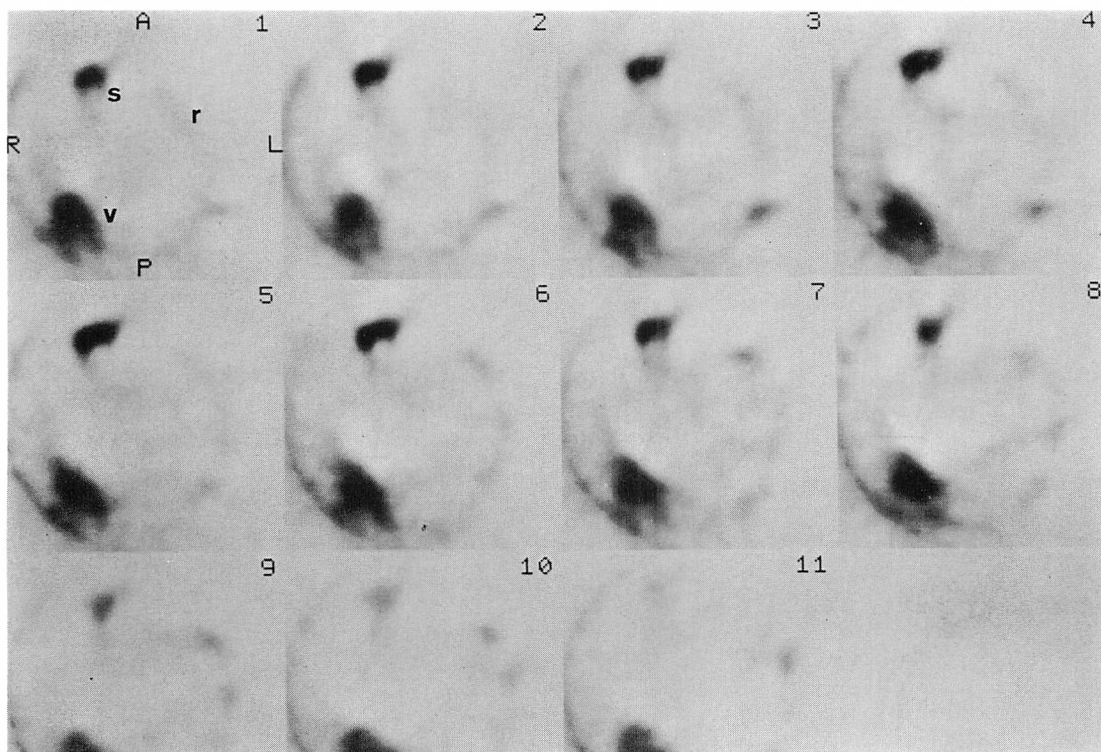
(Tc=Tc-99m-PPi uptake; A=total area of each segment)

Tc-US of each patient was obtained by summing scores of each myocardial segment using the scoring system described above.

**Table 1. Data profiles**

Pt	Age (yr) & Sex	Infarct Vessel Residual Stenosis (%)	Time to P-CK(h)	P-CK (IU/L)	Time to Tc-PPi Imaging (h)	CR	Tc-US
<i>Group A: Unsuccessful reperfusion</i>							
1	56 M	LAD/100	22	924	7.0	0.12	0
2	52 F	RCA/100	26	1075	10.5	0.21	0
3	67 M	LAD/100	(—)	(—)	10.0	0.20	0
<i>Group B: Successful reperfusion</i>							
4	48 M	LCx /90	13	1097	10.0	0.70	16
5	54 M	LCx /50	12	272	7.0	0.70	16
6	31 M	LCx /90	18	350	12.0	0.12	0
7	59 M	LAD/75	9	3690	6.0	0.49	39
8	43 M	LAD/50	10	1855	6.0	0.52	27
9	57 M	LAD/75	10	2220	11.0	0.73	26
10	49 M	LAD/90	10	1080	8.5	0.78	22
11	73 M	LAD/50	12	1030	11.0	0.76	18
12	56 F	LAD/50	14	1126	12.0	0.81	23

Pt=patient; M=male; F=female; LAD=left anterior descending artery; Lcx=left circumflex artery; RCA=right coronary artery; P-CK=peak creatine kinase; Tc-PPi=technetium-99m pyrophosphate; CR=Tc-99m-PPi uptake count ratio; Tc-US=Tc-99m-PPi uptake score.



**Fig. 3. Transaxial sections with Tc-99m-PPi in a patient (Case 3) with acute anterior myocardial infarction and unsuccessful reperfusion.**

Sections 1 to 11 from the cranial to the caudal portions of the chest are viewed from below anteriorly face up. Note no Tc-99m-PPi uptake in the myocardial imaging obtained 10 hours after onset of chest pain.

r=ribs; s=sternum; v=vertebrae.

にて Tc-US を算出して梗塞サイズの評価とし、peak-CK 値と比較した。Tc-US と peak-CK 値との間には良好な相関 ( $r=0.91$ ) が得られた (Fig. 6)。

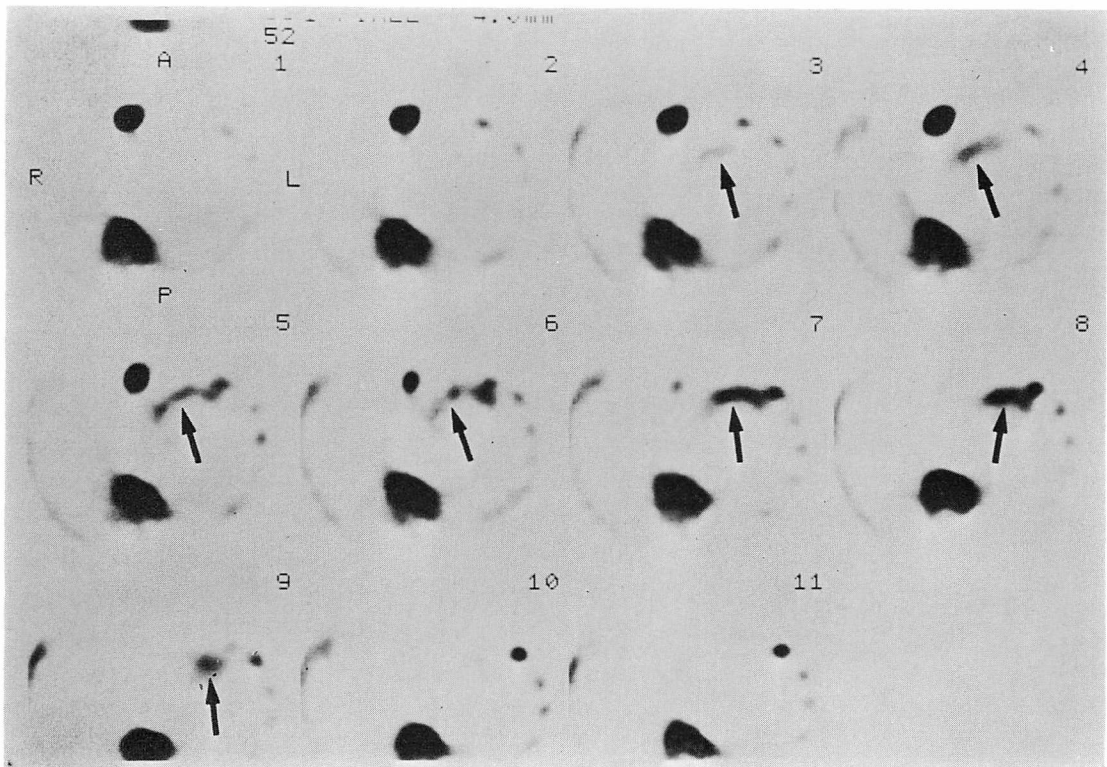
### 考 察

近年、AMI に対し梗塞サイズを縮小させる目的で reperfusion が盛んに行なわれるようになった。動物実験によれば、より早期に冠動脈血流を再開する程 reperfusion の効果が大きいとされている<sup>6,7)</sup>。したがって、AMI に対し reperfusion を試みた際、その成否を示す指標は重要である。もちろん、冠動脈造影において責任冠動脈の再疎

通を確認するのが一番確実であるが、急性期冠動脈造影のできない施設や、血栓溶解物質の静脈内投与により冠動脈再疎通を行なう場合に、非侵襲的な reperfusion の指標が必要と考えられる。

その指標の一つとして、AMI 発症から peak-CK までの時間が用いられる。すなわち、AMI 急性期に冠動脈血流が再開されることにより、その washout 効果で peak-CK 値に達する時間が早くなると考えられている<sup>8-10)</sup>。今回の我々のデータでも同様の傾向がみられた。

他の reperfusion の非侵襲的指標として、Tc-99m-PPi シンチグラフィーの“早期陽性化”がいられている。冠動脈を結紮したイヌの実験で



**Fig. 4. Tc-99m-PPi transaxial sections in a patient (Case 7) with acute anteroseptal myocardial infarction and successful reperfusion.**

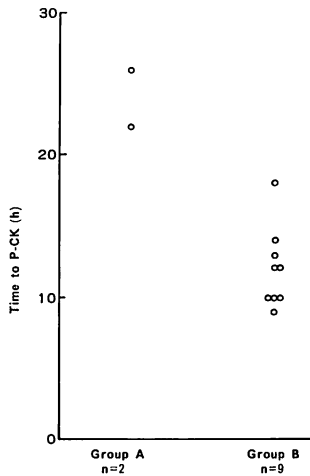
Sections are in the same format as in Fig. 3. There is an area of intense Tc-99m-PPi accumulation (→) along the anteroseptal segment of the left ventricle in images 3 to 9 obtained 6 hours after onset of infarction.

は、傷害を受けた心筋部位の Tc-99m-PPi シンチグラフィが陽性となるには、早くも結紮後 12 時間、通常 24~36 時間位かかるとされる。ところが reperfusion に成功すればこの過程が促進され、AMI 発症後 12 時間以内の“早期”でも Tc-99m-PPi 像が陽性となる<sup>1,5,12)</sup>。

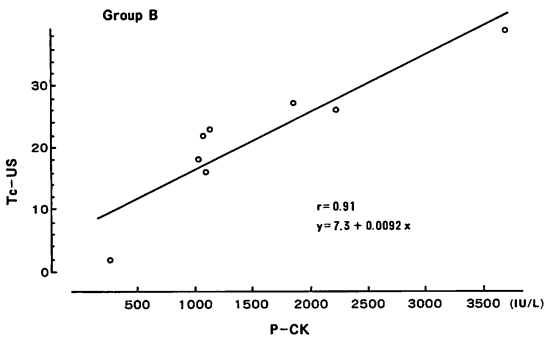
この“早期陽性化”現象の説明として、以下の二つが考えられている。まず第一に、AMI の責任冠動脈を急性期に再疎通させることにより、梗塞心筋部位への血流を増加させ、その部位へのアイソトープの移行が促進されること、第二はいわゆる reperfusion injury により、梗塞部位における Ca<sup>++</sup> 濃度が高くなり、運ばれてきた Tc-

99m-PPi がより効率良く Ca<sup>++</sup> と結合してミトコンドリアに沈着することである<sup>13,14)</sup>。今回我々の reperfusion 成功例 9 例中 8 例においても、Tc-99m-PPi シンチグラフィの“早期陽性化”(平均 9.2 時間)を認めた。また reperfusion 不成功例では全例“早期”のイメージングは陰性であった。

AMI の予後を規定する最も重要な因子である梗塞サイズを、より正確に、より早期に評価する事は日常臨床上大切である。核医学的方法でも、近年 3 次元的により正確な局在診断可能な ECT を用いて Tc-99m-PPi 像より梗塞サイズを求める報告が増えてきた<sup>2,3,15~17)</sup>。しかしこれらは



**Fig. 5. Time to peak creatine kinase.**  
It is shorter in the successful reperfusion group (B) than in the unsuccessful reperfusion group (A). P-CK=peak creatine kinase.



**Fig. 6. Correlation between Tc-US obtained from acute positive Tc-99m-PPi tomograms and peak serum creatine kinase level in 8 patients with successful reperfusion (Group B).**

AMI 発症後 3~7 日後にシンチを施行しており、AMI のごく早期に梗塞サイズを評価し得た報告はこれまでなかった。それに対し今回我々は AMI 早期に reperfusion に成功し、Tc-99m-PPi 像の“早期陽性化”を示した 8 例につき、Tc-US を求めて梗塞サイズの評価とし、peak CK と比較して  $r=0.91$  という良好な相関を得た。これにより、reperfusion 成功例で Tc-99m-

PPi による早期イメージングが陽性であれば、peak-CK 値を待つことなく、AMI のごく早期に(平均 9.2 時間)梗塞サイズの推定が可能であると考えられた。

### 結 語

1. Planar 法に比べ、三次元的により正確に局在診断のできる ECT 法を用い 12 名の AMI の検討を行なった。
2. Tc-99m-PPi 像の評価には従来の主観的で定性的な Parkey の基準でなく、陽性心筋部位と胸骨との Tc-99m-PPi のカウント比 (CR) を求め、より客観的で定量的な評価を行った。
3. Reperfusion に成功した 9 例中 8 例において、ごく早期より Tc-99m-PPi 像が出現し、peak-CK 値を待つことなく、より早期に梗塞量の推定が可能であると考えられた。
4. Reperfusion 不成功例においては早期の Tc-99m-PPi 像は全例陰性であった。

### 要 約

12 名の貫壁性心筋梗塞 (AMI) の患者に対し、まずウロキナーゼの冠動脈内投与、引き続き PT CA という冠動脈再疎通療法 (reperfusion) を施行し、AMI 発症後  $9.2 \pm 2.1$  時間という早期に Tc-99m-PPi による心筋イメージングを行った。イメージングは、従来の planar 法に比べ、3 次的により正確に局在診断可能で、より小さな梗塞も検出しうる ECT 法を用いた。この研究において我々は、AMI の患者における Tc-99m-PPi 像の“早期”陽性化が reperfusion の成功を示す指標となりうるか、急性期の梗塞サイズの推定が可能かを検討した。

患者は reperfusion の不成功であった 3 名 (Group A) と成功した 9 名 (Group B) の 2 群である。Reperfusion 成功例の 9 名中 8 名に Tc-99m-PPi 像の“早期”陽性化を認めたが、不成功例においてはすべて“早期”のイメージングは陰性であった。

さらに, reperfusion 成功例で Tc-99m-PPi 像の“早期”陽性化を示した8例において, その陽性像を用いて梗塞サイズを検討した. 梗塞サイズの評価として transaxial 像における各スライスの陽性心筋部位の大きさをスコアリングし, その総和を Tc-99m-PPi uptake score (Tc-US) として用いた. なお, 陽性心筋の広がり, 陽性心筋部位の pixel 当りの Tc-99m-PPi の最大カウントの60%を threshold level とし, 自動的に決定した. こうして得られた Tc-US と peak CK 値とは  $r=0.91$  という良い相関を示した

結論として, Tc-99m-PPi 像の“早期”陽性化は reperfusion の成功を示す信頼できる非侵襲的で安全な指標となり, また得られた陽性像に基づき, AMI 発生後平均 9.2 時間というごく早期に梗塞サイズを推定しうると考えられた.

#### 文 献

- 1) Wheelan K, Wolfe C, Corbett J, Rude R, Winniford M, Parkey RW, Buja LM, Willerson JT: Early positive technetium-99m stannous pyrophosphate images as a marker of reperfusion after thrombolytic therapy for acute myocardial infarction. *Am J Cardiol* **56**: 252-256, 1985
- 2) Keyes JW, Leonard PE, Brody SL, Svetkoff DJ, Rogers WL, Lucchesi BR: Myocardial infarct quantification in the dog by single photon emission computed tomography. *Circulation* **58**: 227-232, 1978
- 3) Stokley EM, Tipton DM, Buja LM, Lewis SE, Devous MD, Bonte FJ, Parkey RW, Willerson JT: Quantitation of experimental canine infarct size using multipinhole single-photon tomography. *J Nucl Med* **22**: 55-61, 1981
- 4) Lewis MH, Corbett JR, Lewis SE, Simon TR, Stokely EM, Willerson JT: Planar versus tomographic imaging with Tc-99m-PPi for detection of acute myocardial infarction in patients. *J Nucl Med* **24**: 38, 1983 (abstr)
- 5) Parkey RW, Bonte FJ, Meyer SL, Atkins JM, Curry GC, Willerson JT: A new method for radionuclide imaging of acute myocardial infarction in humans. *Circulation* **50**: 540-546, 1974
- 6) Lavalley M, Cox D, Patrick TA, Vatner SF: Salvage of myocardial function by coronary artery reperfusion 1, 2 and 3 hours after occlusion in conscious dogs. *Circ Res* **53**: 235-247, 1983
- 7) Buch LR, Buja LM, Samowitz W, Rude RE, Wathen M, Tilton GD, Willerson JT: Recovery of left ventricular segmental function after long-term reperfusion following temporary coronary occlusion in conscious dogs. Comparison of 2- and 4- hour occlusion. *Circ Res* **53**: 248-263, 1983
- 8) Schwarz F, Schuler G, Katus M, Mehnd H, Olshausen K, Hofmann M, Merrman HJ, Kuber W: Intracoronary thrombolysis in acute myocardial infarction: Correlations among serum enzyme, scintigraphic and hemodynamic findings. *Am J Cardiol* **50**: 32-38, 1982
- 9) Tamaki S, Murakami T, Kadota K, Kambara H, Yui, Y, Nakajima H, Suzuki Y, Nohara R, Takatsu Y, Kawai C, Tamaki N, Mukai T, Torizuka K: Effects of coronary artery reperfusion on relation between creatine kinase-MB release and infarct size estimated by myocardial emission tomography with thallium-201 in man. *J Am Coll Cardiol* **2**: 1031-1038, 1983
- 10) Ong L, Reiser P, Coromilas J: Left ventricular function and rapid release of creatine kinase MB in acute myocardial infarction. *N Engl J Med* **309**: 1-6, 1983
- 11) Buja LM, Parkey RW, Dees JH, Stokely EM, Morris RA, Bonte FJ, Willerson JT: Morphologic correlates of technetium-99m stannous pyrophosphate imaging of acute myocardial infarcts in dogs. *Circulation* **52**: 596-607, 1975
- 12) Long R, Symes J, Allard J, Burdon T, Lisbona R, Huttner I, Sniderman A: Differentiation between reperfusion and occlusion myocardial necrosis with technetium-99m pyrophosphate scans. *Am J Cardiol* **46**: 413-418, 1980
- 13) Kloner RA, Ganote CE, Whaler DA, Jennings RB: Effect of a transient period of ischemia on myocardial cells: II. Fine structure during the first few minutes of reflow. *Am J Pathol* **74**: 399-422, 1974
- 14) Shea AC, Jennings RB: Myocardial calcium and magnesium in acute ischemic injury. *Am J Pathol* **62**: 417-440, 1972
- 15) Holman BL, Goldhaber SZ, Kirsh CM, Polak JF, Friedman BJ, Wynne J: Measurement of infarct size using single photon emission computed tomography and technetium-99m pyrophosphate. *Am J Cardiol* **50**: 503-510, 1982
- 16) Tamaki S, Kabota K, Kambara H, Suzuki Y,



Nohara R, Murakami T, Kawai C, Tamaki N, Torizuka K: Emission computed tomography with technetium-99m pyrophosphate for delineating location and size of acute myocardial infarction in man. *Br Heart J* **52**: 30-37, 1984

17) Jansen DE, Corbett JR, Wolfe CL, Lewis SE,

Gablani G, Filipchak N, Parkey RW, Buja LM, Willerson JT: Quantification of myocardial infarction: A comparison of single photon-emission computed tomography with pyrophosphate to serial plasma MB-creatine kinase measurements. *Circulation* **72**: 327-333, 1985