

女性ファブリー病患者の心筋病変：運動負荷タリウム心筋シンチグラムからの検討

Myocardial involvement in female Fabry's disease: Evaluation by thallium-201 myocardial scintigraphy

津田 隆志
横山 明裕
政二 文明
古寺 邦夫
山本 朋彦
渡辺 賢一
和泉 徹
柴田 昭
木村 元政

Takashi TSUDA
Akihiro YOKOYAMA
Fumiaki MASANI
Kunio KODERA
Tomohiko YAMAMOTO
Kenichi WATANABE
Tohru IZUMI
Akira SHIBATA
Motomasa KIMURA*

Summary

Fabry's disease is characterized by an inherited X-linked disorder of glycosphingolipid catabolism, and heterozygous women affected with this disease who show overt symptoms including cardiac manifestations have rarely been reported.

To elucidate the features of myocardial involvement in female patients, noninvasive techniques including exercise stress thallium-201 myocardial scintigraphy were performed.

Three female patients, Cases 1~3, 26, 29 and 50 years of age, were documented low leucocytic α -galactosidase activities of less than 48% of normal (67.9~16.2 nmol/mg protein/h). They were examined using ECG, two-dimensional echocardiography (2-D Echo), Holter ECG, treadmill test and stress scintigraphy. On the ECG, negative T waves were shown in leads III and aVf in Cases 1 and 2. Left ventricular high voltage, giant negative T waves and short PR intervals were seen in Case 3. The 2-D Echo revealed neither valvular change nor left ventricular hypertrophy. On the Holter ECG, monofocal ventricular premature beats were occasionally observed in Cases 1 and 3. The treadmill test showed positive ST changes only in Case 2. On the exercise stress scintigraphy, uptake of thallium-201 was enhanced in the apex of the heart in Cases 2 and 3. Low uptake areas of thallium-201 were observed in Case 3. The ventricular angiogram revealed slight hypertrophy of the wall of the apical portion. In endocardial biopsies from the right ventricle, myelinoid lamellar inclusions were demonstrated in myocardial cells electronmicroscopically. Increased uptake of thallium-201 in the

新潟大学医学部 第一内科
*同 放射線科
新潟市旭町通 1-754 (〒951)

The First Department of Internal Medicine and *Department of Radiology, Niigata University School of Medicine, Asahimachi 1-754, Niigata 951

Received for publication May 7, 1987; accepted May 29, 1987 (Ref. No. 34-36)

apex was noted in two of the three patients, but no apical thickening was noticed in any of the three cases by 2-D Echo. From the result of the biopsy of Case 3, the increased apical uptake of thallium-201 seems to reflect thickening caused by the deposition of glycosphingolipid.

It was concluded that myocardial involvement in female Fabry's disease may occur early in the third decade and that the lesions could be detected with high sensitivity by thallium-201 myocardial scintigraphy.

Key words

Female Fabry's disease

Thallium-201 myocardial scintigram

Apical hypertrophy

はじめに

Fabry 病はライソゾームに存在する α -ガラクトシダーゼの欠損による伴性劣性遺伝の糖脂質代謝異常症である。腎障害あるいは高血圧, 血管病変に伴う心臓, 脳の合併症のため死亡するヘミ接合体の男性例に比べ, ヘテロ接合体の女性例では, 角膜混濁や尿蛋白などの軽度な症状を呈するのみと考えられてきた¹⁾。しかし近年, 心電図や心エコー図により, 心障害を有する女性例が報告されるに至り^{2~12)}, その病態が注目されるようになってきた。女性 Fabry 病の心障害については,

左室肥大の報告が多く, うっ血性心不全を呈する例や^{3~5)}, PQ 時間の短縮や心室内伝導障害^{6,7)}, 大動脈弁狭窄兼閉鎖不全症⁹⁾や僧帽弁逸脱症などの弁膜障害を示す例が報告されている。しかし, 男性例にみられる狭心症や心筋梗塞などの報告はない^{13~15)}。

今回, 左室肥大に代表される女性 Fabry 病の心筋病変を含めた心障害の発現年齢とその特徴を検討するため, 心電図, 心エコー図に加え, 運動負荷タリウム心筋シンチグラム (以下負荷シンチと略す) を含めた非侵襲的検査法を行ったので報告する。

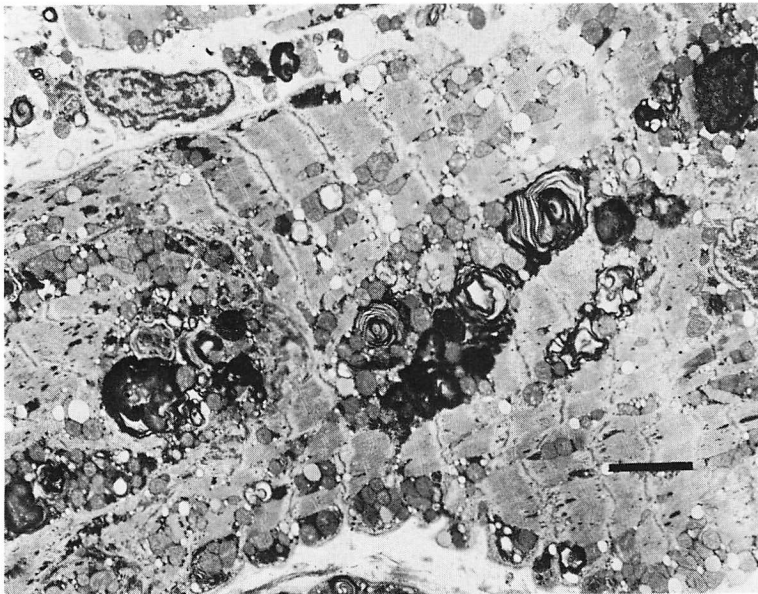


Fig. 1. Electronmicrograph obtained from right ventricular endocardial biopsy (Case 3). Myelin figures are mainly observed as perinuclear lesion. The bar shows 2 micrometers.

対 象

Fabry 病の 2 家系より、以下の 3 症例の女性患者を選び、対象とした。

症例 1 (M. K.), 26 歳, 女性. 18 歳時, 高血圧を指摘された. 21 歳時, 蛋白尿の精査のため, 腎生検を行い, 糸球体上皮細胞に空胞を認めた.

症例 2 (H. I.), 29 歳, 女性. 症例 3 の長女で, 無症候性である.

症例 3 (S. I.), 50 歳, 女性. 前胸部痛と易疲労感を訴え, 心電図所見より心尖部肥大型心筋症が疑われ, 入院精査となる. 右室心筋生検で心筋細胞の空胞化と顆粒状沈着物が認められ, 電子顕微鏡による観察 (Fig. 1) では, 沈着物は Fabry 病に特徴的なミエリン様物質とゼブラ体であることが確認された.

Table 1. Leucocytic α -galactosidase activities in three patients of female Fabry's disease

Case	Age (years)	α -galactosidase activity* (n mole/h/mg protein)
1. M. K.	26	32.8
2. H. I.	29	27.3
3. S. I.	50	12.4

* normal range: 67.9 \pm 16.2

各症例の白血球 α -galactosidase 活性を Table 1 に示す. いずれも, 正常者の 18~48% と明らかな低下を示した. なお, 白血球 α -galactosidase 活性は, 4-メチルウンベリフェロン誘導体を基質とした蛍光法により測定した.

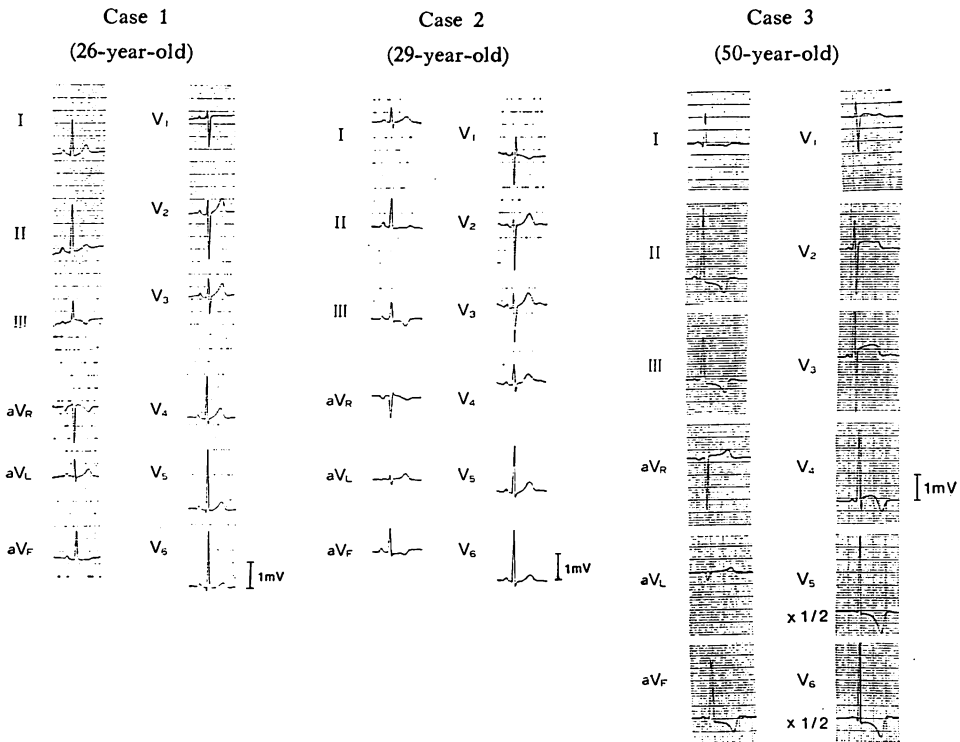


Fig. 2. Electrocardiograms of three female patients.

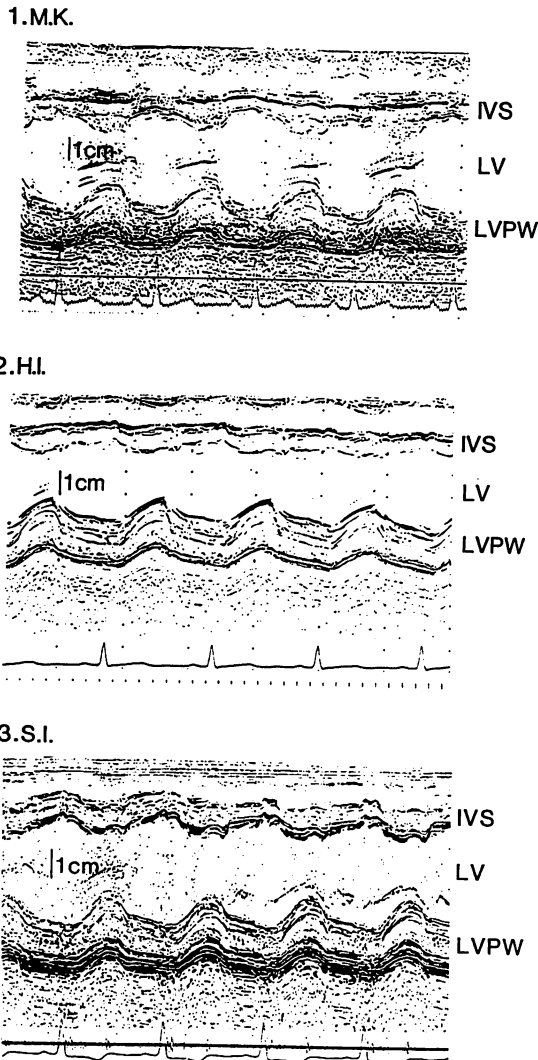


Fig 3. Echocardiograms taken from a level just below the tip of the mitral valve leaflet in three patients.

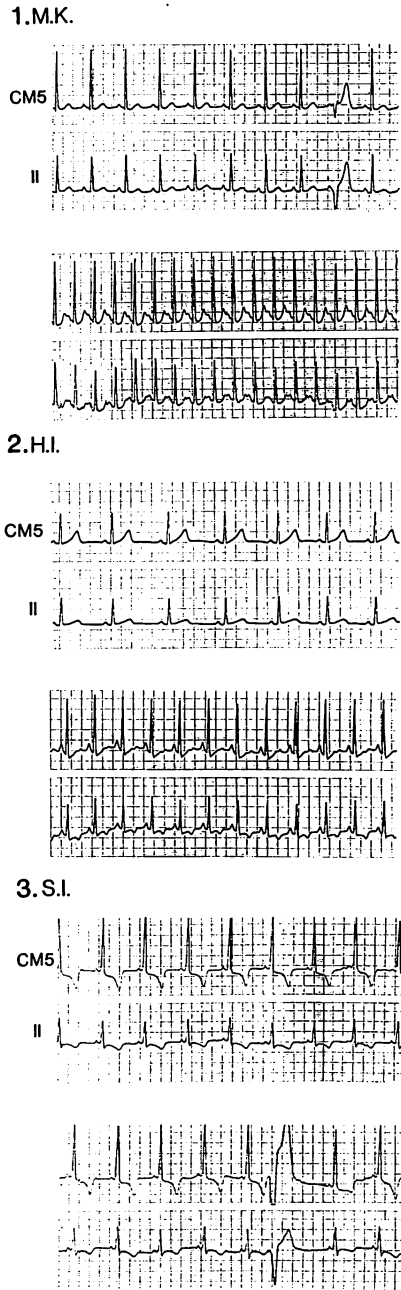


Fig 4. The records of Holter ECG in three patients.

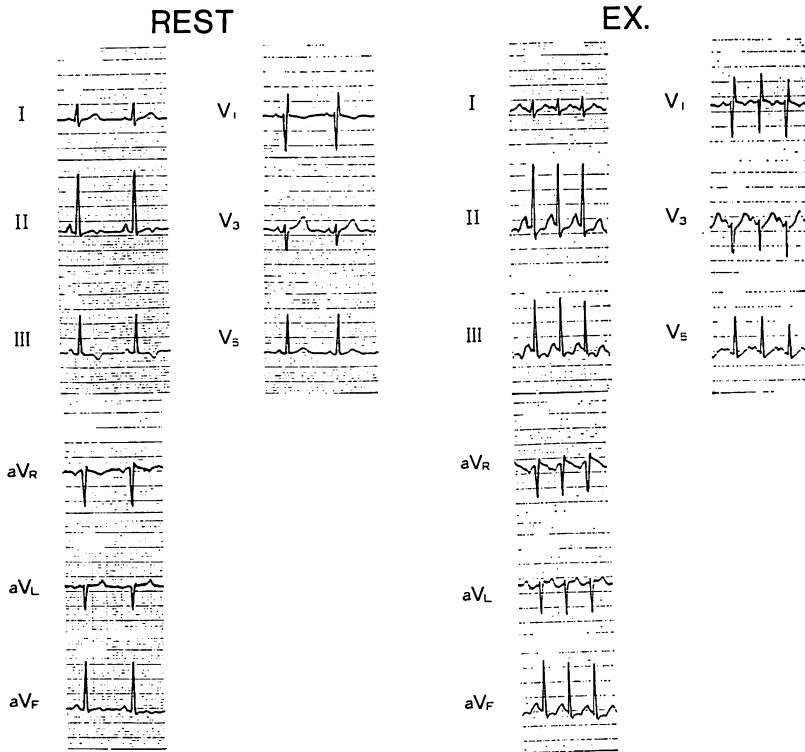


Fig. 5. Treadmill test in Case 2.
Significant ST changes in leads II, III and aVF without chest pain are demonstrated.

方 法

用いた検査法は、12誘導心電図、断層心エコー図、ホルター心電図、トレッドミル試験、負荷心筋シンチの5者である。断層心エコー図では、左室長軸断層像、心尖部四腔断層像を得て、心肥大、心拡大、弁膜障害、壁運動異常の有無を評価した。ホルター心電図は双極肢誘導(II)、双極胸部誘導(CM5)の2誘導にて記録した。トレッドミル試験はBruceの方法を用い、symptom-limited負荷法にて行った。負荷心筋シンチは、エルゴメーターを用いたsymptom-limited負荷法にて行い、タリウム静注10分後より仰臥位にて正面像、左前斜位45度像および60度像、左側面像を撮像(initial image)した。静注4時間後に同一方向よ

り撮像(delayed image)した。各イメージにつき、心臓の形態、集積低下の有無、再分布の有無について視覚的に判定した。

成 績

1. 12誘導心電図

Fig. 2に3症例の心電図を示す。症例1ではIII誘導で陰性T波、症例2ではIII、aVF誘導で陰性T波を認めた。症例3では、V_{5,6}での巨大陰性T波を伴った左室高電位とPQ時間短縮(0.11秒)を認めた。

2. 断層心エコー図

Fig. 3に3症例の左室径測定部位でのMモード心エコー図、**Table 2**に心内径、壁厚の測定結果を示す。3症例とも、弁膜障害や心筋への糖脂

Table 2. Data of cardiac dimension and myocardial thickness by two-dimensional echocardiography

Case	IVS (cm)	PW (cm)	IVS/PW	LVDd (cm)	LVDs (cm)	FS (%)	EF (%)
1.	0.7	0.8	0.9	4.6	2.9	36	75
2.	0.9	0.9	1.0	4.7	2.4	49	80
3.	1.1	1.1	1.0	4.0	2.5	38	69

IVS=interventricular septal wall thickness; PW=left ventricular posterior wall thickness; LVDd=left ventricular end-diastolic diameter; LVDs=left ventricular end-systolic diameter; FS=fractional shortening; EF=left ventricular ejection fraction.

質の蓄積を示す斑状エコーはなく, 左室壁運動も正常であった. また, 症例1では心肥大, 心拡大を認めず, 心尖部は記録不良にて評価できず, 症例2, 3では, 心尖部を含めて, 心肥大, 心拡大を認めなかった.

3. ホルター心電図

Fig. 4 に3症例のホルター心電図の結果を示す. 症例1, 3では, 単源性の心室性期外収縮の散発を認めた. 症例2では, 心拍数上昇時 II 誘導で胸痛を伴わない有意な ST 低下を認めた.

4. トレッドミル試験

Table 3 に3症例の負荷前と最大負荷時の血行動態変化を示す. 症例1は Bruce の方法5分にて息切れ, 動悸にて中止. 高血圧性変化を示したが, ST 変化を認めなかった. 症例2は Bruce の方法9分息切れにて中止. **Fig. 5** に示す如く, II, III, aVF 誘導で有意な ST 低下を認めた. 症例3は下肢疲労にて中止, ST 変化を認めなかった.

5. 負荷心筋シンチ

症例1では, **Fig. 6** の矢印の如く, 心尖部を中心にタリウムの強い集積を認めたが, 心拡大やタリウムの集積低下, 再分布は認めなかった. 症例2では **Fig. 7** の如く, 正常と思われる心尖部の菲薄化を示し, 心拡大やタリウムの集積低下・

Table 3. Hemodynamic data of treadmill test

Case		Rest	Peak exercise
1.	HR	110	180
	BP	150/100	200/110
	DP	16500	36000
2.	HR	85	175
	BP	105/70	134/60
	DP	8925	23450
3.	HR	76	112
	BP	100/60	120/80
	DP	7600	13440

HR=heart rate (/min); BP=blood pressure (mmHg); DP=double product (mmHg/min).

再分布は認めなかった. 症例3では **Fig. 8** の矢印の如く, 心尖部を中心にタリウムのやや強い集積を認め, 白ぬき矢印の如く前側壁, 前壁中隔, 下壁に一部集積低下を認めた. しかし, これらの部位での再分布は認めなかった.

考 按

1. 女性 Fabry 病の左室肥大の特徴について

女性 Fabry 病の左室肥大の様式については, 求心性心肥大^{4,10)}から非対称性中隔肥厚^{8,11)}に至るまで報告されているが, 心尖部肥大のみの報告はない. 症例3では, 入院時施行された左室造影(**Fig. 9**)により, 心尖部肥大を疑うスペード型を示したことより, 症例1, 3での心尖部への強いタリウム集積は, 心尖部肥大を示唆する所見と思われた. Fabry 病で左室肥大をきたす理由は, 酵素欠損による心筋細胞内への糖脂質の蓄積と腎機能障害などによる二次性高血圧症の関与が考えられている. 症例3は高血圧の既往なく, 心筋生検の結果より心肥大の原因として糖脂質の蓄積が考えられるが, 症例1では腎障害を認め, 高血圧の既往と運動負荷に対する高血圧性反応を認めたことより, 二次性高血圧による心尖部肥大も考慮する必要があると思われた.

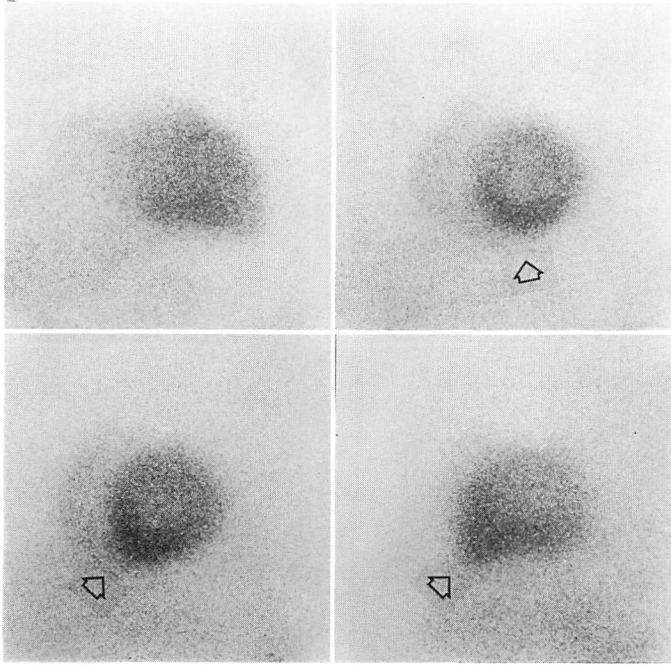


Fig 6. Initial images of exercise stress thallium-201 myocardial scintigram in Case 1.
Arrowheads show the high thallium-201 uptake area in the apical region.

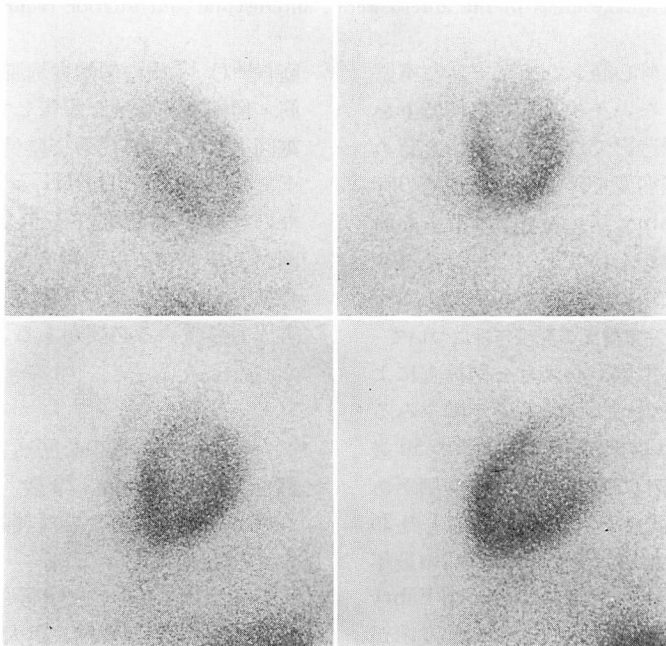


Fig 7. Initial images of exercise stress thallium-201 myocardial scintigram in Case 2.

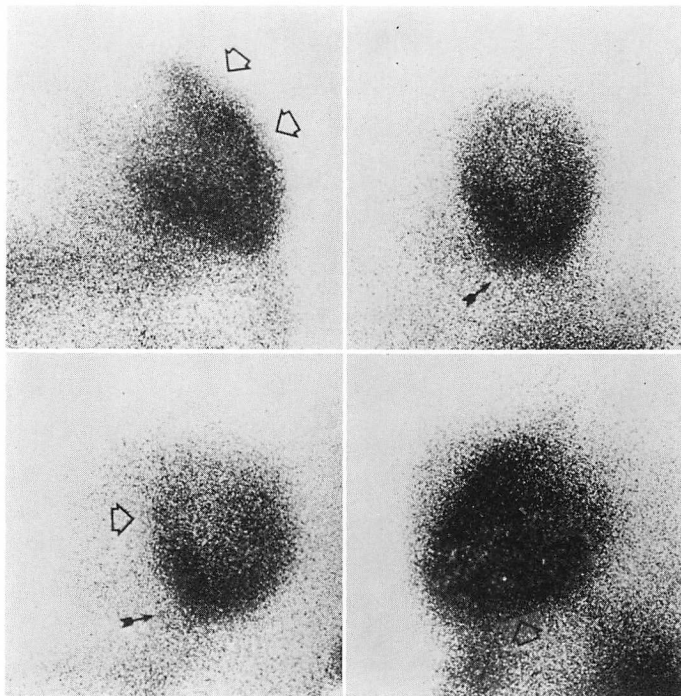


Fig. 8. Initial images of exercise stress thallium-201 myocardial scintigram in Case 3.

Black arrows show the high thallium-201 uptake areas in the apical region. Arrowheads show the low thallium-201 uptake areas in the anterolateral, anteroseptal and inferior regions.

また症例3では、負荷心筋シンチにて、左室壁の一部に再分布を示さないタリウムの集積低下を認めた。本例の冠動脈造影では、有意狭窄を認めなかったため、冠動脈病変を伴った心筋梗塞の存在は考えられない。Fabry病に対しタリウム心筋シンチを施行した報告がないことから、今後タリウム集積低下の機序について検討が必要である。

2. 女性 Fabry 病の左室肥大の発現年齢について

従来報告例で、心電図、心エコー図検査により左室肥大を認めた女性 Fabry 病の年齢をみると、Ferrans ら⁴⁾の45歳例、Mehta ら⁶⁾の50歳例、Bass ら⁸⁾の45歳例、田村ら¹⁰⁾の36歳例があるが、20歳代の報告はない。今回の症例1の26歳例は、左室肥大を示した女性 Fabry 病の最年少例と思われた。また、心肥大以外の女性 Fabry 病の心障害の発現年齢については、Sheth ら⁷⁾が10歳以下の PQ 時間短縮例を報告しており、桜

庭ら¹²⁾は17歳の僧帽弁逸脱例、20歳の異常乳頭筋・僧帽弁逸脱例を報告している。症例2は、心電図上 III, aVF 誘導で陰性 T 波を認め、トレッドミル試験にて II, III, aVF 誘導で胸痛を伴わない有意な ST 低下を示した。しかし心エコー図および負荷シンチ検査からは明らかな心肥大、心拡大、心筋虚血は認められず、心室内伝導障害¹⁴⁾も考慮する必要があると思われた。

結 論

女性 Fabry 病の心筋病変の発現年齢とその特徴を、3症例(26歳, 29歳, 50歳)について、負荷心筋シンチを含めた非侵襲的検査法により検討した。

1. 症例1・2では肢誘導における陰性 T 波、症例3では PQ 短縮、巨大陰性 T 波を伴った左室高電位を認めた。

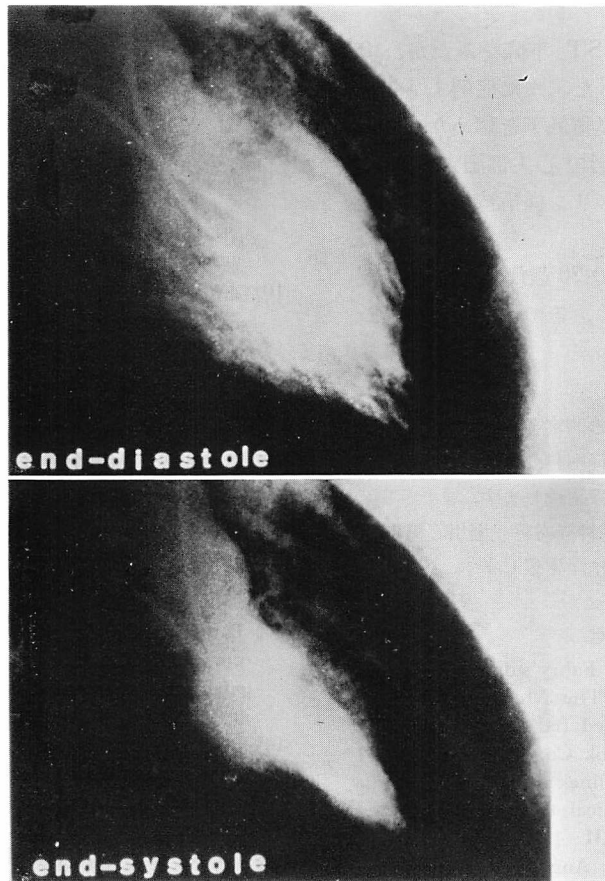


Fig. 9. Left ventricular angiograms in Case 3.

2. 断層心エコー図上、心肥大、心拡大は指摘できず、壁運動異常や弁膜障害も認めなかった。

3. トレッドミル試験、負荷心筋シンチの結果からは、心筋虚血は否定的であった。

4. 負荷心筋シンチにて、症例1, 3で心尖部に強い集積を認め、症例3で一部に集積低下を認めた。

5. 症例3で施行した左室造影で心尖部肥大を認めた。

以上、女性 Fabry 病の心筋病変は20歳代からでも発現し、心尖部肥大を特徴とし、その検出には負荷心筋シンチが有用であった。

要 約

女性 Fabry 病心筋病変の発現年齢とその特徴について、運動負荷タリウム心筋シンチグラム(以下負荷シンチ)を用いて検討した。対象は2家系の3症例(26歳, 29歳, 50歳)で、白血球 α -galactosidase 活性は正常の18~48%と低値を示した。心電図、断層心エコー図、ホルター心電図、トレッドミル試験、負荷シンチを用いて、心筋病変を評価した。

1. 症例1・2ではIII, aVF誘導で陰性T波、症例3では左室肥大、巨大陰性T波を認めた。弁膜障害、左室肥大を認めず、症例1・3で心室

性期外収縮の散発をみた。

2. 症例2では運動時ST下降をみたが, 負荷心筋シンチは正常であった。また症例1, 3で心尖部集積, 症例3で一部集積低下を認めた。

3. 症例3では左室造影で心尖部肥大を認め, 心筋生検電顕標本にてミエリン様構造の心筋細胞内封入体を認めた。

以上, 女性の心筋病変は20歳代からでも発現し, 心尖部肥大を特徴とし, その検出には負荷シンチが有用であった。

本研究において, 酵素活性の測定を含めて御指導下さいました新潟大学脳研究所神経内科 保住 功先生, 西沢正豊先生, 宮武 正教授に深謝致します。また症例の提供をいただいた信楽園病院神経内科 堀川 楊先生, 下越病院内科 渡辺和幸先生に深謝致します。

文 献

- 1) Desnick RJ, Sweely CC: Fabry's disease: α -galactosidase deficiency. in *The Metabolic Basis of Inherited Disease*. 4th ed (ed by Stanbury JB, et al), McGraw-Hill Book Co, 1978, pp 810-841
- 2) Wise D, Wallace HJ, Jellinek EH: Angiokeratoma corporis diffusum: A clinical study of eight affected families. *Quart J Med* **31**: 177, 1962
- 3) Burda CD, Winder PR: Angiokeratoma corporis diffusum universale (Fabry's disease) in female subjects. *Am J Med* **42**: 293, 1967
- 4) Ferrans VJ, Hibbs RB, Burda CD: The heart in Fabry's disease: A histochemical and electron microscopic study. *Am J Cardiol* **24**: 95, 1969
- 5) Broadbent JC, Edwards WD, Gordon H, Hartzler GO, Krawisz JE: Fabry cardiomyopathy in the female confirmed by endocardial biopsy. *Mayo Clin Proc* **56**: 623, 1981
- 6) Mehta J, Tuna N, Moller JH, Desnick RJ: Electrocardiographic and vectorcardiographic abnormalities in Fabry's disease. *Am Heart J* **93**: 699, 1977
- 7) Sheth KJ, Thomas JP: Electrocardiograms in Fabry's disease. *J Electrocardiol* **15**: 153, 1982
- 8) Bass JL, Shrivastava S, Grabowski GA, Desnick RJ, Moller JH: The M-mode echocardiogram in Fabry's disease. *Am Heart J* **100**: 807, 1980.
- 9) 亀谷富夫, 追分久憲, 井村 優, 竹内伸夫, 篠崎公秀, 竹越忠美, 西野知一: 脳梗塞, 大動脈弁狭窄兼閉鎖不全症など多彩な症状を呈した Fabry 病女性患者の1剖検例. *日内会誌* **71**: 47, 1982
- 10) 布田伸一, 元田 憲, 一二三宜秀, 多賀邦章, 安田紀久雄, 清水賢己, 岩井久和, 竹田亮祐, 谷口 昂: 心筋生検が診断に有用であった55歳女性, Fabry病の1例. *心臓* **15**: 591, 1983
- 11) 田村友秀, 村山耕平, 林 陸郎, 飯塚利夫, 山本裕久, 佐々木豊志, 高瀬真一, 神田 洋, 鈴木 忠, 村田和彦: 心電図異常にて発見された女性 Fabry 病保因者の2例. *日内会誌* **75**: 81, 1986
- 12) 桜庭 均, 鈴木 忠, 渡辺浩二, 柳川幸重, 鈴木義之: ファブリー病女性ヘテロ接合体の診断——心断層エコーと心筋生検の有用性——. *医学のあゆみ* **136**: 447, 1986
- 13) Parkinson CJ, Sunshine CA: Angiokeratoma corporis diffusum universale (Fabry) presenting as suspected myocardial infarction and pulmonary infarcts. *Am J Med* **31**: 951, 1961
- 14) Becker AE, Schooli R, Balk AG, Heide RM: Cardiac manifestations of Fabry's disease: Report of a case with mitral insufficiency and electrocardiographic evidence of myocardial infarction. *Am J Cardiol* **36**: 829, 1975
- 15) Yamaguchi H, Ishimura T, Nishiyama S, Nagasaki F, Nakanishi S, Takatsu F, Nishijo T, Umeda T, Machii K: Hypertrophic nonobstructive cardiomyopathy with giant negative T waves (apical hypertrophy): Ventriculographic and electrocardiographic features in 30 patients. *Am J Cardiol* **44**: 401, 1979
- 16) Desnick RJ, Blieden LC, Sharp HL, Hofschire PJ, Moller JH: Cardiac valvular anomalies in Fabry disease: Clinical, morphologic, and biochemical studies. *Circulation* **54**: 818, 1976