

心尖部肥大型心筋症の経年
変化：経過中，心尖部領域
の壁運動異常を呈した 2 症
例

Advanced sequelae of
apical hypertrophic car-
diomyopathy: Report
of two cases with wall
motion abnormalities

楠川 順也
諏訪 道博
中山 康
弘田 雄三
河村慧四郎
足立 至
赤木 弘昭

Junya KUSUKAWA
Michihiro SUWA
Yasushi NAKAYAMA
Yuzo HIROTA
Keishiro KAWAMURA
Itaru ADACHI*
Hiroaki AKAGI*

Summary

In view of the paucity of reports describing symptoms of increased degree, and deterioration of left ventricular systolic function in patients with apical hypertrophic cardiomyopathy (apical HCM), two cases with congestive heart failure and progressive thinning of previously hypertrophied apical portions of the left ventricle are reported. These were among 13 patients observed from eight to 10 years.

Case 1: A 56-year-old man was diagnosed as having apical HCM at the age of 49 years. Severe left ventricular hypertrophy and prominent ST-T changes were observed on ECG during his first admission. His left ventricular end-diastolic pressure (LVEDP) was 24 mmHg and a left ventriculogram revealed a decrease in the left ventricular cavity in the apex and marked hypertrophy of the apical wall. Moderate interstitial fibrosis without hypertrophy or disarray of myocytes was observed in a left ventricular endomyocardial biopsy specimen. In two episodes of cardiac arrest he was successfully resuscitated at the age of 50 years. At the age of 55 years, two-dimensional echocardiography revealed thinning and abnormal motion in the apical wall, and a defect in ^{201}Tl accumulation was observed in the same region by perfusion scintigraphy. This patient was readmitted with a diagnosis of cerebral embolism at the age of 56 years. Cardiac catheterization revealed normal LVEDP (8 mmHg), and a left ventriculogram revealed an aneurysm in the left ventricular apex with normal major epicardial coronary arteries. He has been under treatment with antiarrhythmic medications, calcium antagonists and anticoagulants, and has become relatively asymptomatic.

Case 2: A 69-year-old-man was diagnosed as having apical HCM after a complete evaluation, including cardiac catheterization, at the age of 59 years. His LVEDP was elevated (17 mmHg), and

大阪医科大学 第三内科
*同 放射線科
高槻市大学町 2-7 (〒569)

The Third Division of Internal Medicine and *Divi-
sion of Radiology, Osaka Medical College, Daigaku-
cho 2-7, Takatsuki 569

Received for publication August 31, 1987; accepted September 14, 1987 (Ref. No. 34-PS50)

a left ventricular angiogram revealed marked hypertrophy localized to the apex. Ejection fraction was 64%. A left ventricular endomyocardial biopsy revealed interstitial fibrosis without hypertrophy of myocytes. Thereafter, he has been followed as a New York Heart Association functional class III to IV with occasional elevation of cardiac enzymes but without chest pain or acute changes in his ECGs. However, atrial fibrillation with complete right bundle branch block developed at the age of 60 years. Apical wall thinning and dyskinesis were diagnosed by 2D echocardiography and a defect in the ^{201}Tl accumulation was observed at about 65 years of age. He was readmitted in severe cardiac failure at the age of 69 years, and he was diagnosed as having cardiac asthma with pulmonary capillary wedge pressure of 35 mmHg. Left ventriculography three weeks later showed hypokinetic wall motion from the apical to inferior regions with a mural thrombus. Left ventricular end-diastolic volume was 127 ml/M² and ejection fraction was 54%. No significant stenosis was observed by coronary arteriography.

The development of LV dysfunction and apical wall motion abnormalities in these two cases may result from advanced fibrosis in hypertrophied muscles similar to that in other reported HCM cases. This study demonstrates that apical HCM patients with increased LVEDP may develop congestive heart failure and/or malignant ventricular arrhythmias, and have poor prognoses.

Key words

Natural course

Myocardial fibrosis

Apical hypertrophic cardiomyopathy

序 論

肥大型心筋症 (hypertrophic cardiomyopathy: HCM) の予後は、突然死¹⁾を除けば、従来比較的良好であると考えられていた。しかし最近、経年的に観察し得る症例の増加につれて、左室壁運動異常²⁾、壁厚の減少、左室流出路狭窄の消失、拡張型心筋症類似の内腔拡大を認める症例^{3~5)}の報告が増加してきた。しかし、坂本ら⁶⁾および山口ら⁷⁾によって報告され、わが国に比較的多く見られる心尖部肥大型心筋症 (apical hypertrophy; AH)^{8,9)}では、病像が経年的に変化すると報告はなく、予後は良好と言われている^{10,11)}。このため、剖検による本症の病理組織学的検索も、わが国ではわずかに他疾患の合併による死亡剖検例での検討¹²⁾にとどまる。

1965年より1986年まで、当科では、13症例にAHの確定診断がなされたが、そのうち2例は初診時より自覚症状を有し、8~10年にわたる経過観察中に、症状の増悪とともに心エコー図検査で心尖部を中心とした壁運動異常や、 ^{201}Tl 安静心筋シンチで同部に集積欠損が出現し、AHにおけ

る一般の予後とは異なる経過を示した。本報告ではこれらの特異な2症例につき、その成因の考察も含めた検討を行った。

症 例

症例 1: 56歳, 男性

48歳時に高血圧と心電図異常を指摘されたが、無症状のため放置。49歳時に労作時胸部圧迫感のため心カテーテル検査を受け、AHと診断された。当時の左室造影所見では心内腔はスぺード状を呈し (Fig. 1), 左室拡張末期圧は24 mmHgと上昇していた。

左室心内膜心筋生検像では心筋細胞の肥大や錯綜配列は認めないが、間質の線維化と心筋細胞の軽度の空胞変性を認めた (Fig. 2)。

退院後も、自覚症状を伴う心室性期外収縮の多発により、入院を頻回に繰り返した。50歳時には2度の心室細動の発作を起こしているが、いずれも救命されている。

初回入院時より断層心エコー図で認められた心尖部の著しい肥厚は、確定診断後の6年間には変化を示さなかったが、その後55歳頃より肥厚の

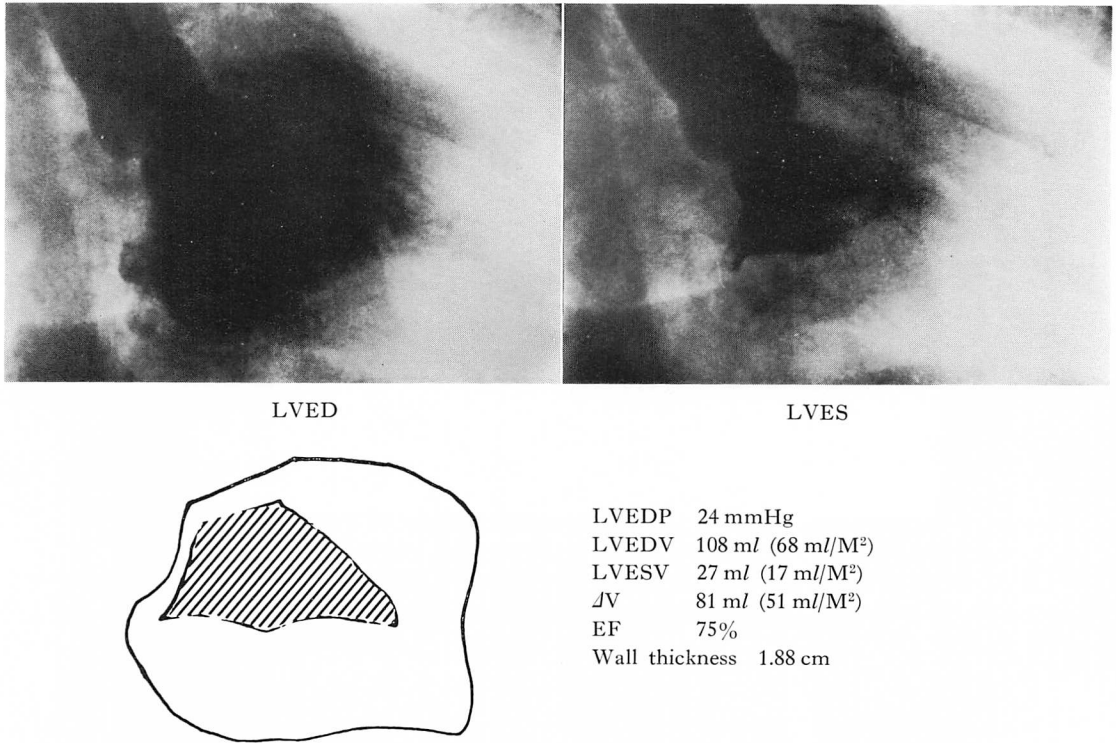


Fig. 1. Right anterior oblique views of left ventriculogram and hemodynamic data of Case 1 on the first catheterization (6/30/79).

Left ventricular end-diastolic pressure (LVEDP) is elevated to 24 mmHg. Left ventricular end-diastolic (EDV) and end-systolic volumes (ESV) and ejection fraction (EF; 75%) are normal. The wall thickness at the apical area increases up to 1.9 cm, and the left ventricle appears to be spade-shaped at end-diastole.

LVED and LVES: left ventricular end-diastole and end-systole.

ある心尖部の一部に菲薄化が出現し、同時期に撮像した ²⁰¹Tl 安静心筋シンチグラフィでも、心尖部に集積欠損を認めるようになった (Fig. 3).

今回は脳塞栓を発症したため入院した。入院時身体所見では意識清明、混合性言語障害と左側の軽い視野欠損を認めた。聴診上 S₄ を聴取した。

49 歳初診時の心電図は洞調律で、巨大陰性 T 波および胸部誘導で ST 低下をみたが、その後、心室頻拍に対する二度の除細動のあと、一時的な心室内伝導障害と ST 上昇が認められた。今回入院時の心電図では、胸部誘導になお軽度の心室内伝導障害と ST 上昇が見られた (Fig. 4)。また心

室性不整脈で外来を 9 回訪れている。

脳塞栓による入院に際し、心カテーテル検査を再度施行した。

左室造影所見 (Fig. 5) では心尖部に壁の菲薄化と左室瘤の形成が認められたが、冠状動脈は右側優位で、後下行枝が心尖部まで走行し、心室瘤付近にまで血流の存在が確認された。初回検査に比し、左室拡張末期圧は約 8 mmHg と正常化していた。左室造影の所見より考え、今回の神経症状は左室瘤内血栓の遊離による塞栓症に由来すると思われた。

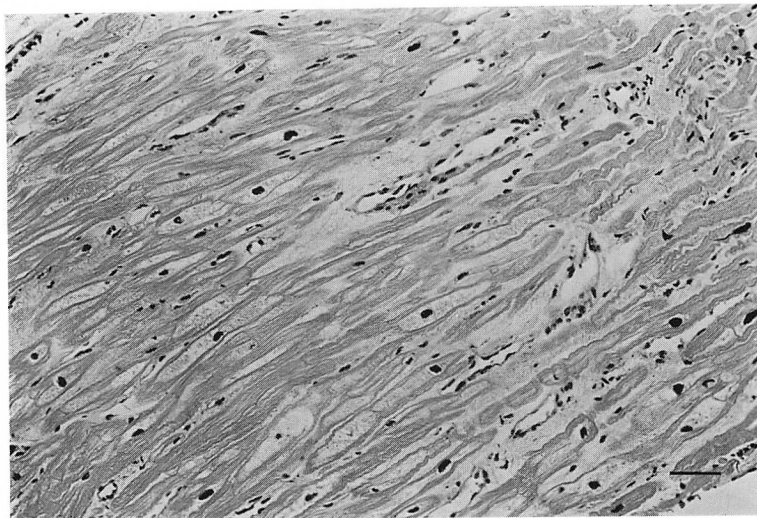


Fig. 2. Histologic features of left ventricular endomyocardial biopsy in Case 1.

There is mild to moderate vacuolization of the myocytes and interstitial fibrosis. Disarray and hypertrophy of the myocytes are not seen. Scale bar is 20 μ m.

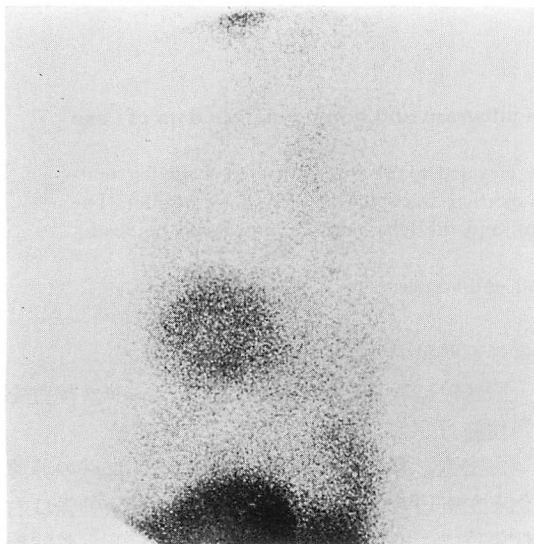


Fig. 3. Lateral view of ^{201}Tl scintigram.

The uptake of ^{201}Tl is decreased at the apical area compared to the anterior and posterior walls.

症例 2: 69 歳, 男性

54 歳頃より労作時胸部圧迫感を自覚. 夜間の呼吸困難も出現するようになり, 59 歳時に心カテ

ーテル検査を受け, AH と診断された.

初回の心カテーテル検査では, 左室造影所見で, 心尖部の著しい肥大を認めた (Fig. 6). 左室拡張末期圧は病初期より 17 mmHg と上昇を示した.

左室心内膜心筋生検では, 核の変形を伴う軽度の心筋細胞の肥大と, 間質の結合織の著しい増生を認めた (Fig. 7).

初回退院後も, 患者の臨床症状は New York Heart Association 機能分類 III~IV の状態で, 初診時 (Fig. 8) の洞調律から心房性期外収縮が多発する状態を経て, 60 歳頃より心房細動となりさらに心室内伝導障害から完全左脚ブロックも出現した. 経過観察中に一度, 自覚症状や心電図変化を伴わない一過性の CPK, CPK-MB および LDH の上昇を認めている.

今回は心不全の急性増悪のために入院. 入院時の Swan-Gantz catheter では肺動脈楔入圧は 35 mmHg と上昇し, 急性肺水腫の状態であった.

断層心エコー図検査では心尖部後壁の肥大ならびに心尖部の壁運動低下を認めた. 同時期に撮像

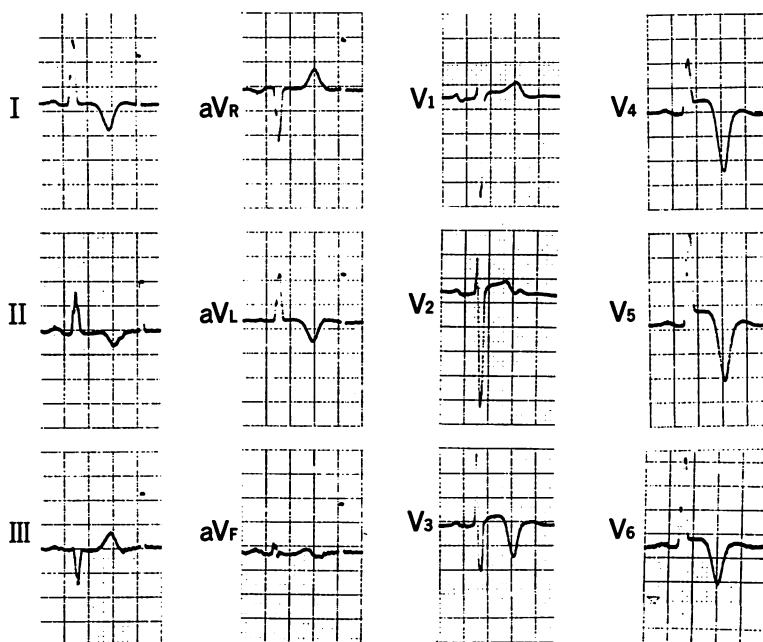


Fig. 4. Electrocardiogram of Case 1 (86,8,26).

Slight widening of QRS duration and ST elevation with giant negative T waves are seen in leads V_3 to V_6 .

された安静心筋シンチグラフィでは右室が描出され、中隔から心尖部および下壁に RI の集積の低下ないし欠損を認めた。Single photon emission computed tomography 像でも、心尖部から中隔および下壁の RI の集積を示した (Fig. 9)。入院 3 週間後に行った心カテーテル検査では、左室拡張末期圧は 17 mmHg まで下降、左室造影所見では心尖部から下壁にかけての壁運動の低下および心尖部に壁血栓を認め (Fig. 10)、左室拡張末期容積は 127 ml/m^2 と増加していた。

考 按

心尖部肥大型心筋症 (AH) は、坂本ら⁶⁾および山口ら⁷⁾により初めて報告されたが、最近では HCM の一亜型ともみなされている。

本症は一般に自覚症状に乏しく、予後は良好^{10,11)}であり、HCM において突然死や心不全死が比較的多いのに対して対照的である。しかし

今回我々が提示した 2 症例は従来いわれてきた AH の予後とは異なり、むしろ HCM の一部の症例に見られるような進行性の経過をとり、注目に値する。すなわち症例 1 は初期には典型的な巨大陰性 T 波と山口らの心尖部肥大の診断基準⁷⁾である拡張期のスペード型左室造影像を示したが、8 年間の経過中に心尖部に限局した左室瘤が出現した。

症例 2 は巨大陰性 T 波を示さない AH であるが、10 年間の経過中に、心尖部付近に壁運動異常を呈した例である。いずれも造影上、壁外冠状動脈は正常であった。

我々の症例 2 では心エコー図と左室造影で明らかに心尖部の肥大が認められたが、心電図で巨大陰性 T 波は認められず、従来の診断基準を満たさない。しかしこの点については、心尖部の限局性肥大の程度と巨大陰性 T 波は相関しないという森本らの報告¹³⁾や、心尖部に限局性の肥大があ

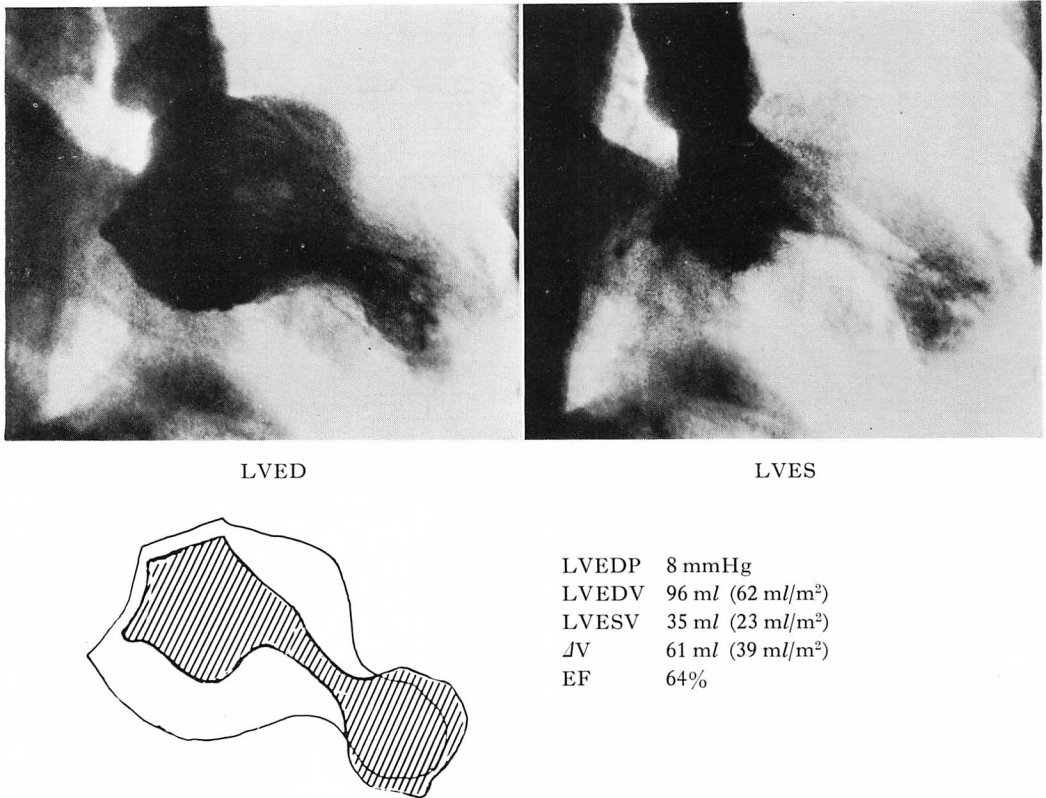


Fig. 5. Right anterior oblique views of left ventriculogram and hemodynamic data of Case 1 on the 2nd catheterization (9/29/86).

LVEDP is in the normal range, and there is an apical aneurysm, which was not seen 8 years previously. The patient has been followed at our outpatient clinic every 2 weeks, and admitted to our hospital 9 times due to ventricular arrhythmias. No episode suggestive of acute myocardial infarction was documented.

っても巨大陰性 T 波をとみなわない症例についての Maron らの報告^{14,15)}がある。Maron らの症例では、心エコーにより肥大が乳頭筋以下のレベルで心尖部に対称性または非対称性に認められたとしており、心エコー図で心尖部が心室中隔から後壁を含めて対称性肥大を示した本報告の症例 2 も、以上の点で AH の範疇に入ると考えられる。

しかし症例 2 は、肥大が心室中隔に局限され、古賀らにより apical ASH とよばれる症例¹⁶⁾とは明らかに異なっている。

坂本ら¹⁰⁾による AH 31 症例の 10 年間の経過観察では、死亡例はなく、わずか 2 症例に心室内伝導障害を認めたが、これは心筋内での線維化が進行したためと推測されている。AH における線維化については、心内膜心筋生検において、HCM 症例と同程度の線維化がみられたとの記載¹⁷⁾がある。また限局性に肥大した心尖部心筋局所の病理組織は、他疾患の合併による死亡例の剖検心につき検討され、心尖部に散在性に間質の線維化 (interstitial fibrosis)、および心筋細胞の錯綜配列が認められたという報告¹²⁾がある。いずれの

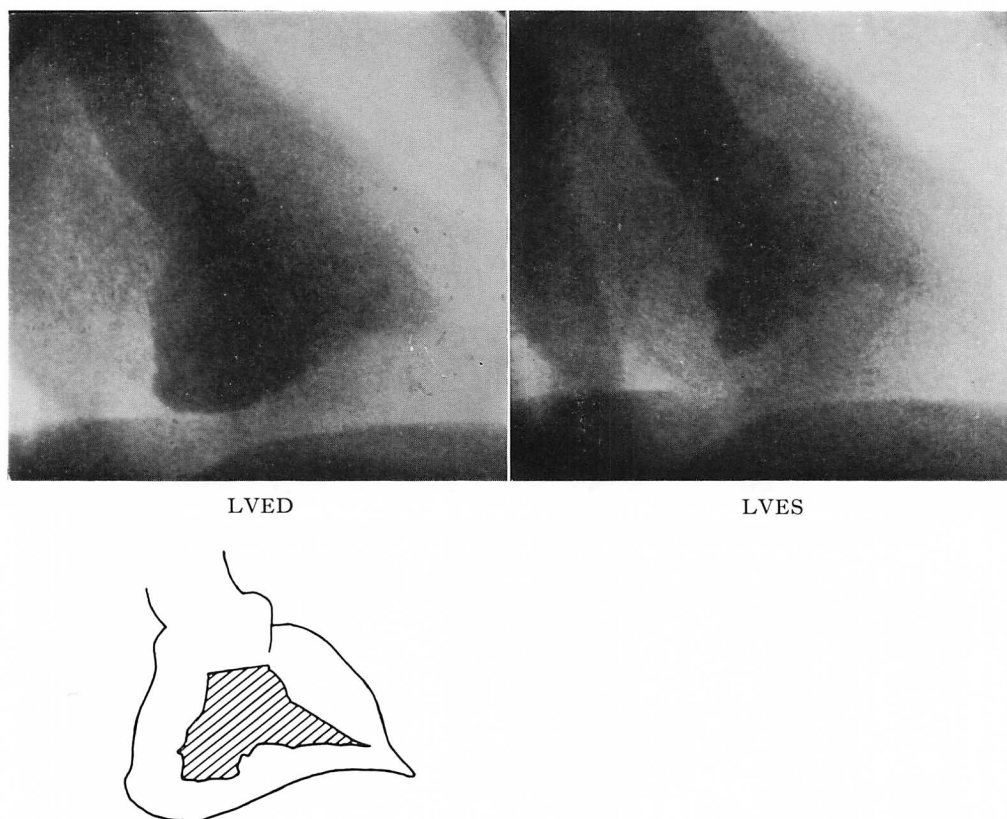


Fig. 6. Right anterior oblique views of left ventriculogram of Case 2 on the first catheterization (11/7/77).

The left ventricle is apparently triangular in shape and shows normal contraction (EF; 64%). Hypertrophy is localized to the apical area and end-diastolic volume is normal.

報告にも、症例2のように、心尖部心筋に高度の壁運動異常を来した症例はみられない。

HCMにおける心筋線維化の成因としては、心肥大に伴うコンプライアンスの低下と、これによる左室拡張期圧の上昇、心内膜下層の虚血、さらになお不明の原因による虚血性の過程 (ischemic process) などの単独または複合があげられる。

壁在冠状動脈に粥状硬化による有意の狭窄がなくても、心筋壁に線維化を起こしたHCM症例¹⁸⁾や狭心症症例¹⁹⁾では、²⁰¹Tl心筋シンチグラフィで集積欠損¹⁸⁾を認めることもあり、線維化を来

す虚血性の過程が細小動脈のレベルで起こるという考え方が最も有力である。この原因として細小動脈の攣縮²⁰⁾の可能性や、内膜の肥厚²¹⁾の関連などがあげられる。

我々が提示した2症例の左室心内膜心筋生検では、間質の線維化が認められたが、生検心筋標本は小さく、心尖部の線維化が特に著明であるとする証拠もなく、また細小動脈の変化を評価するには大きな制約がある。

我々はすでに計59例のHCM症例で病態の変遷とその終末像を遡って検討し報告²²⁾したが、初期検査時に左室拡張末期圧が平均22 mmHg以

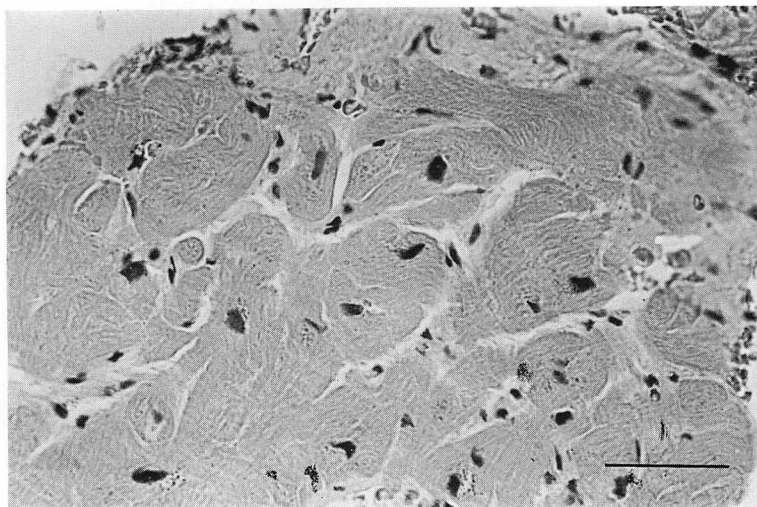


Fig. 7. Histologic features of left ventricular endomyocardial biopsy in Case 2.

Moderate interstitial fibrosis and mild myofiber hypertrophy are seen. No myofiber disarray is observed.

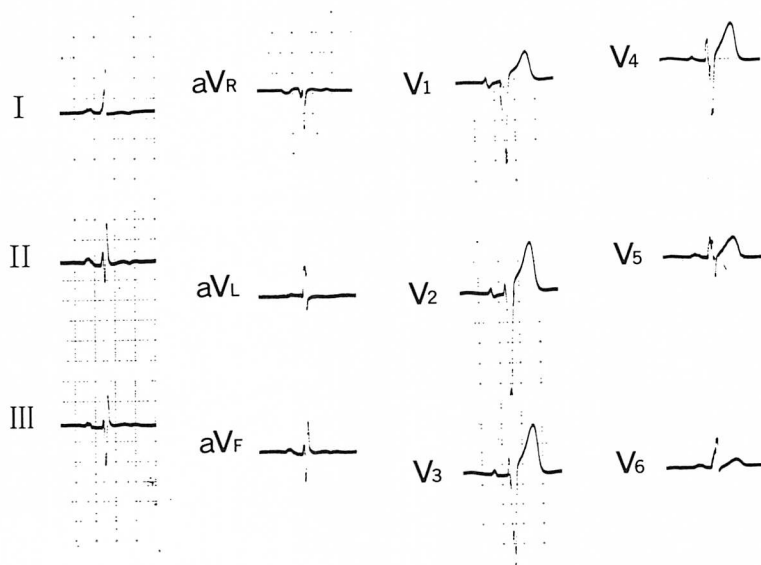


Fig. 8. Electrocardiogram of Case 2.

Neither left ventricular hypertrophy nor severe ST-T abnormalities are observed.

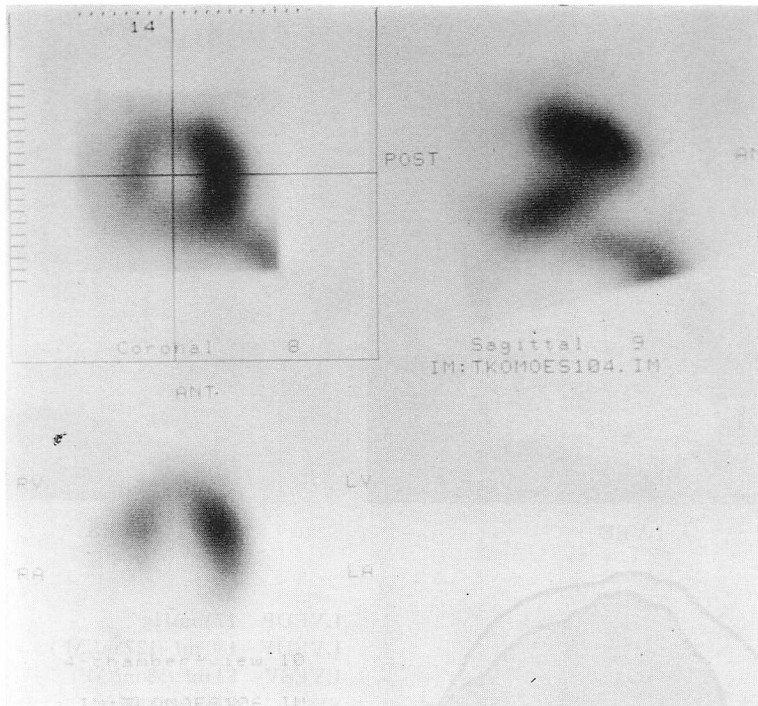


Fig. 9. Single photon emission tomography of ^{201}Tl of Case 2.
Perfusion defects are observed in the septal and apical area.

上を示す群 (15 症例) では、それ以下の群に比して突然死や心不全死などを来し、予後が不良であった。今回提示した AH 2 症例でも、初診時より左室拡張末期圧はそれぞれ 24 mmHg, 17 mmHg と高値を示し、心不全症状や重症心室性不整脈などの臨床症状が最初からみられ、心筋心内膜生検所見において、すでに間質の線維増生と軽度の心筋細胞の変性が認められた。その後 8~10 年間の経過中に断層心エコー図や ^{201}Tl 心筋シンチグラフィで壁の菲薄化や壁運動異常、RI 集積欠損²³⁾が発現したが、その背景には心筋壁、とくに心尖部の間質の線維化が緩やかに進行し、ついには replacement fibrosis に至ったのではないかと考えられる。

従来より予後良好とされる AH においても、本報告の 2 症例のように初期から左室拡張末期圧が高く、肥大大心筋の線維化が起こる場合は、同様

な病態を示す HCM 症例と同じように長期予後不良例が存在すると考えられる。AH の自然歴については、今後さらに多くの症例につき検討が必要であると考えられる。

要 約

HCM 患者の一部は DCM 様の病態を示すことが知られてきたが、apical HCM でそのような報告はない。Apical HCM 13 例の 10 年間の観察で、心尖部の壁の菲薄化と心不全の増悪を来した 2 症例を報告した。症例 1 は 56 歳男性。49 歳時に apical HCM と診断。LVEDP は 24 mmHg, 心内膜心筋生検で心筋細胞の肥大や錯綜配列を伴わない間質の中等度の線維化あり。50 歳時、2 度の心室細動。55 歳時、断層心エコー図で心尖部の菲薄化と壁運動異常を認め、同部に ^{201}Tl 集積欠損あり。56 歳時、脳塞栓による入院時の心カテ

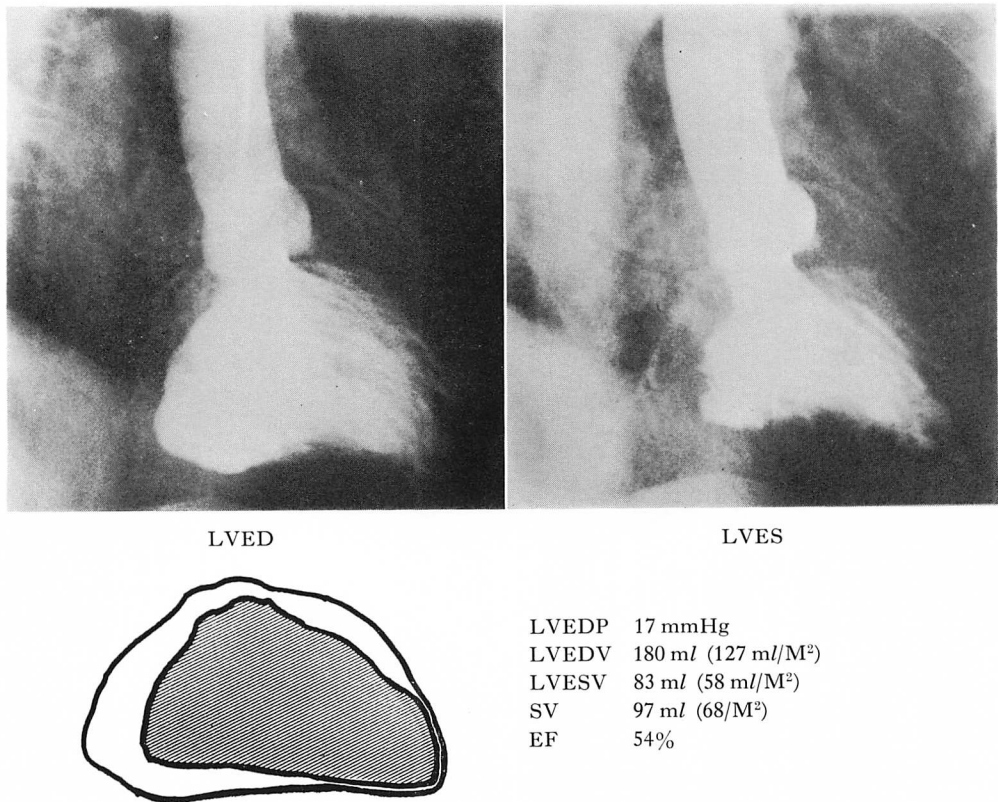


Fig. 10. Left ventriculography and hemodynamic data of Case 2 at the second catheterization (8/28/86).

LVEDV and LVESV increase with a lower normal EF (54%), and left ventricular wall motion is hypokinetic at the anteroapical area.

にて心尖部心室瘤を認めたが、冠状動脈は正常。

症例2は69歳、男性。59歳時に apical HCM と診断。LVEDP は 17 mmHg。心内膜心筋生検で心筋細胞肥大なく、間質線維化を認めた。経過中胸痛・心電図変化なく、一時的に心筋逸脱酵素の上昇をみた。心電図は洞調律から右脚ブロックを伴う心房細動へと変化。65歳時、断層心エコー図で心尖部の菲薄化と壁運動異常と ²⁰¹Tl の集積欠損を認めた。69歳時に心不全増悪にて入院。左室造影で心尖～下壁に壁運動低下と壁血栓を認めた。

この2例の心不全の増悪は、HCM と類似の肥大心筋での線維化によると考えられる。初診時よ

り LVEDP の高い症例は、心不全または心室性不整脈の増悪の可能性がある。

文献

- 1) Maron BJ, Roberts W, Epstein S: Sudden death in hypertrophic cardiomyopathy: A profile of 78 patients. *Circulation* 65: 1388, 1982
- 2) Fighall S, Krajcer Z, Edelman S, Leachman R: Progression of hypertrophic cardiomyopathy into hypokinetic left ventricle: Higher incidence in patients with midventricular obstruction. *J Am Coll Cardiol* 9: 288, 1987
- 3) Yutani C, Imakita M, Ishibashi-Ueda H, Hatanaka K, Nagata S, Sakakibara H, Nimura Y: Three autopsy cases of progression to left ventricular dilatation in patients with hypertrophic

- cardiomyopathy. *Am Heart J* **109**: 545, 1985
- 4) Beder S, Gutgesell H, Mullins C, Mcnamara D: Progression from hypertrophic obstructive cardiomyopathy to congestive cardiomyopathy in a child. *Am Heart J* **104**: 155, 1982
 - 5) Ten Cate F, Roelandt J: Progression of left ventricular dilatation in patients with hypertrophic obstructive cardiomyopathy. *Am Heart J* **97**: 762, 1979
 - 6) Sakamoto T, Tei C, Murayama M, Ichiyasu H, Hada Y, Hayashi T, Amano K: Giant negative T wave inversion as a manifestation of asymmetric apical hypertrophy (AAH) of the left ventricle: Echocardiographic and ultrasonocardiographic study. *Jpn Heart J* **17**: 611, 1976
 - 7) Yamaguchi H, Ishimura T, Nishiyama S, Nagasaki F, Nakanishi S, Takatsu F, Nishijo T, Umeda T, Machii K: Hypertrophic nonobstructive cardiomyopathy with giant negative T waves (apical hypertrophy): Ventriculographic and echocardiographic features in 30 patients. *Am J Cardiol* **44**: 401, 1979
 - 8) Vacek J, Davis W, Bellinger R, McKiernan T: Apical hypertrophic cardiomyopathy in American patients. *Am Heart J* **108**: 1501, 1984
 - 9) Keren G, Belhassen B, Sherez J, Miller H, Megidish R, Berenfeld D, Laniado S: Apical hypertrophic cardiomyopathy: Evaluation by noninvasive and invasive techniques in 23 patients. *Circulation* **71**: 45, 1985
 - 10) Sakamoto T, Amano K, Hada Y, Tei C, Takenaka K, Hasegawa I, Takahashi T: Asymmetric apical hypertrophy: Ten years experience. *Postgrad Med J* **62**: 567, 1986
 - 11) 河合忠一, 桜井恒太郎, 島本千晴, 富岡宣良: 特発性心筋症の予後調査. 厚生省特発性心筋症調査研究班. 昭和 57 年度研究報告集 1982, 63-66
 - 12) Sumino S, Sugimoto T, Koide T, Muraio S: Necropsy findings in a patient with apical hypertrophic cardiomyopathy. *Jpn Heart J* **26**: 297, 1985
 - 13) Morimoto S, Sekiguchi M, Hasumi M, Inagaki Y, Takimoto H, Ohtsubo K, Hiroe M, Hirokawa K, Matsuda M, Komatsu Y: Do giant negative T waves represent apical hypertrophic cardiomyopathy? Left ventriculographic and cardiac biopsy studies. *J Cardiogr* **15** (Suppl VI): 35, 1985 (in Japanese)
 - 14) Maron BJ, Bonow R, Seshagiri T, Roberts W, Epstein S: Hypertrophic cardiomyopathy with ventricular septal hypertrophy localized to the apical region of the left ventricle (Apical hypertrophic cardiomyopathy). *Am J Cardiol* **49**: 1838, 1982
 - 15) Louie EK, Maron BJ: Apical hypertrophic cardiomyopathy: Clinical and two-dimensional echocardiographic assessment. *Ann Int Med* **106**: 663-670, 1987
 - 16) Koga Y, Takashi H, Ifuku M, Itaya M, Adachi K, Toshima H: Hypertrophic cardiomyopathy with ventricular septal hypertrophy localized to the apical region of the left ventricle (Apical ASH). *J Cardiogr* **14**: 301, 1984 (in Japanese)
 - 17) Nakanishi S, Nishiyama S, Nishimura S, Yamaguchi H, Matsuya S: Histological features of apical hypertrophic cardiomyopathy. *J Cardiogr* **15** (Suppl VI): 3, 1985 (in Japanese)
 - 18) Maron BJ, Epstein S, Roberts W: Hypertrophic Cardiomyopathy and transmural myocardial infarction with significant atherosclerosis of the extramural coronary arteries. *Am J Cardiol* **143**: 1086, 1979
 - 19) Mosseri M, Yarom R, Gotsman M, Hasin Y: Histologic Evidence for small-vessel coronary artery disease in patients with angina pectoris and patent large coronary arteries. *Circulation* **74**: 964, 1986
 - 20) Factor S, Minase T, Cho S, Dominitz R, Sonnenblick E: Microvascular spasm in the cardiomyopathic Syrian hamster: A preventable cause of focal myocardial necrosis. *Circulation* **66**: 804, 1982
 - 21) Maron BJ, Wolfson J, Epstein S, Roberts W: Intramural ("small vessels") coronary artery disease in hypertrophic cardiomyopathy. *J Am Coll Cardiol* **8**: 545, 1986
 - 22) Suwa M, Hirota Y, Nakayama Y, Yoneda Y, Kawamura K: The Natural course of hypertrophic cardiomyopathy: Clinical, hemodynamic and echocardiographic features in the end stage. *J Cardiogr* (in Japanese. in press)
 - 23) Nagata S, Park Y, Minamikawa T, Yutani C, Kamiya T, Nishimura T, Kozuka T, Sakakibara H, Nimura Y: Thallium perfusion and cardiac enzyme abnormalities in patients with familial hypertrophic cardiomyopathy. *Am Heart J* **109**: 1317, 1985